

# Upotreba neuroradiološke dijagnostike u obradi bolesnika s glavoboljom : iskustva u KBC-u Split

---

Lovrak, Petra

Master's thesis / Diplomski rad

2019

*Degree Grantor / Ustanova koja je dodijelila akademski / stručni stupanj:* **University of Split, School of Medicine / Sveučilište u Splitu, Medicinski fakultet**

*Permanent link / Trajna poveznica:* <https://um.nsk.hr/um:nbn:hr:171:652102>

*Rights / Prava:* [In copyright](#)/[Zaštićeno autorskim pravom.](#)

*Download date / Datum preuzimanja:* **2024-09-17**



*Repository / Repozitorij:*

[MEFST Repository](#)



**SVEUČILIŠTE U SPLITU  
MEDICINSKI FAKULTET**

**Petra Lovrak**

**UPOTREBA NEURORADIOLOŠKE DIJAGNOSTIKE U OBRADI BOLESNIKA S  
GLAVOBOLJOM: ISKUSTVA U KBC SPLIT**

**Diplomski rad**

**Akadska godina:**

**2018./2019.**

**Mentor:**

**Doc.dr.sc. Krešimir Dolić, dr. med.**

**Split, srpanj 2019.**

**SVEUČILIŠTE U SPLITU  
MEDICINSKI FAKULTET**

**Petra Lovrak**

**UPOTREBA NEURORADIOLOŠKE DIJAGNOSTIKE U OBRADI BOLESNIKA S  
GLAVOBOLJOM: ISKUSTVA U KBC SPLIT**

**Diplomski rad**

**Akadska godina:**

**2018./2019.**

**Mentor:**

**Doc.dr.sc. Krešimir Dolić, dr. med.**

**Split, srpanj 2019.**

## SADRŽAJ

<b>1. UVOD</b> .....	1
1.1. Glavobolja.....	2
1.2. Primarne glavobolje .....	3
1.2.1. Migrena .....	3
1.2.2. Tenzijska glavobolja.....	7
1.2.3. Trigeminalne autonomne cefalgije .....	9
1.2.4. Cluster glavobolja.....	9
1.3. Sekundarne glavobolje .....	10
1.4. Smjernice za korištenje metoda slikovne dijagnostike kod bolesnika s glavoboljom.....	12
1.5. Slikovne dijagnostičke metode .....	14
1.5.1. Usporedba CT/MR/MRA.....	15
1.6. Metode izbora kod dijagnostike glavobolja .....	20
1.6.1 Kronična glavobolja, normalni neurološki pregled, bez novih značajki.....	20
1.6.3. Iznenadni početak teške glavobolje- „Glavobolja groma“ .....	23
1.6.4. Glavobolja trigeminalnog autonomnog porijekla.....	24
1.6.6. Posttraumatska glavobolja .....	27
<b>2. CILJ ISTRAŽIVANJA</b> .....	29
<b>3. MATERIJALI I METODE</b> .....	31
3.1. Ispitanici .....	32
3.2. Mjesto istraživanja .....	32
3.3. Organizacija i opis istraživanja .....	32
3.4. Metode prikupljanja i obrade podataka .....	32
<b>5. REZULTATI</b> .....	34
<b>6. RASPRAVA</b> .....	43
<b>7. ZAKLJUČCI</b> .....	47
<b>8. POPIS CITIRANE LITERATURE</b> .....	49
<b>9. SAŽETAK</b> .....	55
<b>10. SUMMARY</b> .....	57
<b>11. ŽIVOTOPIS</b> .....	60

*Zahvaljujem svojem mentoru doc. dr. sc. Krešimiru Doliću i njegovoj asistentici dr. sc. Danijeli Budimir Mršić, na posvećenom vremenu, stručnoj pomoći i vodstvu tijekom izrade ovog diplomskog rada.*

*Hvala mojim prijateljima na podršci i nezaboravnim zajedničkim trenucima tijekom studiranja.*

*Draga Dijo, hvala ti na svim cjelodnevnim druženjima, ljubavi i podršci tijekom ovih 6 godina. Boljeg suputnika nisam mogla poželjeti.*

*Hvala mojoj obitelji što iako smo kilometrima udaljeni nikada nisam bila sama u ovom i što ste me pratili uz svaki moj korak s beskrajno puno ljubavi, strpljenja i podrške. Sve u životu počinje i završava s obitelji, a bez Vas ništa od ovoga ne bi imalo smisla.*

*„You can, you should and if you are brave enough to start, you will.“*

*Stephen King*



## **1.UVOD**

## 1.1. Glavobolja

Glavobolja je čest bolni poremećaj koji povremeno osjeća gotovo svaki čovjek, te se ubraja među najčešće poremećaje neurološkog sustava. Patogenetski glavobolja nastaje zbog upale ili podražaja struktura osjetljivih na bol u koje se ubrajaju venski sinusi, duralne i meningealne arterije, mišići i aponeuroze, koža i potkožno tkivo, kao i zbog vazodilatacije ili produljene mišićne kontrakcije (1). Za inervaciju važnih struktura u lubanji odgovoran je peti, odnosno trigeminalni živac, te su gotovo sve strukture glave koje su osjetljive na bol inervirane od strane njegove prve, oftalmičke grane. Oftalmički živac odgovoran je za senzornu inervaciju lica i lubanje, a on također sadrži i simpatička vlakna odgovorna za autonomne simptome koji prate glavobolju poput kongestije sluznice nosa, suženje oka i lakrimacije (2). Prema klasifikaciji *International Headache Society-a* (IHS) iz 2018. godine, glavobolje se dijele na primarne i sekundarne glavobolje. Primarna glavobolja je funkcionalne naravi i ona čini oko 80% glavobolja, dok je sekundarna, odnosno simptomatska glavobolja znak organske bolesti mozga ili drugih struktura glave (3,4).

Prema Svjetskoj zdravstvenoj organizaciji (SZO) prevalencija glavobolje među odraslima u svijetu je oko 50%, odnosno simptomatska glavobolja se pojavljuje jednom godišnje u čak 46% odrasle populacije, dok će čak 64% populacije doživjeti glavobolju jednom u tijeku svog života (5). Od svih prijavljenih slučajeva glavobolje, 30% je klasificirano kao migrena. U studijama koje su provedene u Americi i Europi pojavnost migrene u muškaraca je od 5-9%, dok je u žena nešto viša s 12 do 25%. Studije su pokazale da je pojavnost migrene manja u „nezapadnjačkim“ zemljama. Glavobolja koja mjesečno traje 15 ili više dana, odnosno kronična glavobolja zahvaća od 1,7% do 4% svjetske populacije (4,6). Glavobolja je jedan od najčešćih uzroka za posjeta bolesnika liječnicima i jedan od najčešćih poremećaja neurološkog sustava. Kao takva glavobolja uzrokuje nesposobnost koja se odražava na obavljanje svakodnevnih obaveza i socijalnih radnji pojedinca te time i uzrokuje lošiju kvalitetu života. Prema SZO glavobolja spada u deset bolesti koje otežavaju svakodnevni život (6,7). Zbog učestale glavobolje ili straha od njezinog nastanka bolesnici se javljaju liječnicima u ambulante, te time osim što predstavljaju problem samom bolesnika, postaju i problem za cijeli zdravstveni sustav. U strahu da glavobolja nije uzrokovana nekim drugim stanjima poput tumora, aneurizmi, ugrušaka ili infekcija, bolesnici su često podvrgnuti nizu dijagnostičkih pretraga. Najčešće korištene pretrage su slikovne dijagnostičke metode poput magnetne rezonancije (MRI) i



komputerizirane tomografije (CT). Većina glavobolja su primarne glavobolje i za njih najčešće ne postoje indikacije za korištenje naprednih slikovnih dijagnostičkih metoda te je za njihovu dijagnozu dostatna detaljna anamneza, klinički i neurološki pregled (3,5,7).

Iako postoje specifične dijagnostičke smjernice, poput smjernica objavljenih od strane IHS-a iz 2018. godine, upućivanje bolesnika s glavoboljom na pretrage je često neopravdano, te predstavlja financijski teret za većinu svjetskih zdravstvenih sustava (3,6,8). Većina objavljenih smjernica kao temelj za postavljanje dijagnoze stavlja detaljnu uzetu povijest bolesti i klinički status uz kontinuirano praćenje bolesnika kao dostatnu metodu za utvrđivanje uzroka glavobolje, osim u iznimnim slučajevima (6,8). Važno je utvrditi kriterije koji će olakšati odlučivanje medicinskim radnicima o odgovarajućim pretragama te će ujedno služiti, kao i obrazovni materijal. Na taj način uvodi se standardizacija obrazaca medicinske prakse, te se smanjuje broj neprikladnih i/ili duplih pretraga. Krajnji cilj je sigurnost bolesnika te povećanje zdravstvene kvalitete.

## 1.2. Primarne glavobolje

Primarne ili funkcijske glavobolje, nastaju zbog upale ili bolnih podražaja osjetljivih struktura inerviranih od trigeminalnog moždanog živaca, pretežito svojom oftalmičkom granom (2). Prema trećoj International Headache Society (IHS-3) klasifikaciji iz 2018. godine primarne glavobolje dijele se na migrene, tenzijske glavobolje, trigeminalne autonomne cefalgije i druge primarne glavobolje (8).

### 1.2.1. Migrena

Migrena je po studiji Global Burden of Diseases iz 2015. godine treći uzrok invaliditeta kod muškaraca i žena (4,6,9). Učestalija je kod žena nego u muškaraca s omjerom od 2:1. Obično počinje u pubertetu, a najviše zahvaća populaciju starosti između 35 i 45 godina. Uzrok migrene nije poznat, no česta pozitivna obiteljska anamneza migrene upućuje na genetsku sklonost pojavljivanju (1,7-10). Za početak migrenskog napadaja odgovoran je neurovaskularni mehanizam, koji podrazumijeva abnormalnu dilataciju krvnih žila, poglavito meningealnih i velikih intrakranijalnih arterija osjetljivih na bol zbog inervacije ograncima trigeminalnog ganglija. Kod neuralnog mehanizma dolazi do aktivacije vlakana, što uzrokuje

otpuštanje upalnih tvari od kojih glavnu ulogu ima 5-hidroksitriptamin, odnosno serotonin, a one uzrokuju upalu i distenziju krvnih žila (1). Migrenska glavobolja je primarna glavobolja karakterizirana obično unilateralnim, a ponekad i bilateralnim glavoboljama u frontotemporalnom području. Bol često počinje u zatiljku i širi se prema čelu, gdje doseže vrhunac pulsirajućih karakteristika s popratnom mučninom i povraćanjem te fotofobijom i fonofobijom. Migrena se dijeli na migrenu s aurom i migrenu bez aure. Migrena bez aure je glavobolja sa specifičnim značajkama i povezanim simptomima, a oko 8% bolesnika ima migrenu bez aure (1). Migrena s aurom je obilježena prolaznim fokalnim neurološkim simptomima koji prethode ili čak prate glavobolju. Neki bolesnici popratno imaju i prodromalnu fazu koja prethodi glavobolji i koja se pojavljuje par sati ili dana prije same migrene, dok se kod nekih bolesnika pojavljuje i postprodromalna faza. Prodromalna i postprodromalna faza obilježene su poremećajima raspoloženja poput hiperaktivnosti, hipoaktivnosti i depresije, umorom, poteškoćama u koncentraciji, ukočenošću vrata, poremećajima apetita, osjećajem zbunjenosti, rastresenosti, ukočenosti u vratu ili boli (1,6,10). Migrena bez aure je glavobolja koja je karakterizirana unilateralnom lokalizacijom, pulsatilnim karakterom i srednje do jakom boli, a najčešće je lokalizirana frontotemporalno. Često je popraćena fotofobijom i fonofobijom, a pogoršava se fizičkom aktivnošću. Glavobolja najčešće traje od 4 sata pa sve do 72 sata (1). Kako bi postavili dijagnozu migrene bez aure glavobolja mora zadovoljiti kriterije koji su navedeni u Tablici 1.

*Tablica 1.* Dijagnostički kriteriji za migrenu bez aure.

- 
1. Glavobolja u trajanju u 4-72sata koja ili nije liječena ili je neuspješno liječena
  
  2. Glavobolja s najmanje dvije od slijedećih karakteristika:
    - a) Unilateralna lokalizacija
    - b) Pulsirajućeg karaktera
    - c) Srednje ili jake bolnosti
    - d) Pogoršanje pri fizičkoj aktivnosti primjerice hodanjem
  
  3. Glavobolja je popraćena:
    - a) Mučninom ili/i povraćanjem
    - b) Fotofobijom i fonofobijom
- 

Migrena s aurom pojavljuje se u četvrtine bolesnika s migrenom. Aura prethodi napadaju glavobolje i razvija se postepeno, a počinje od 5-20 minuta do najviše jedan sat prije samog početka glavobolje te je zatim popraćena simptomima koji su povezani s migrenom. Aura je karakterizirana prolaznim fokalnim neurološkim ispadima koji mogu biti vizualni, senzorni ili neki drugi ispadi središnjeg živčanog sustava (1,6). Vidni simptomi ili vizualna aura pojavljuje se u 90% bolesnika koji boluju od migrene s aurom, a može biti popraćena pozitivnim fenomenima kao što je scintilirajući skotom (svjetlucajući obojeni ili crno-bijeli podražaji koji se šire vidnim poljem 2-3 mm) ili negativnim fenomenima poput slijepe točke (gubitak vida jedne polovine vidnog polja), a ponekad s oba (6). Aura može biti karakterizirana osjetnim ispadima poput parestezija i utrnulosti i poremećajima govora poput afazije i disfazije. Simptomi poput vrtoglavice, ataksije i promijenjene svijesti mogu imitirati moždani udar, ali karakterističan nastup simptoma i njihova regresija razlikuju migrenu od moždanog udara. U težim oblicima neurološki ispadi nastali tijekom aure mogu trajati jedan, dva dana do čak sedam dana, dok ipak većina simptoma aure nestaje unutar sat vremena (1,6,10-14). Pri postavljanju dijagnoze migrene s aurom u najmanje dva napadaja moraju biti zadovoljeni kriteriji iz Tablice 2.

Tablica 2. Dijagnostički kriteriji za migrenu s aurom.

---

1. Jedan ili više od sljedećih reverzibilnih simptoma aure:

- a) vizualni
- b) senzorni
- c) govorni
- d) motorni
- e) povezani s moždanim deblom (ataksija)
- f) retinalni

2. Najmanje tri od sljedećih šest karakteristika:

- a) Barem jedan od simptoma aure koji se postepeno razvija kroz 5 minuta
  - b) Dva ili više simptoma aure koji se pojavljuju uzastopno
  - c) Svaki individualni simptom aure traje 5-60 minuta
  - d) Barem jedan simptom aure je unilateralan
  - e) Barem jedan simptom aure je pozitivan
  - f) Aura je popraćena ili nakon 60 minuta se razvija glavobolja
- 

Kronična migrenska glavobolja je glavobolja koja se javlja 15 ili više dana u mjesecu, traje više od tri mjeseca, te je najmanje osam dana u mjesecu praćena simptomima povezanim s migrenom. Jedan od važnijih simptoma koji nas upućuju da se radi o kroničnoj migreni je prekomjerna uporaba analgetika (1,8). Kako bi postavili dijagnozu kronične migrene, glavobolja mora zadovoljavati kriterije navedene u Tablici 3.

Tablica 3. Dijagnostički kriteriji za kroničnu migrenu.

- 
1. Glavobolja (tipa migrene ili tenzijskog tipa) koja traje 15 dana u mjesecu duže od 3 mjeseca, zadovoljava kriterije 2. i 3.
  2. Pojavljuje se u bolesnika koji je imao barem 5 napadaja koji obuhvaćaju kriterije B-D u tablici 1. i/ili kriterije B i C u tablici 2.
  3. 8 dana u mjesecu duže od tri mjeseca glavobolja, a ispunjava kriterij C i D u tablici 1. ili kriterij B i C u tablici 2
  4. Bolesnik osjeća poboljšanje pri uzimanju triptana ili derivata ergota
  5. Nijedna druga dijagnoza iz IHS-a ne odgovara karakteristikama glavobolje
- 

### 1.2.2. Tenzijska glavobolja

Tenzijska je glavobolja primarna i najučestalija glavobolja, a s prevalencijom u populaciji od 30 do 78% ima veliki socioekonomski utjecaj. Tenzijske su glavobolje češće u žena nego u muškaraca. Rijetko se javljaju u djece i mladeži, a češće su srednjoj životnoj dobi što ih razlikuje od migrene. Često su praćene tjeskobom i depresijom. Naime, kronična anksiozna stanja i depresija se nalaze u većini bolesnika s protražiranom glavoboljom. Glavobolja je obično bilateralna, lokalizirana pretežno u zatiljnom, sljepoočnom ili čeonom području ili se može difuzno protezati gornjim dijelom glave. Bol se najčešće opisuje kao osjećaj punoće, pritiska ili stezanja poput obruča, sa superponiranim valovima boli koji se mogu širiti i na postranične mišiće vrata. Najčešće se smatra da tenzijske glavobolje nastaju slično kao i migrena, ali aktivacijom trigeminalnih vlakana koja aktiviraju mišiće, njihove aponeuroze i fascije (trigeminofascijalni sustav). Tenzijska glavobolja katkad može sličiti na migrensku glavobolju bez aure. Razlika između tenzijske glavobolje i migrene je u karakteru boli. Naime, tenzijska glavobolja nije pulsirajućeg karaktera te je početak glavobolje postupniji. Tenzijske su glavobolje blažeg inteziteta i bez popratnih vegetativnih simptoma karakterističnih za migrenu, dok fotofobija i fonofobija mogu biti prisutne. Povremene

tenzijske glavobolje klasificiraju se u epizodičnu, a svakodnevne tenzijske glavobolje ukroničnu tenzijsku glavobolju (Tablica 4). Glavobolja obično nastaje noću i može biti prisutna već pri buđenju. Analgetici i nesteroidni antireumatici imaju vrlo mali terapijski učinak. Epizodične tenzijske glavobolje dijele se na neučestale, koje epizode glavobolje imaju jednom mjesečno i na one učestalog tipa. Učestale glavobolje povezujemo s otežanim svakodnevnim životnim funkcijama koje kao posljedicu imaju propisivanje skupocjenih lijekova i upućivanje na brojne pretrage. S druge strane, neučestale glavobolje imaju malo utjecaja na pojedinca, uglavnom se javljaju u cijele populacije te u najvećem broju slučajeva nije potrebna medicinska intervencija. Utvrđivanje razlike između ta dva podtipa tenzijske glavobolje dijeli bolesnike na one kojima nije i na one kojima je potrebna medicinska skrb. Kronična tenzijska glavobolja je ozbiljno stanje koje uzrokuje smanjenu kvalitetu života i time nesposobnost za svakodnevno funkcioniranje (1,6,9,12-15).

Tablica 4. Podjela tenzijske glavobolje.

<b>Svojstvo</b>	<b>Neučestala epizodična tenzijska glavobolja</b>	<b>Učestala epizodična Tenzijska glavobolja</b>	<b>Kronična tenzijska glavobolja</b>
<b>Frekvencija</b>	Manje od <12 dana u godini	Više od >12 dana u godini, ali manje od <180 dana u godini Više od 10 napadaja u trajanju od 1 dana, ali manje od 15 dana u mjesecu barem tri mjeseca	Više od 180 dana u godini Više od 15 dana u jednom mjesecu u barem tri mjeseca za redom

Neučestala i učestala tenzijska epizodna glavobolja dijele iste karakteristike. Tipično su bilateralne s osjećajem pritiska ili stezanja koje može biti blage ili srednje jakosti te traju od nekoliko minuta do nekoliko dana. Razlika između njih je u učestalosti pojavljivanja. Neučestala glavobolja se pojavljuje najmanje u 10 epizoda u trajanju manje od 1 dan mjesečno, a njena učestalost je manja od 12 dana godišnje. Učestala epizodična tenzijska glavobolja se javlja u više od 10 epizoda u trajanju od 1 do 14 dana mjesečno (ali ne više od

15 dana), a u prosjeku traje više od tri mjeseca godišnje. Bol se ne pogoršava s fizičkom aktivnošću i nije povezana s mučninom, dok fotofobija i fonofobija mogu biti prisutne (6-9,13,14).

Kronična tenzijska glavobolja je tipično bilateralna s osjećajem pritiska ili stezanja. Može biti blaga ili srednjeg inteziteta i trajati od nekoliko sati do nekoliko dana bez prestanka. Njena učestalost je više od 15 dana mjesečno i to 3 mjeseca za redom, a sveukupno više od 180 dana u jednoj godini (9,14).

### 1.2.3. Trigeminalne autonomne cefalgije

U autonomne trigeminalne cefalgije ubraja se nekoliko vrsta glavobolja neuralgijskog karaktera među kojima je najčešća tzv. cluster-glavobolja. Istoj skupini pripadaju i kratkotrajni unilateralni neuralgiformni napadaji glavobolje, tzv. SUNCT sindrom (*eng. Short-lasting unilateral neuralgiform headache attacks with conjunctival injection and tearing syndrome*) kao i glavobolje koje reagiraju na indometacin kao kronična paroksizmalna hemikranija, kontinuirana hemikranija i primarna probadajuća glavobolja tzv. *ice pick* glavobolja (1,10).

### 1.2.4. Cluster glavobolja

Cluster-glavobolja poznata je pod različitim nazivima: histaminska cefalgija (Horton), migrenska neuralgija (Harris), eritromelalgija, Bing-Hortonova glavobolja. Pojavljuje se u 0,1% populacije te se radi o najbolnijoj primarnoj glavobolji. Javlja se četiri puta češće kod muškaraca nego kod žena, a zahvaćena skupina su uglavnom muškarci u dobi od 20-60 godina (10). Karakterizira je uvijek istim vremenom javljanja s povremenim periodičkim ciklusima. Cluster-glavobolja, unatoč unilateralnom pojavljivanju, bitno se razlikuje od migrenske glavobolje. Naime, bol je isključivo unilateralna, ali karakterizirana žestokom, svrdlajućom ili trgajućom boli u orbitalnom, supraorbitalnom i/ili temporalnom dijelu glave. Bol je popraćena ipsilateralnim crvenilom oka, suzenjem, osjećajem punoće u nosu, rinorejom, znojenjem čela i lica, miozom, ptozom, edemom vjeđe s popratnom uznemirenošću ili agitacijom. Snažan napadaj boli u jednom orbitalnom području traje od 15 do 180 minuta i može se ponavljati svaka dva dana do nekoliko puta na dan (1,10,14). Nerijetko bol nastupa nekoliko dana za redom u isto vrijeme, a često i noću što bolesnike

budi iz sna. Bolesnik je tijekom napadaja boli nemiran i obično crven u licu. Takva pojava učestalih napadaja glavobolje u istom razdoblju može trajati danima, tjednima pa i mjesecima, a potom bol spontano prestaje. Prestanak boli može biti nagao ili postupan. Obično je uvijek zahvaćena ista strana glave. U bolesnika mogu nastati trajne promjene u smislu ipsilateralnog razvoja spuštene vjeđe i suženja zjenice tj. Hornerov sindrom. U oko 10% bolesnika bolest postaje kronična i traje godinama (1,6,10). Kako bi postavili dijagnozu cluster glavobolje moraju biti zadovoljeni kriteriji u Tablici 5. Razlikujemo epizodičku i kroničnu cluster glavobolju koje se razlikuju u remisijijskom periodu u trajanju od najmanje 3 mjeseca (6,10,13-15).

*Tablica 5. Dijagnostički kriteriji za cluster glavobolju.*

- 
- A. Barem 5 napadaja glavobolje koji ispunjavaju kriteriji B.-D.
  - B. Žestoka ili jako žestoka unilateralna orbitalna, supraorbitalna i/ili temporalna bol koja traje od 15-180 minuta (kada nije liječena)
  - C. Barem jedan od sljedećih simptoma:
    - 1. Ipsilateralna konjunktivalna injekcija i lakrimacija (epifora) ili oboje
    - 2. Ipsilateralna kongestija sluznice nosa i rinoreja ili oboje
    - 3. Ipsilateralni edem vjeđa
    - 4. Ipsilateralno znojenje u području čela
    - 5. Ipsilateralna mioza, ptotza ili oboje
    - 6. Osjećaj uznemirnosti ili agitiranosti
  - D. Ponavljanje napadaja svaki dan ili svako dva dana 1-8 puta na dan
- 

### 1.3. Sekundarne glavobolje

Sekundarne glavobolje čine veliku skupinu različitih stečenih glavobolja koje nastaju zbog strukturalnog, upalnog ili metaboličkog poremećaja. Razlika između primarnih i sekundarnih glavobolja je u tome što je kod primarnih ona poremećaj kao takav, a kod



sekundarnih glavobolja je simptom nekog drugog stanja (1). Sekundarne glavobolje nastaju u arterijskoj hipertenziji zbog dilatacije ekstrakranijalnih i intrakranijalnih arterija. U upalama arterija najčešće su zahvaćene temporalne i okcipitalne arterije, što također uzrokuje glavobolje. Sekundarne glavobolje nastaju i u upalama paranazalnih šupljina u meningealnom podražaju kao što se to nalazi u meningitisu, subarahnoidalnom krvarenju ili u povećanju intrakranijalnog tlaka zbog moždanog krvarenja ili tumorskih ekspanzivnih procesa. Tu se ubrajaju i glavobolje okularnog podrijetla, glavobolje zbog bolesti ligamenta mišića vrata kao i postpunkcijske glavobolje (1,8,11,14,15). Kod glavobolja koje se pojavljuju po prvi puta u isto vrijeme kad i neki drugi poremećaj za koji je poznato da može uzrokovati glavobolju postavlja se dijagnoza sekundarne glavobolje vezane uz taj poremećaj. To vrijedi i u slučajevima kada glavobolja odgovara karakteristikama primarne glavobolje (migrene, tenzijske glavobolje, cluster glavobolje). Kada dođe do pogoršanja već postojeće primarne glavobolje ili ona postane kronična, a usko je vremenski vezana uz pojavu drugog poremećaja koji može također uzrokovati glavobolju postavlja se dijagnoza i primarne sekundarne glavobolje (8,11,15). Simptomi koji se označavaju kao crvene zastavice (tzv. „red flag“ simptomi), odnosno simptomi koji trebaju izazivati brigu kod bolesnika navedeni su u Tablici 6. Temeljni dijagnostički kriteriji uz pomoć kojih utvrđujemo sekundarnu glavobolju navedeni su Tablici 7.

Tablica 6. Simptomi crvene zastavice.

- 
1. Prva ili najgora glavobolja u životu
  2. Nagli početak
  3. Promjena u karakteristikama već postojeće glavobolje
  4. Glavobolja koja počinje <5 godine života, a >50godine
  5. Kod prisutnosti raka, HIV-a ili trudnoće.
  6. Kod abnormalnog fizikalnog nalaza
  7. Ako se pojavljuje uz napadaje ili sinkopu
  8. Uzrokovana naporom ili Valsavinim pokusom
-

Tablica 7. Dijagnostički kriteriji za postavljanje dijagnoze sekundarne glavobolje.

---

A. Bilo koja glavobolja koja ispunjava kriterij C
B. Poremećaj za koji je dokazano da može uzrokovati glavobolju
C. Dokazi uzročnosti koji su dokazani u barem 2 od slijedećih: 1. Glavobolja se vremenski pojavila kad i poremećaj 2. Jedno ili oboje od slijedećeg: a) Glavobolja se pogoršala u isto vrijeme kada je došlo do pogoršanja i u poremećaju b) Glavobolja se poboljšala u isto vrijeme kada i poremećaj 3. Glavobolja ima karakteristike tipične za poremećaj koji ju uzrokuje 4. Postoje drugi dokazi o uzročnoj povezanosti
D. Ne postoji bolja dijagnoza

---

#### 1.4. Smjernice za korištenje metoda slikovne dijagnostike kod bolesnika s glavoboljom

Uzrok ili tip većine glavobolja može se utvrditi pažljivo uzetom anamnezom i detaljnim fizikalnim pregledom bolesnika, tijekom kojeg se fokusiramo na alarmantne simptome koji upućuju na brze daljnje dijagnostičke pretrage. U slučaju odsustva tih simptoma cilj je odrediti kojoj primarnoj glavobolji pripada na temelju kliničkih značajki. Ako postoje atipične značajke ili bolesnik ne odgovara na konvencionalnu terapiju treba pomisliti na sekundarnu glavobolju. Kao što je već spomenuto, prevalencija glavobolje tijekom života je velika, a varira sve od 0,2% do 60% (3,6,8,14,16). Nekoliko studija potvrdilo je nizak doprinos postupaka korištenja radioloških pretraga u bolesnika s izoliranom glavoboljom, tj. glavoboljom bez drugih neuroloških simptoma (15-21). Bolesnici se najčešće upućuju na dijagnostičke pretrage jer liječnik ima opravdanu sumnju na patologiju, koja može biti otkrivena odgovarajućom pretragom ili zato što su bolesnici

zatražili pretragu kako bi bili sigurni da nemaju tumor ili drugu moždanu patologiju. Prospektivni pregled 293 pretrage kompjutorske tomografije (CT) naručenih u ambulantnoj obiteljskoj praksi pokazao je da je većina pretraga zatražena jer je liječnik sumnjao da postoji tumor (49%) ili subarahnoidno krvarenje (SAH) (9%). Drugi istaknuti razlog naručivanja (17%) je zbog očekivanja bolesnika ili drugih medicinskih problema (22). S obzirom na učestalost glavobolje kao poremećaja važno je i neophodno odrediti indikacije za korištenje određenih radioloških pretraga. Korištenje jednostavnijih i jeftinijih metoda kod izbora dijagnostičkih pretraga kod bolesnika često rezultira lažno pozitivnim rezultatima, a time i dodatnim nepotrebnim pretragama. Ponovljeno ili novo snimanje stavljaju dodatan teret kako na bolesnika tako i na zdravstvene sustave. No ipak, ne mora značiti da negativan nalaz ne nosi nikakvu korist. Naime, negativan nalaz može smiriti bolesnika koji sumnja da iza njegove boli stoji nešto mnogo ozbiljnije. S druge strane, liječnici koji su pod pritiskom bolesnika, nakon negativnog nalaza mogu biti sigurniji da su postupili ispravno te smanjuje njihov strah od mogućih sudskih tužbi.

Važno je utvrditi specifične kriterije o dijagnostičkoj metodi izbora kako bi se izbjeglo korištenje nepotrebne ili neprikladne slikovne dijagnostike. Često postoje zahtjevi za višestrukim slikovnim dijagnostičkim metodama istovremeno kako za procjenu stanja na koje sumnjamo ili za reevaluaciju već postavljenih dijagnoza. U mnogim situacijama naručivanje višestrukih slikovnih dijagnostika u isto vrijeme nije klinički opravdano, jer trenutna literatura i standardi medicinske prakse podupiru da je jedna od traženih slikovnih studija prikladnija u trenutnoj kliničkoj situaciji (tzv. zlatni standard u medicini). Također jedna od pretraga će dovesti do pravne dijagnoze i time utjecati na bolji ishod bolesnika (6-8,16,17,23-25). Daljnja odluka o izboru dijagnostičke pretrage te je li potrebno zatražiti dodatne pretrage ovisi o ishodu nalaza primarno zatražene metode. Postoje određeni klinički scenariji u kojima je istodobno naručivanje višestrukih slikovnih metoda u skladu s trenutačnom literaturom i standardima medicinske prakse, a to uključuje onkološko snimanje i stanja koja obuhvaćaju više anatomskih područja. Općenito, ponovljeno snimanje istog anatomskog područja treba biti ograničeno na reevaluaciju nakon jedne intervencije ili kada dođe do takve promjene u kliničkom stanju da je potrebno ponovljeno snimanje. Ponekad je potrebno ponoviti snimanje s različitim tehnikama ili kontrastima kako bi se pojasnio prvotni nalaz. Ponovljeno oslikavanje istog anatomskog područja (s istom ili sličnom tehnologijom) može biti zatraženo zbog artefakta gibanja ili drugih tehničkih problema ili na temelju trajnih simptoma bez kliničke promjene (14-17).

Kako bi mogli koristiti smjernice i klinički primjereno prema njima koristiti specifične slikovne dijagnostičke metode važno je da je odgovarajuća klinička procjena provedena prije zahtjeva za snimanjem. Klinička procjena bi trebala obuhvaćati potpunu anamnezu i fizikalni pregled, te u obzir mora uzeti i pregled rezultata relevantnih laboratorijskih studija i prethodnih snimanja. Na taj način možemo utvrditi sumnju ili potvrditi određene bolesti koje zatim zahtijevaju daljnju dijagnostiku. Tražena metoda snimanja mora biti najprikladnija metoda sužavanja diferencijalne dijagnoze koju smo dobili kliničkom procjenom i razumno je očekivati da će dovesti do promjene u smjeru i ishodu liječenju bolesnika, te njegovom općem stanju bolesnika (16,17).

### 1.5. Slikovne dijagnostičke metode

Primarni cilj radiološkog pregleda je pružiti korisne informacije koje će nam koristiti za daljnje odluke u liječenju bolesnika. Radiološke pretrage mogu dati dijagnozu ili mogu dati informacije o opsegu bolesti ili odgovoru na primjenjeno liječenje. Važno je da se radiološki pregledi obavljaju učinkovito i na financijski isplativ način. To predstavlja problem za kliničare koji moraju odlučiti koju će dijagnostičku metodu koristiti u određenoj kliničkoj situaciji. Iako određena preporučena pretraga može biti bolja od druge u procjeni određenog neurološkog stanja, izbor same pretrage nije uvijek očigledan prije postavljanja same dijagnoze. Na primjer, u bolesnika s nefokalnom glavoboljom, MR je osjetljivija od CT snimanja za otkrivanje većine intrakranijalnih abnormalnosti. Međutim, ako je uzrok glavobolje subarahnoidalno krvarenje, CT je puno bolja metoda od MR snimanja, jer je subarahnoidalno krvarenje gotovo nevidljivo na MR slikama (16-19,24). Ako MR snimanje nije dostupno ili ako je MR loše kvalitete ili radiolog za tumačenje nije adekvatno obučan u interpretaciji MR nalaza, CT je metoda izbora za procjenu većine neuroloških poremećaja. Dalje, važno je shvatiti da najjeftiniji pregled nije uvijek najbolji prvi izbor, čak ni ako smo svjesni financijske opterećenosti zdravstvenog sustava. Neke neurološke bolesti zahtijevaju višestruke radiološke studije za točnu procjenu. Naposljetku, određeni pregledi su kontraindicirani kod određenih bolesnika, a alternativni testu tom slučaju mora biti dovoljan (18,19).

### 1.5.1. Usporedba CT/MR/MRA

MR snimanje se sastoji od računalno rekonstruiranih poprečnih presjeka. Međutim, za MR snimanje, za razliku od CT snimanja ili jednostavnih rendgenskih snimaka, prikupljene informacije nisu rezultat atenuacije rendgenskih zraka. MR slika je vizualni prikaz podataka prikupljenih uglavnom iz jezgara unutar tjelesnih tkiva, a posebno vodikovih jezgri u molekulama vode i masti. Kada se postavi u jednolično vanjsko magnetsko polje i pobudi radio-puls podešenim na rezonantnu frekvenciju koja je proporcionalna vanjskom magnetskom polju (Larmor-ova frekvencija), os rotacije jezgre precesira se oko primijenjenog smjera magnetskog polja slično kao i precesija nagnutog žiroskopa ili vrha o smjeru gravitacijskog polja. Ta se precesija može detektirati, ako je vanjsko magnetsko polje nejednoliko u prostoru na poznati način (tj. koristi se gradijent magnetskog polja), tada će protoni na različitim mjestima precesirati na različitim frekvencijama, stvarajući tako vezu između položaja u tijelu i frekvencije precesije. Različite frekvencije, iz snage signala na određenoj frekvenciji moglo bi se zaključiti koliko je protona bilo na mjestu koje odgovara toj frekvenciji. Ova metoda snimanja omogućuje mapiranje gustoće protona u tijelu u tri dimenzije; međutim, većina slika se dobiva i prikazuje kao planarne slike poprečnog presjeka slične onima u CT snimanju (18-20,24,25).

Kompjutorizirana tomografija je aksijalna tomografska tehnika koja proizvodi slike koje su okomite na dugu osovinu tijela, odnosno koristi se poprečnim presjecima. Pretraga je neinvazivna i bezbolna, a radi se po istim načelima kao obično rendgensko snimanje. Na jednoj strani tijela se nalazi rendgenska cijev, koja emitira uzak snop rendgenskih zraka, a na drugoj su detektori koji mjere koliko je snop zraka putujući kroz tijelo oslabio. Na osnovi slabljenja snopa možemo zaključiti kolika je gustoća tkiva kroz koju su zrake putovale. Rezultirajuće slike, za razliku od običnih filmova, izvrsno prikazuju i razlikuju meka tkiva, što omogućuje izravnu vizualizaciju intrakranijskih sadržaja i abnormalnosti povezanih s neurološkim bolestima (18,19). Kada govorimo o upotrebi angiografskih metoda poput angiografije kompjuteriziranom tomografijom (CTA) ili angiografija magnetnom rezonancijom (MRA), one se koriste kako bi se procijenile glavne intrakranijalne arterije prednje i stražnje cirkulacije (uključujući i Willisov krug), kao i venskih struktura (glavne cerebralne vene i duralni venski sinusi) (20-22).

MR angiografija koristi snažno magnetsko polje, radiovalove i računalo za procjenu krvnih žila i pomaže identificirati abnormalnosti ili dijagnosticirati aterosklerotičnu bolest, a temelji se na magnetskoj rezonanciji. Tehnike snimanja MR mogu pokazati angiomorfologiju, pružiti informacije o perivaskularnom prostoru i dati funkcionalnu kvantitativnu informaciju na temelju dvodimenzionalnog mapiranja protočnog faznog kontrasta (20-22). MR snimanje nudi brojne prednosti u odnosu na CT u obradi bolesnika s neurološkim bolestima. Njegova rezolucija kontrasta mekog tkiva je bolja od one CT-a, a lezije koje mogu biti suptilne ili nevidljive na CT često su očite na MR snimanju. MR snimanje također omogućuje stjecanje multiplanarnih prikaza u sagitalnim, aksijalnim, koronalnim i kosim projekcijama koje se ne mogu postići CT-om. Nadalje, MR snimanje daje informacije o protoku krvi bez potrebe za kontrastnim sredstvom, a artefakti koji nastaju radi kosti, a koji mogu maskirati lezije moždanog debla i maloga mozga na CT snimanjima, nisu prisutne na MR slikama. Konačno, MR snimanje ne izlaže bolesnika ionizirajućem zračenju (19-21,25).

Glavne prednosti CT-a su u tome što je jeftin, široko dostupan, može se koristiti u bolesnika kod kojih je magnetna rezonancija kontraindicirana. Uz to omogućuje relativno brzu procjenu intrakranijalno u uvjetima neurološkog deficita. Dobivene slike vrlo su osjetljive na prisutnost akutnog krvarenja i kalcifikacije, a mogu se dobiti slike koje otkrivaju izuzetne koštane detalje lubanje i baze lubanje. Zbog konfiguracije samog skenera, bolesnici su dostupni za praćenje tijekom pregleda. Međutim, CT skeneri imaju brojne nedostatke. Bolesnici su izloženi ionizirajućem zračenju i kontrastnim sredstvima na bazi joda (iako su potrebne manje doze kontrasta s novijim multidetektorskim skenerima). Artefakti slika mogu ometati točno tumačenje. Naročito, slike mozga i stražnje lubanjske jame često su narušene "artefaktima pruge" iz guste kosti. Artefakti pruge iz metalnih predmeta (npr. ispune, proteze, kirurške kopče) također mogu prikriti abnormalnosti. Slike mogu biti ozbiljno narušene pokretom bolesnika. Srećom, za razliku od MR snimanje, pojedinačne CT slike degradirane pokretom mogu se brzo ponovno dobiti (18,19). MRI glave je poželjniji od CT-a u većini kliničkih scenarija, zbog njegove superiorne kontrastne rezolucije i nedostatka artefakta učvršćivanja snopa u blizini petrozne kosti (što može ograničiti vizualizaciju u dijelovima stražnje jame i moždanog debla na CT-u). Iznimke od uporabe MRI mozga kao metode izbora su sljedeće situacije u kojima se CT preferira: početna procjena nedavne kraniocerebralne traume, procjena akutnog intrakranijalnog krvarenja (parenhimalno, subarahnoidalno, subduralno, epiduralno), procjena kalcificiranih

intrakranijskih lezija, procjena kalvarije, baze lubanje i maksilofacijalnih kostiju, uključujući otkrivanje prijeloma kalvarija i lica

Prednosti MRA je da je to neinvazivna tehnika snimanja koja ne uključuje izlaganje ionizirajućem zračenju i da se mogu dobiti detaljne slike mnogih krvnih žila i protoka krvi bez umetanja IV katetera u krvne žile. Vrijeme MRA postupka može biti kraće od tradicionalne angiografije katetera i ne zahtijeva period oporavka i jeftiniji je od angiografije kateterom. Čak i bez upotrebe kontrastnog materijala, MRA može pružiti korisne visokokvalitetne slike mnogih krvnih žila, što ga čini vrlo vrijednim za bolesnike koji su skloni alergijskim reakcijama ili sa smanjenom funkcijom bubrega ili jetre, a pored toga kontrast koji se koristi je manji vjerojatno da će izazvati alergijsku reakciju od kontrastnih materijala na bazi joda koji se koriste za konvencionalno skeniranje (20-22).

Gotovo da nema rizika za prosječnog bolesnika kada se primjenjuju odgovarajuće sigurnosne smjernice prilikom primjene MRA. Ako se koristi sedacija, postoje rizici od prekomjerne sedacije. Iako jaka magnetska polja sama po sebi nisu štetna, ugrađeni medicinski uređaji koji sadrže metal mogu kvariti ili uzrokovati probleme tijekom MRI pregleda. Postoji vrlo mali rizik od alergijske reakcije ako se ubrizga kontrastni materijal. Takve reakcije su obično blage i lako se kontroliraju lijekovima (20-22).

Za razliku od CT angiografije, MRA ne može vidjeti i snimiti slike kalcijevih naslaga unutar krvnih žila. Jasnoća MRA slika nekih arterija ne odgovara onima dobivenim s konvencionalnom angiografijom baziranom na kateteru. Procjena malih krvnih žila korištenjem MRA snimanja može biti otežana. Pojedinci koji imaju poteškoća da ostanu mirni ili leže na leđima mogu imati lošiji ishod kvalitete nalaza, jer neki dijelovi snimanja uključuju praćenje otkucaja srca ili zahtijevanje od bolesnika da zadrže dah 15 do 25 sekundi kako bi dobili snimke visoke kvalitete. Bilo koja vrsta pokreta, kao što je pokret bolesnika, pokret disanja ili drugi nehotični pokreti, može značajno smanjiti kvalitetu slike i potencijalno ograničiti mogućnost postavljanja pravilne dijagnoze. Visokokvalitetne slike su osigurane samo ako bolesnik može ostati savršeno mirni i pratiti upute tehničara tijekom snimanja. Prisutnost implantata ili drugog metalnog predmeta ponekad otežava dobivanje jasnih slika zbog artefakata iz metalnih predmeta (18,20-22).

Kod ponavljajuće glavobolje CT i/ili MRI koristimo kada je asocirana s najmanjem jednim od simptoma crvene zastavice (Tablica 6 i 8) te kada prije upućivanja na samu pretragu u povijesti bolesti nije već prije korištena neka od metoda slikovne dijagnostike.

Također, bit će korištena kao metoda izbora kada je već prije korištena jedna od navedenih metoda, ali se od tada pojavio novi simptom koji spada u simptome crvenih zastavica. MRA koristimo i u slučajevima u kojim se povećava učestalost ili sama težina glavobolja usprkos terapiji koja je indicirana, a koja traje najmanje 4 tjedna te je u međuvremenu bolesnik reevaluiran od strane istog liječnika koji mu je prepisao terapiju (21-23). CTA ili MRA se za procjenu vaskularne etiologije glavobolje koriste kada glavobolja zadovoljava kriterije koji su potrebni da bi metode izbora bili MRI ili CT, a koje nakon završetka nisu otkrile etiologiju glavobolje. Preporuča se i ako glavobolja perzistira i nije diferencirana u niti jednu od primarnih glavobolja (23).



Tablica 8. Simptomi crvene zastavice (*red flag* simptomi).

<b>Karakteristike glavobolje</b>	<b>Povezana klinička obilježja i stanja</b>
<ul style="list-style-type: none"> <li>• Pojačava se pri naporu ili Valsavinom pokusu</li> <li>• Cluster glavobolja koja nije prethodno evaluirana MRI-om</li> <li>• Glavobolja koja je posturalna/pozicijska</li> <li>• Thunderclap ili sentinel glavobolja- najgora novonastala glavobolja u životu koja svoj maksimum doseže u rasponu od par minuta</li> </ul>	<ul style="list-style-type: none"> <li>• Abnormalni neurološki pregled tijekom ili između epizoda glavobolje (fotofobija i mučnina se ne uzimaju kao neurološki ispadi)</li> <li>• Bol u vratu ili licu (sumnja na disekciju)</li> <li>• Ukočenost u vratu i temperatura- sumnja na infektivnu bolest</li> <li>• Rizični faktori za vensku trombozu</li> </ul>
<b>Karakteristike bolesnika</b>	<b>Bolesnici s visokim vaskularnim rizikom</b>
<ul style="list-style-type: none"> <li>• Novonastala glavobolja kod bolesnika starijeg od 50 godina</li> <li>• Poznata maligna bolest</li> <li>• Povećan genetički rizik za intrakranijalne neoplazme(basal cell nevus sindrom,Gorlin sindrom, Li-Fraumeni sindrom, neurofibromatoza tip 1 I 2, Turcot sindrom, von Hippel-Lindau sindrom)</li> </ul>	<ul style="list-style-type: none"> <li>• Osobna ili obiteljska anamneza (barem jedan prvi rođak) u kojoj se nalazi aneurizma, subarahnoidalno krvarenje (SAH) ili arteriovenska malformacija (AVM)</li> <li>• Nasljednja stanja koja su povezana s intrakranijalni aneurizmama, a to uključuje autosomno dominantnu policističku bolest bubrega, Ehlers-Danlos sindrom, Marfanov sindrom, neurofibromatoza tip 1 i tip 2, druga rijetka stanja koja uključuju nasljednu hemoragičnu teleangiektaziju, multiplu endokrinu neoplaziju,</li> </ul>

## 1.6. Metode izbora kod dijagnostike glavobolja

### 1.6.1 Kronična glavobolja, normalni neurološki pregled, bez novih značajki

Kronična glavobolja predstavlja raspon poremećaja koji je karakteriziran dugotrajnom glavoboljom 15 ili više dana u mjesecu. Kod bolesnika s migrenom, bilo odraslih ili pedijatrijskih bolesnika, kod kojih nema nedavne promjene u obrascu glavobolja, a u anamnezi nema napadaja i drugih fokalnih neuroloških simptoma ili znakova, rutinska upotreba neuroradioloških slikovnih dijagnostika nije opravdana (24,25). Od 897 bolesnika s migrenom, u samo 4 su opisani patološki supstrati, od toga su 3 tumor i 1 arteriovenska malformacija (AVM), otkrivajući ukupno 0,4% potencijalnih lezija. U bolesnika s glavoboljom kojima nije postavljena dijagnoza, 1.825 snimanja otkrilo je ukupno 43 lezije (21 tumor, 8 slučajeva hidrocefalusa, 6 AVM, 5 subduralnih hematoma i 3 aneurizme), što čini 2,4% potencijalno otkrivenih patoloških supstrata u podlozi glavobolje (26-28). Iako se je upotreba CT-a i MRI za procjenu glavobolje u hitnoj službi povećala od 1995. do 2004. godine, stopa otkrivene intrakranijalne patologije ostala je niska. Primjerenost svake pretrage pri obradi bolesnika s kroničnom glavoboljom, normalnim neurološkim pregledom i bez novih značajki vidljiva je u Tablici 9.

Tablica 9. Primjerenost metoda slikovne dijagnostike kod dijagnoze kronične glavobolje bez novih značajki i normalnog neurološkog pregleda.

Pretrage	Prikladnost metode	Komentar
MRI glave bez i s IV kontrastom	4	
MRI glave bez IV kontrasta	4	
CT glave bez IV kontrasta	3	
CT glave bez i s IV kontrasta	3	
CT glave s IV kontrastom	3	
MRA glave bez i s IV kontrastom	2	
MRA glave bez IV kontrasta	2	
Cervikocerebralna angiografija	2	
CTA glave s IV kontrastom	2	

Skala prikladnosti svake metode: 1,2,3 Nije opravdano korištenje; 4,5,6 Može biti opravdano korištenje; 7,8,9 Prikladna metoda

#### 1.6.2. Kronična glavobolja, patološki neurološki pregled, s novim značajkama

Učestalost patologije koja se može pojaviti u podlozi glavobolje je prilično niska (17). Kod javljanja nekog patološkog supstrata bolesnici se obično pojavljuju s novim značajkama i žarišnim neurološkim simptomima, tzv. simptomi "crvene zastavice". Najčešće se pojavljuju tumori mozga pa je tako učestalost svih tumora mozga u Sjedinjenim Državama 19,9 na 100 000 osoba godišnje (29). U retrospektivnom pregledu prikaza 111 tumora mozga, glavobolja je bila simptom u 48% njih, jednako za primarne i metastatske tumore (32). Glavobolje su bile slične tenzijskom tipu glavobolje u 77%, a po tipu migrene u 9% slučajeva. Tipična glavobolja bila je bifrontalna, ali gora ipsilateralno strani tumora, te je bila najgori simptom kod 45% bolesnika. Ponekad je glavobolja prethodila dijagnozi tumora

mozga nekoliko godina, što je ukazalo na mogućnost povezanosti glavobolje kao jednog od najčešćih simptoma danas u svijetu s tumorima mozga (33-35). U djece s tumorom mozga, glavobolja je bila prisutna kao simptom u oko 60% slučajeva (35-37). Budući da su tumori rijetki, a otprilike u polovica je prisutna glavobolja, postaje jasno da ako svi bolesnici s glavoboljom budu podvrgnuti slikovnim dijagnostičkim metodama da će veliki dio nalaza nakon snimanja biti bez patološkog supstrata (34). Incidencija subarahnoidalnog krvarenja kao patološkog supstrata kod bolesnika s glavoboljom je 9 na 100 000. Prevalencija intrakranijskih sakularnih aneurizmi korištenjem slikovnih dijagnostički metoda iznosi 5%, dok se AVM u mozgu javljaju u približno 0,01% -0,02% populacije (30,31,37). U bolesnika s već postojećim tumorom ili sumnjom na tumor mozga, MRI sa i bez kontrasta je dijagnostička metoda izbora. Ako postoje kontraindikacije za MRI, metoda izbora je CT snimanje s primjenjenim kontrastom. Alternativno, može se koristiti nekontrastno CT snimanje kako bi se isključila akutna intrakranijska krvarenja. Prikladnost svake metode pri obradi bolesnika s kroničnom glavoboljom, ali patološkim neurološkim pregledom i novim značajkama prikazana je u Tablici 10.

Tablica 10. Prikladnost metoda slikovnih dijagnostika kod dijagnoze kronične glavobolje s novim značajkama.

Pretrage	Prikladnost metode	Komentar
MRI glave bez i s IV kontrastom	8	
MRI glave bez IV kontrasta	7	
CT glave bez IV kontrasta	7	
CT glave bez i s IV kontrasta	5	
MRA glave bez i s IV kontrastom	4	
MRA glave bez IV kontrasta	4	Kod sumnje na vaskularnu bolest u podlozi
CTA glave s IV kontrastom	4	
CT glave s IV kontrastom	3	
Cervikocerebralna angiografija	2	Ne koristi se kao primarna pretraga

Skala prikladnosti svake metode: 1,2,3 Nije opravdano korištenje; 4,5,6 Može biti opravdano korištenje; 7,8,9 Prikladna metoda

### 1.6.3. Iznenadni početak teške glavobolje- „Glavobolja groma“

Bolesnik s iznenadnom, jakom glavoboljom koju bolesnik opisuje kao najgorom glavoboljom života ili tzv. "glavobolja groma", osobito ako u anamnezi nije prisutna migrena ili ako se obrazac glavobolje jasno razlikuje od uobičajenih glavobolja bolesnika, upućuje na značajno veći rizik od akutnog subarahnoidalnog krvarenja (SAH). SAH je češće povezan s aneurizmom nego s arteriovenskom malformacijom (38). U čak 165 od 350 bolesnika(47%)s iznenadnom glavoboljom bio je dijagnosticiran akutni SAH (39,40). Dijagnostička metoda izbora za postavljanje dijagnoze SAH-a je CT bez primjene kontrasta (41). Neuspješno snimanje rezultat je nemirnosti bolesnika ili tehničkih grešaka tijekom snimanja, a čine čak

73% pogrešnih dijagnoza (42). Ako je nakon završenog CT snimanja nalaz bez patoloških supstrata, odnosno dokazanog SAH-a, treba napraviti lumbalnu punkciju kako bi se otkrili dodatni slučajevi SAH-a (39,40). Bolesnici kojima se dijagnosticira akutni SAH zahtijevaju MRA, CTA i/ili angiografiju kateterom. Prikladnost svake metode u postavljanju dijagnoze iznenadne teške glavobolje prikazana je u Tablici 11.

*Tablica 11.* Prikladnost metoda slikovne dijagnostike kod postavljanje dijagnoze naglo nastale glavobolje-„Glavobolja groma“.

<b>Pretrage</b>	<b>Prikladnost metode</b>	<b>Komentar</b>
CT glave bez IV kontrasta	9	
CTA glave s IV kontrastom	8	
MRA glave bez i s IV kontrastom	7	
MRA glave bez IV kontrasta	7	
Cervikocerebralna angiografija	7	
MRI glave bez IV kontrasta	7	Metoda koja nadopunjuje CT ovisno o nalazu istog
MRI glave bez i s IV kontrastom	6	Metoda koja nadopunjuje CT ovisno o nalazu istog
CT glave bez i s IV kontrasta	5	
CT glave s IV kontrastom	3	

Skala prikladnosti svake metode: 1,2,3 Nije opravdano korištenje; 4,5,6 Može biti opravdano korištenje; 7,8,9 Prikladn

#### 1.6.4. Glavobolja trigeminalnog autonomnog porijekla

Trigeminalna autonomna cefalgija je skupina primarnih glavobolja koje karakterizira bol u unilateralnoj trigeminalnoj distribuciji u vezi s ipsilateralnim kranijalnim autonomnim znakovima i simptomima. Cluster glavobolja je najčešća od glavobolja koje pripadaju ovoj

skupini primarnih glavobolja. Za postavljanje dijagnoze trigeminalne autonomne cefalgije najčešće su dovoljni anamneza i klinički pregled, ali ponekad korištenje MR kao slikovne dijagnostičke metode može biti prikladano jer moramo isključiti sekundarne uzroke glavobolja. MRA i CTA obično nisu indicirani na početku. Postoji neobjašnjiva povezanost s makro-adenomima hipofize, koji se nalaze u 5-10% bolesnika s cluster glavoboljom, te je stoga MRI mozga bez i s kontrastom s pažnjom na hipofizu indiciran barem jednom u životu pojedinca kod kojih se pojavljuje cluster glavobolja. Ne postoje indikacije za korištenje MRA ili CTA kao dijagnostičkih metoda izbora. Kod trigeminalne neuralgije koja je otporna na medicinsku terapiju, korištenje neuroradioloških dijagnostičkih metoda indicirano je za identifikaciju strukturne etiologije bolesti (43,44). Prikladnost korištenja svake metode u postavljanju dijagnoze trigeminalne autonomne cefalgije prikazana je u Tablici 12.

*Tablica 12.* Prikladnost metoda slikovne dijagnostike kod postavljanja dijagnoze glavobolje trigeminalnog porijekla.

<b>Pretrage</b>	<b>Prikladnost metode</b>	<b>Komentar</b>
MRI glave bez i s IV kontrastom	8	
MRI glave bez IV kontrasta	7	
CT glave bez i s IV kontrasta	6	
CT glave bez IV kontrasta	5	
CT glave s IV kontrastom	5	
MRA glave bez IV kontrasta	5	
CTA glave s IV kontrastom	5	
MRA glave bez i s IV kontrastom	4	
Cervikocerebralna angiografija	2	

Skala prikladnosti svake metode: 1,2,3 Nije opravdano korištenje; 4,5,6 Može biti opravdano korištenje; 7,8,9 Prikladna metoda

### 1.6.5. Nova glavobolja-sumnja na meningitis i encefalitis

Bolesnici sa sumnjom na meningitis često predstavljaju važne dijagnostičke izazove za kliničare (45,46). Kod pojave glavobolje, groznice, te promjene svijesti ili ponašanja, bez ili sa zakočenošću vrata, uvijek moramo posumnjati na infekciju središnjeg živčanog sustava kao što su meningitis, encefalitis i intrakranijalni apscesi, ali anamneza i klinički pregled nisu dovoljni za postavljanje dijagnoze. Lumbalna punkcija je neophodna ako se sumnja na meningitis. Općenito, CT se izvodi prije lumbalne punkcije kako bi se utvrdilo postoji li povišeni intrakranijski tlak. Prema Američkom društvu za infektivne bolesti najprije se uzimaju hemokulture, zatim se primjenjuje empirijska antimikrobna terapija te nakon toga slijedi CT mozga bez i s kontrastom. Encefalitis je upalni proces mozga povezan s neurološkim deficitom. MRI mozga je osjetljiviji i specifičniji od CT-a za otkrivanje encefalitisa i komplikacija meningitisa, stoga, ako se sumnja na encefalitis, MRI mozga s i bez kontrasta je dijagnostička metoda izbora. CT mozga s i bez kontrasta treba koristiti kao metodu izbora samo ako je MRI kontraindiciran ili u tom trenutku nedostupan (48). Prikladnost svake metode prikazana je u Tablici 13.



Tablica 13. Prikladnost metoda slikovne dijagnostike kod postavljanja dijagnoze meningitisa/encefalitisa.

Pretraga	Prikladnost metode	Komentar
MRI glave bez i s IV kontrastom	8	
MRI glave bez IV kontrasta	7	
CT glave s IV kontrastom	6	
CT glave bez i s IV kontrasta	6	
CT glave bez IV kontrasta	5	Prije lumbarne punkcije za isključivanje lezije
MRA glave bez i s IV kontrastom	3	
MRA glave bez IV kontrasta	3	
CTA glave s IV kontrastom	3	

Skala prikladnosti metode: 1,2,3 Nije opravdano korištenje; 4,5,6 Može biti opravdano korištenje; 7,8,9 Prikladna metoda

#### 1.6.6. Posttraumatska glavobolja

Post-traumatska glavobolja (PTH, engl. *posttraumatic headache*) definirana je 3. izdanjem Međunarodne klasifikacije poremećaja glavobolje kao glavobolja koja počinje unutar tjedan dana nakon traume. Glavobolja je među najistaknutijim simptomima koji se mogu zadržati nakon blage traumatske ozljede mozga. Često ima obilježja jednog od primarnih sindroma glavobolje. Frontalni je režanj često pogođen traumatskom ozljedom glave. Njegova disfunkcija može uzrokovati niz kliničkih posljedica, koje utječu na

bolesnikovu simptomatologiju i terapijski ishod (49). U prvih 72 sata traume, potreban je temeljit neurološki pregled kako bi se identificirale crvene zastavice (Tablica 6 i 8).

Korištenje slikovnih dijagnostičkih metoda indicirano je ako postoji fraktura lubanje, fokalni neurološki deficit ili progresija simptoma. Kod akutne traume glave, bezkontrastni CT glave je metoda izbora, dok je MRI rezerviran za ozbiljne akutne glave traume te u slučajevima lošije procjene stanja kliničkim pregledom nego očitanjem CT-a. MRI je primarni način prikazivanja za procjenu odgođenih učinaka ozljede mozga. Prikladnost svake metode prikazana je u Tablici 14. C.

*Tablica 14.* Prikladnost metoda slikovne dijagnostike kod postavljanja dijagnoze posttraumatske glavobolje.

<b>Pretrage</b>	<b>Prikladnost metode</b>	<b>Komentar</b>
CT glave bez IV kontrasta	8	
MRI glave bez IV kontrasta	7	Uključiti GRE sekvencu
MRI glave bez i s IV kontrastom	7	Uključiti GRE sekvencu
MRA glave bez IV kontrasta	5	
MRA glave bez i s IV kontrastom	5	
CT glave bez i s IV kontrasta	5	
CTA glave s IV kontrastom	5	
CT glave s IV kontrastom	4	
Cervikocerebralna angiografija	3	

Skala prikladnosti metode: 1,2,3 Nije opravdano korištenje; 4,5,6 Može biti opravdano korištenje; 7,8,9 Prikladna metoda

## **2. CILJ ISTRAŽIVANJA**

Glavni cilj našeg istraživanja je utvrditi učestalost i opravdanost korištenja multiplih slikovnih dijagnostičkih metoda (CT, MRI, MRA), a osobito MR angiografije u obradi bolesnika s anamnezom glavobolje upućenih s Klinike za neurologiju Kliničkog bolničkog centra Split tijekom 2017. godine te utvrditi postotak patoloških nalaza MRA.

Drugi cilj je usporediti rezultate naše studije s objavljenim rezultatima u stručnoj literaturi u smislu pretjerane upotrebe radioloških pretraga u bolesnika s glavoboljom.

**Hipoteze:**

1. Korištenje slikovnih dijagnostičkih metoda, a osobito MR angiografije krvnih žila u obradi bolesnika s anamnezom glavobolje je najčešće neopravdano i protivno smjernicama.
2. Ishod nalaza nakon snimanja je najčešće bez patološkog supstrata.
3. Nema značajnog preklapanja u nalazima CT-a i MR-a.
4. Većina bolesnika nije podvrgnuta samo jednoj, već više slikovnih dijagnostičkih metoda.

### **3. MATERIJALI I METODE**

### 3.1. Ispitanici

Ispitanici su bolesnici Klinike za neurologiju KBC-a Split u razdoblju od 1. siječnja 2017. do 1. siječnja 2018. godine koji su zbog anamnestičkog simptoma glavobolje upućeni na dijagnostičku slikovnu pretragu MR angiografije mozga na Klinički Zavod za dijagnostičku i intervencijsku radiologiju KBC-a Split.

### 3.2. Mjesto istraživanja

Istraživanje je provedeno na Kliničkom zavodu za dijagnostičku i intervencijsku radiologiju Kliničkog bolničkog centra Split.

### 3.3. Organizacija i opis istraživanja

Provedena je retrospektivna studija. Istraživanje je prema ustroju kvalitativno istraživanje, dok je po intervenciji i obradi podataka deskriptivnog tipa.

Izvori podataka su pismohrana povijesti bolesti Klinike za radiologiju. Bolesnici koji zadovoljavaju kriterije i čiji podaci postoje u pisanom protokolu, ali ne i u arhivi, isključeni su tijekom istraživanja. Bolesnicima su analizirani sljedeći parametri: spol, dob, kvalitativna analiza nalaza MRA, prethodno učinjene pretrage (CT, MRI ili oboje), te kvalitativna analiza nalaza istih.

### 3.4. Metode prikupljanja i obrade podataka

Podaci su prikupljeni pretraživanjem arhive ispunjenih upitnika za dijagnostičke pretrage na Kliničkom zavodu za dijagnostičku i intervencijsku radiologiju.

#### 3.4.1. Statistička obrada podataka

Prikupljeni podaci uneseni su u programske pakete Microsoft Office za obradu teksta te Microsoft Excel za izradu tabličnog prikaza. Za statističku analizu korišten je Microsoft

Excel za Windows Version 11.0 (Microsoft Corporation). Kategorijske varijable izražene su apsolutnim brojevima i postocima.

#### 3.4.2. Primarne mjere ishoda

Primarne mjere ishoda bile su učestalost korištenja multiplih slikovnih dijagnostičkih metoda, a pogotovo MR angiografije kod bolesnika koji su u povijesti bolesti kao simptom imali glavobolju, te utvrditi udio patoloških nalaza.

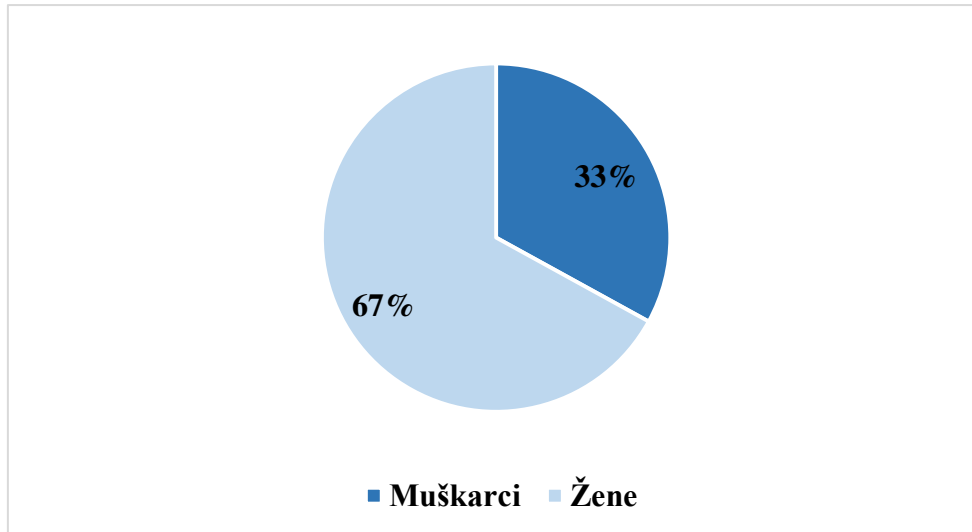
#### 3.4.3. Sekundarne mjere ishoda

Sekundarne mjere ishoda uključivale su učestalost određenih patoloških supstrata u nalazima nakon završetka snimanja, te značajnije poklapanje u nalazima između različitih metoda slikovne dijagnostike.

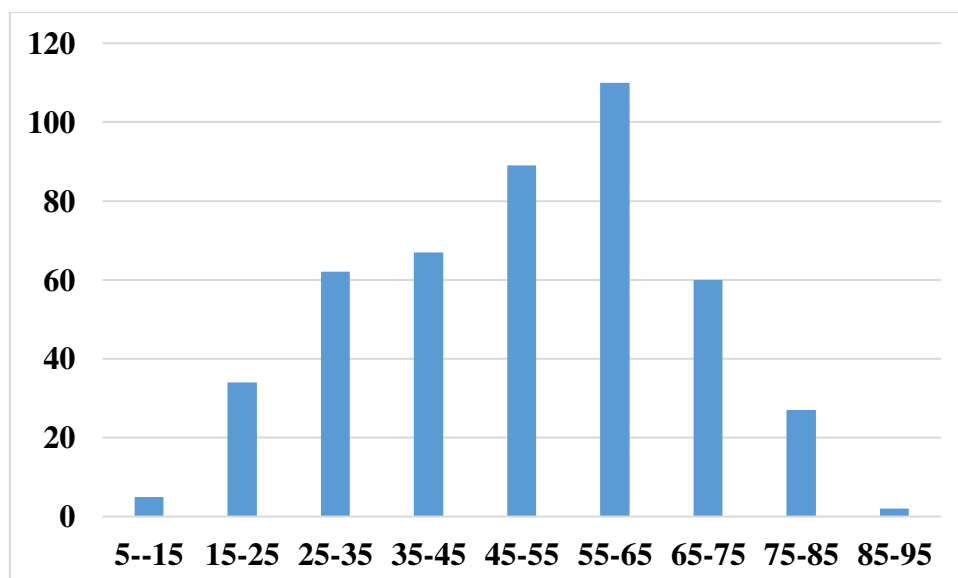
## **5. REZULTATI**



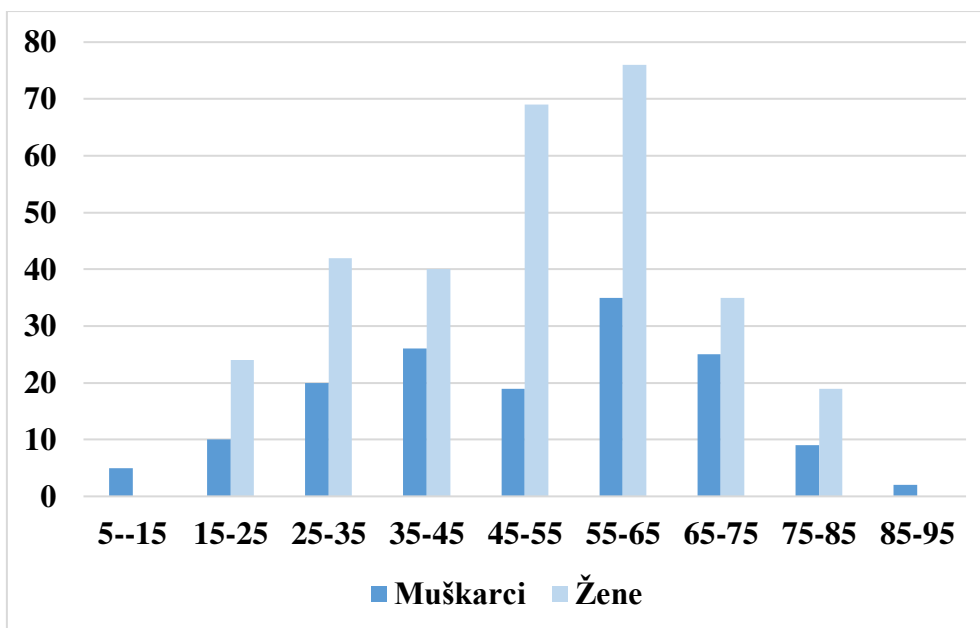
Od 1. siječnja 2017. godine do 1. siječnja 2018. godine na Zavodu za radiologiju Kliničkog bolničkog centra Split 457 bolesnika bilo je podvrgnuto pretrazi MR angiografije (MRA) mozga. Istraživanje je uključivalo 151 (33%) muškarca i 306 žena (67%) u dobi od 7 do 85 godina (Slika 1 i 2). Dobna raspodjela i razlika između ženskih i muških bolesnika prikazana je na Slici 3.



Slika 1. Raspodjela ukupnog broja bolesnika po spolu.

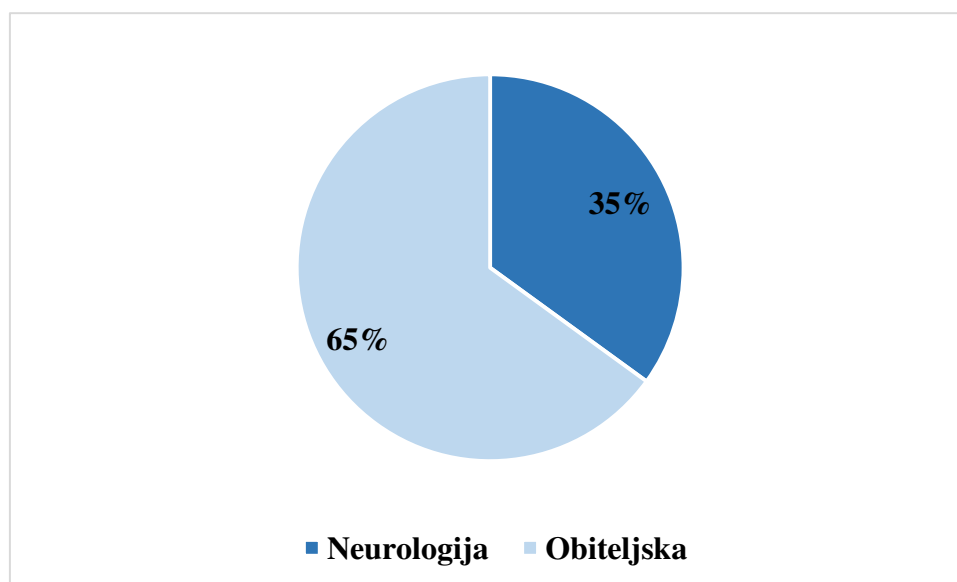


Slika 2. Raspodjela ukupnog broja bolesnika prema dobnim skupinama.



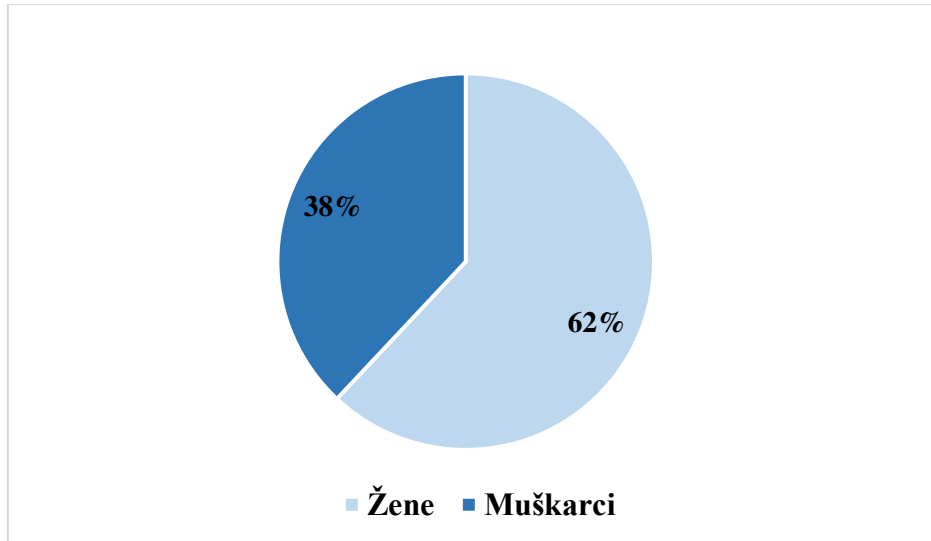
Slika 3. Razlike u raspodjeli bolesnika po dobi i spolu.

Od ukupnog broja bolesnika njih 161 (65%) upućeno je na pretrage od strane specijalista Klinike za neurologiju, dok je preostali dio bolesnika, njih 296 (35%), upućeno iz ordinacija obiteljske medicine po preporuci bolničkih specijalista (Slika 4).

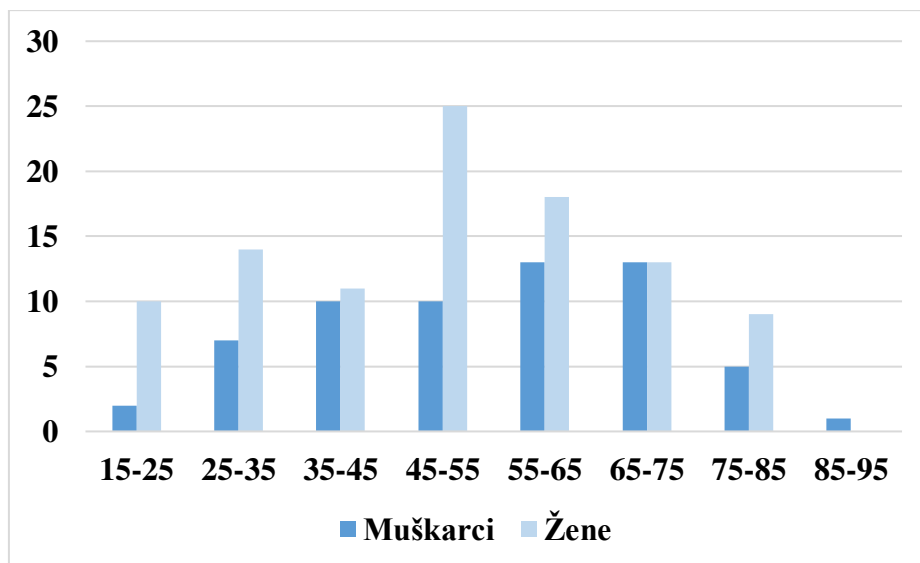


Slika 4. Udio bolesnika upućenih s neurologije i obiteljske medicine.

U skupni bolesnika koji su na pretrage upućeni od strane Klinike za neurologiju bilo je 61 (38%) muškaraca i 100 (62%) žena. Bolesnici su uglavnom bili srednje životne dobi (Slika 5 i 6).

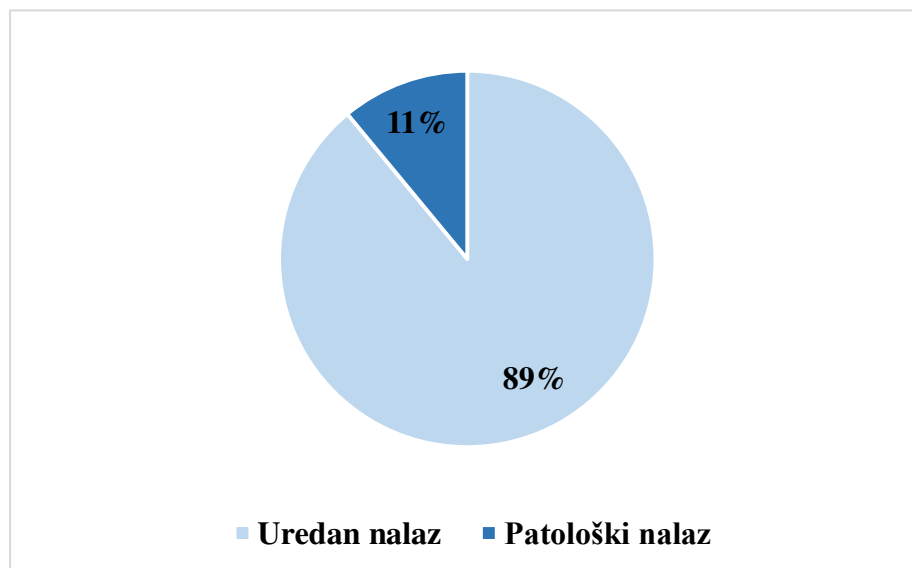


Slika 5. Raspodjela spolova među bolesnicima upućenih s Klinike za neurologiju.



Slika 6. Raspodjela bolesnicima prema dobi i spolu.

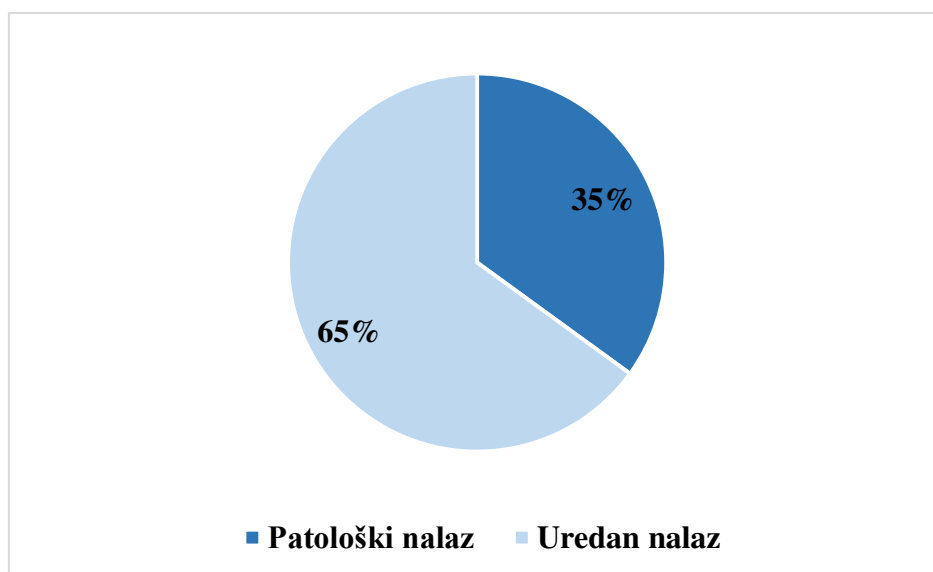
Krajnji ishod nalaza nakon učinjene MRA pretrage u bolesnika upućenih s Klinike za neurologije je sljedeći: uredan nalaz nalazio se u 143 bolesnika (89%), a patološki nalaz u 18 bolesnika (11%) (Slika 7). Najčešće pronađeni patološki supstrat u nalazima bila je aneurizma. Aneurizma se u 4 (22%) bolesnika nalazila na srednjoj moždanoj arteriji (*lat. arteria cerebri media, ACM*), a u 5 (27%) bolesnika nalazila se na unutrašnjoj moždanoj arteriji (*lat. arteria cerebri interna, ACI*). U jedne bolesnice radilo se o stanju koje je slijedilo nakon embolizacije aneurizme, a uz to su pronađene i aneurizmatске promjene koje su se nalazile na ACM, ACI i na stražnjoj moždanoj arteriji (*lat. arteria cerebri posterior, ACP*). U 2 (10%) bolesnika postojala je sumnja da se radi o aneurizmi. U jedne bolesnice pronađene su blaže nepravilne konture lumena ACM, a kao patološki supstrat u bolesnice se navodi i sakularno proširenje desne posteriorne komunikantne arterije. U jedne bolesnice MRA je ponavljan dva puta, a u oba snimanja u nalazu je prikazana tromboza venskih sinusa. U dvije bolesnice MRA je korištena kao metoda izbora za procjenu stanja nakon zahvata u kojem je odstranjena A-V malformacija te kod procjene vaskularne opskrbe tumora.



Slika 7. Ishod nalaza nakon učinjene MRA.

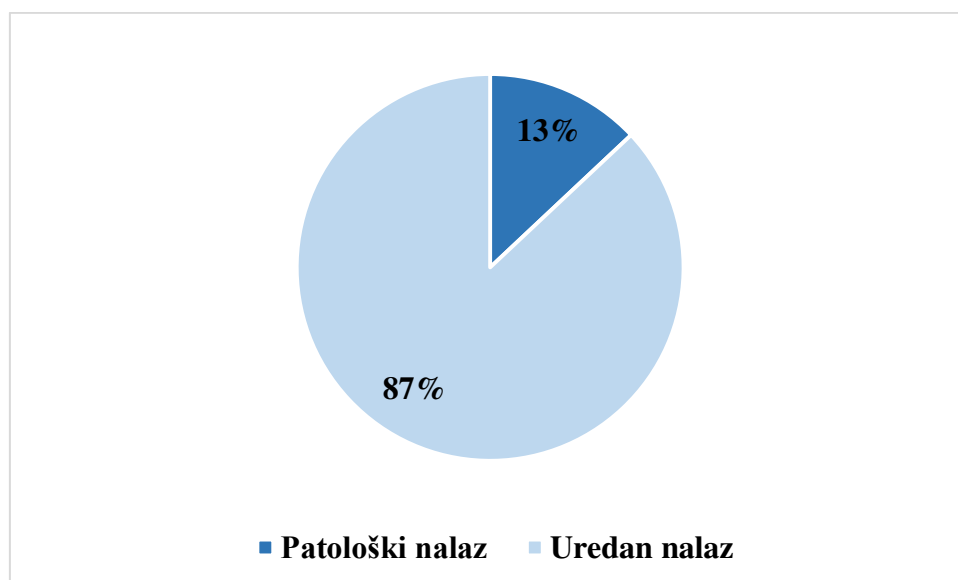
Većina bolesnika napravila i/ili CT i/ili MRI prije MRA. U ukupno 86 (53%) bolesnika CT pregled prethodio je MRA. Patološki nalaz pronađen je u 30 (35%) bolesnika, dok je 56 (65%) imalo uredan nalaz bez patološki supstrata (Slika 8). U 8 (27%) bolesnika pronađena je subakutna vaskularna ishemijska lezija i to najčešće ACM, u 7 (23%) kronična vaskularna ishemijska lezija, a samo u jednog bolesnika je lezija bila akutna. Intracerebralno

krvarenje (*engl. intracerebral hemorrhage, ICH*) opisano je u nalazu 7 (23%) bolesnika, a u jednom od nalaza to krvarenje je bilo subarahnoidalno. Uz opisan nalaz ICH u jednog bolesnika opisane su i presadnice melanoma, a presadnice su opisane u nalazu još jednog bolesnika. U 7 (23%) bolesnika u patološkom nalazu opisana je jedna od malformacija poput higroma, aneurizme ACM, venskih angioma, razvojne venske malformacije ili drugih AV malformacija. Ako uspoređujemo nalaze MRA i CT, oba nalaza su bila bez patoloških supstrata u 53 (61%) bolesnika, dok se u 5(6%) bolesnika na oba nalaza opisuje patološki supstrat. Nalazi se nisu uvijek podudarali, pa je tako na MRA nalazima opisana desna aneurizma ACI, dok se na CT-u u istog bolesnika opisuje subakutna vaskularna lezija. Zatim u drugog bolesnika na MRA prikazana je AV-malformacija i aneurizma, dok se na CT-u opisuje ICH i presadnice melanoma. U trećem slučaju na MRA-u je opisana aneurizma, a na CT-u krvarenje. Kod dvije bolesnice nalazi su bili jednaki u obje pretrage, a opisane su aneurizma ACM i tromboza venskog sinusa. U skupini od 24(28%) bolesnika na MRA nalazu ne opisuje se patološki supstrat, ali je zato on opisan u nalazima CT-a. U 6 (25%) bolesnika u nalazu CT-a opisuje se kronična vaskularna lezija, u 6 (25%) subakutna vaskularna lezija, a u 2 (8%) akutna vaskularna lezija. Kod 5 (21%) bolesnika opisano je intrakranijalno krvarenje. Ostatak nalaza na kojima je opisan neki patološki supstrat odnosi se u 3 (13%) bolesnika na AVM, u 1 (4%) bolesnika na DVA i u 1 (4%) na presadnice. Suprotno, u 4 (5%) bolesnika nalaz CT-a opisuje se kao uredan, a na MRA se opisuje patološki supstrat. U 3 nalaza opisuje se aneurizma ACM, a u jednom slučaju radi se o ugrušku transverzalnog sinusa.



Slika 8. Ishod nalaza nakon učinjenog CT-a koji je prethodio MRA.

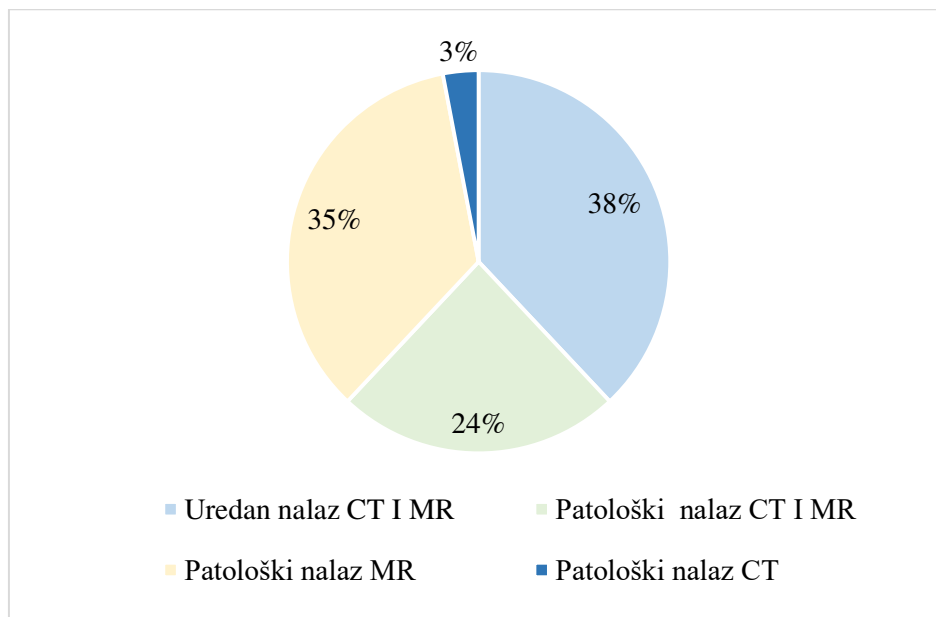
MRI mozga prethodio je MRA u 16 (10%) bolesnika. Patološki supstrat u nalazu opisuje se u 2 (13%) bolesnika, a uredan u 14 (87%) (Slika 9). U bolesnika u kojih se opisuje patološki supstrat opisane su kronična vaskularna lezija i demijelinizacijska lezija. Slučajeva u kojima je MR uredan, a u kojima se samo na MRA opisuje patološki supstrat, nije bilo.



Slika 9. Ishod nalaza bolesnika nakon završetka pretrage MR-a mozga koji je prethodio MRA.

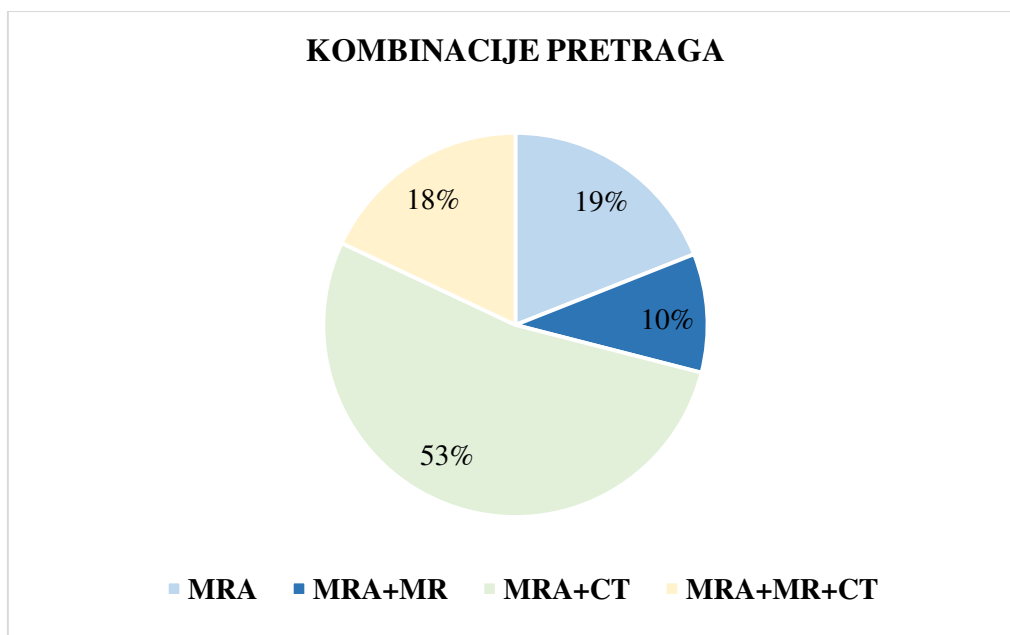
CT mozga i MRI mozga učinjeni su prije MRA u ukupno 29 (18%) bolesnika. Nalaz obje pretrage se u 11 (38%) bolesnika opisuje bez patoloških supstrata, a kao patološki u 7 (24%) bolesnika. Patološki supstrat opisan samo u MRI nalazima pronađen je u 10 (35%) bolesnika, a opisan samo na CT-u u 1 (3%) bolesnika (Slika 10). Skupina od 29 (18%) bolesnika u povijesti bolesti imala je nalaze sve tri pretrage (Slika 11). Nalaz 8 (29%) bolesnika opisuje se bez patoloških supstrata, a u 2 (7%) kao patološki. Patološki supstrati koji se opisuju u nalazima su desnostrane aneurizmatičke promjene ACM i ACI koje se prikazuju na MRA i CT-u, dok se u istog bolesnika na MRI prikazuje akutna ishemijska lezija. U sva tri nalaza u jednog bolesnika prikazan je anaplastični meningeom s posebnim naglaskom na njegovu opskrbu u nalazu MRA. Patološki supstrat opisan samo u MRI nalazi se u 9 (31%) bolesnika. U nalazima se u 4 (44%) bolesnika opisuje kronična vaskularna lezija, te po jedna akutna i jedna subakutna ishemijska lezija. Drugi nalazi opisuju 2 slučaja demijelinizacije i 1 slučaj hemoragije. Patološki CT nalaz opisuje se samo u 1 (3%)

bolesnika, a u njemu se opisuje manja AVM. Patološki nalazi CT-a i MRI-a opisani su u 5 (17%) bolesnika, a MRA je opisan kao bez patoloških supstrata. Među opisanim patološkim supstratima u troje bolesnika na obje pretrage opisuju se kronične vaskularne lezije; u jednog bolesnika infekcija i pansinusitits, a u jednog bolesnika manje žilne malformacije. U 3 (10%) bolesnika se u MRA nalazima opisuje patološki supstrat, a u 1 bolesnika patološki nalaz opisan je kod MRA i MR, dok je CT bio bez patoloških supstrata.



Slika 10. Ishod nalaza nakon učinjenih pretraga CT-a i MRI mozga koji su prethodili MRA

Zaključno, bolesnici upućeni s Klinike za neurologije bili su podvrgnuti raznim neuroradiološkim pretragama (Slika 11). Bolesnika koji su podvrgnuti samo MRA bilo je 30 (19%). Pregledom nalaza MRA u 3 (10%) bolesnika opisuje se patološki supstrat, dok u 27 (90%) je opisano bez patološkog supstrata. Kod bolesnika s patološkim nalazom opisuje se jedno sakularno proširenje desne posteriorne komunikantne arterije, jedna aneurizma bifurkacije ACM, a u jedne bolesnice je postavljena sumnja da se radi o aneurizmu.



*Slika 11.* Kombinacije pretraga u ispitivanoj populaciji.



## **6. RASPRAVA**

Istraživanje je pokazalo da je u bolesnika s dijagnozom glavobolje upućenih s Klinike za neurologiju tijekom 2017. godine učinjen neopravdano veliki broj dijagnostičkih radiološki pretraga, što je potvrđeno sljedećim rezultatima istraživanja: nalaz visoko sofisticirane i usko indicirane pretrage MRA u 89% slučajeva se opisuje kao bez patoloških supstrata, uz to prije učinjene MRA, 81% bolesnika je podvrgnuto multiplim dijagnostičkim slikovnim metodama, koje su uglavnom pokazale uredan nalaz. Preciznije, 53% bolesnika je uz MRA imalo nalaz i CT mozga, 10% nalaz MR mozga, dok su obje pretrage napravljene u 18% bolesnika. U samo 19% bolesnika MRA je indicirana bez prethodno učinjenih dijagnostičkih pretraga. U 11% bolesnika u kojih je pronađena značajnija patologija na MRA nalazu, najčešće je mogla biti dijagnosticirana i nekom od prethodno spomenutih slikovnih metoda. Takve brojke odgovaraju i drugim istraživanjima pronađenim u literaturi. Nekoliko studija je imalo sličan populacijski uzorak kao naše istraživanje (raspon dobi ispitanika od 10 do 70 godina s predominantno obuhvaćenom ženskom populacijom srednje dobi, što odgovara i našoj skupini bolesnika). U jednoj od tih studija, većinski dio pretraga se odnosio na prethodno CT snimanje u 78,4% slučajeva, a manji dio s 22,6% na MR prije nego je učinjena MRA (59), što je rezultat gotovo isti našem. Ostale navedene studije (50,51,56) su pokazale rezultate vrlo slične našima.

Pogrešan pristup u indiciranju radioloških pretraga dovodi do opterećenja sustava, koji je već dovoljno preopterećen, kako po pitanju osoblja, tako i financijski, a uz to se čini i izravna šteta bolesnicima, koji se nepotrebno izlažu ionizirajućem zračenju. O tome govore i drugi radovi (3,7,12,50), koji naglašavaju prekomjerno korištenje slikovne dijagnostike usprkos jasno definiranim smjernicama koje bi trebale biti dovoljne u dijagnosticiranju primarne glavobolje. U radovima koji kontinuirano prate korištenje slikovne dijagnostike na svjetskoj razini prikazuje se stalni porast korištenja istih (3,7,12). Svi radovi vode istom zaključku kao i ovaj, a to je da dolazi do prekomjernog neopravdanog korištenja i zanemarivanja smjernica. *Global Burden of Disease Studija (GBD)* iz 2016. godine systemska je studija koja je obuhvatila vremenski period od 10 godina i preko 135 studija koje su pokrile 16 regija od 21 koje inače svojim istraživanjem obuhvaća GBD. U njoj se navodi da je samo u 2016. godini broj bolesnika s glavoboljom dosegao broj od 3 milijarde i time je glavobolja treća od svih bolesti koje su uzrok posjeta liječniku (12).

Razlozi koji dovode do prekomjernog korištenja slikovnih dijagnostičkih metoda su brojni. Često su to zahtjevi bolesnika koji žele biti sigurni da se iza glavobolje ne krije neka

ozbiljna bolest, a nisu dovoljno educirani o potencijalnoj većoj štetnosti nepotrebnog izlaganja zračenju. Ponekad su liječnici ti kojima manjka edukacije pa neadekvatno provode klinički pregled, nisu upućeni u najnovije smjernice, a uz sveprisutni strah od mogućeg propusta i tužbe, dolazi do nepotrebnog upućivanja bolesnika na slikovnu dijagnostiku. Većina glavobolja može se pripisati benignim stanjima. Druge studije navode da je udio patoloških nalaza u bolesnika s glavoboljama od 1 do 3% (50-53,58,59), a ako to usporedimo s rezultatima našeg istraživanja, abnormalnosti su pronađene u oko 10 % bolesnika, uz napomenu da se taj se podatak odnosi na ishod nalaza MRA. Sukladno tome, postoje višestruke smjernice koje ne uključuju rutinsko korištenje metoda slikovne dijagnostike u bolesnika sa simptomom glavobolje, nego daju veći značaj temeljitoj anamnezi i kliničkom pregledu, koji su u većini slučajeva dovoljni kako bi se postavila dijagnoza primarne glavobolje. (54-56). Od malog postotka patološkog nalaza koje pronalazimo nakon završetka pretrage, najčešće opisani patološki supstrati koji su u podlozi glavobolje su: tumori mozga, arteriovenske malformacije, hidrocefalus, aneurizme, subduralni hematomi i ishemijske lezije, svaki u učestalosti između 0,2 i 1% dijagnosticirano CT-om i MR-om (57-60). Analiza učinjenih CT i MR pretraga na našem Odjelu je pokazala slične rezultate. Preciznije, rezultati MR pretrage pokazuju arteriovenske malformacije i ishemijske događaje, kao najčešće uzroke glavobolje u malog broja bolesnika s patološkim nalazom. Rezultat patoloških nalaza CT pretraga je sličan, ishemijski događaji i ICH su najčešći, a to je sukladno standardu u kojem je CT bolji za vizualizaciju intracerebralnih krvarenja (18,50,51,58-60). Patološki nalazi MRA, za koje nemamo usporedne podatke u postojećim studijama, su sljedeći: većinom su u nalazima opisane aneurizme, a znatno manje AVM. To možemo objasniti osjetljivošću metode za detekciju poremećaja na krvnim žilama.

Zaključno, glavobolja je jedan od najčešćih simptoma i razloga za posjet liječniku. Iako je većinom glavobolja benigna, kliničari su suočeni s izazovom razlikovanja bezopasne glavobolje od stanja koje ugrožavaju život, a koja kao alarmirajući simptom imaju glavobolju. Izuzetno je važno razlikovati primarnu od sekundarne glavobolje, no to može biti otežano pošto kako bi smo postavili dijagnozu primarne glavobolje potrebno je kontinuirano i u dužem vremenskom razdoblju pratiti bolesnika s obzirom da je kriterij za dijagnozu primarne glavobolje javljanje glavobolje istih karakteristika nekoliko puta, a ne samo jednom. Točna dijagnoza glavobolje se temelji na pažljivo uzetoj anamnezi, koja je popraćena detaljnim kliničkim statusom i neurološkim pregledom. Važno je na vrijeme uočiti

već spomenute simptome crvene zastavice koje jedine zahtijevaju hitnu obradu bolesnika i indikacija su za dijagnostičke slikovne pretrage (58).

Nedostatak navedenog istraživanja je manjak podataka o tipu glavobolje, kao i podatak je li glavobolja novonastala ili već obrađivana (kronična glavobolja). Također, nije poznato je li bolesnik pri primitku imao neki od simptoma „crvenih zastavica“, koji su jedina jasna indikacija za upućivanje na dijagnostičke slikovne metode. Uvid u te podatke bi nam dao bolju sliku u kojem segmentu dolazi do prekomjernog i neopravdanog korištenja slikovne dijagnostike u KBC Split, što bi omogućilo usmjerenije djelovanje u smanjivanju neopravdano velikog broja učinjenih pretraga i svih posljedica koje one nose na bolesnike i zdravstveni sustav sveukupno.

## **7. ZAKLJUČCI**

1. Rezultati istraživanja pokazali su neutemeljeno upućivanje neuroloških bolesnika na MRA bez jasnih uporišta u stručnim smjernicama tijekom 2017. godine.
2. Rezultati MRA nalaza su u 89% bolesnika opisani su bez patoloških supstrata.
3. Među najčešćim patološkim uzrocima glavobolje u nalazima se opisuju aneurizme, a u malom postotku intrakranijalno krvarenje i arteriovenske malformacije.
4. 81% bolesnika podvrgnuto je multiplim slikovnim dijagnostičkim pretragama prije MRA, a one uključuju CT i MR mozga.
5. Ne postoji u svim slučajevima značajno preklapanje u nalazima MRA i prethodno učinjenih pretraga (CT i MRI).
6. Neopravdano veliki broj pretraga predstavlja preopterećenje zdravstvenog sustava i njegovih radnika, povećane medicinske troškove i izravnu štetu bolesniku zbog rizika od posljedica ionizirajućeg zračenja.
7. Dijagnoza primarne glavobolje može se postaviti temeljito uzetom anamnezom, kliničkim statusom i kontinuiranim praćenjem bolesnika.
8. Potrebno je slijediti jasno definirane smjernice, uvesti dodatnu edukaciju za liječnike, kao i multidisciplinarni pristup kako bi se smanjio broj nepotrebnih pretraga koje bolesnika izlažu nepotrebnom zračenju.

## **8. POPIS CITIRANE LITERATURE**

1. Brinar V, i sur. Neurologija za medicinare. Zagreb: Medicinska naklada; 2009. str. 193-214.
2. Walker HK, Hall WD, Hurst JW. Clinical Methods: The History, physical, and laboratory examinations. Boston: Butterworths; 1990. str. 209-54.
3. Stovner LJ, Hagen K, Jensen R, Katsarava Z, Lipton R, Scher A, i sur. The global burden of headache: A documentation of headache prevalence and disability worldwide. Cephalalgia. 2007;27:193-210.
4. Gerrit LJ, Onderwater R, Van Dongen M, Zielman R, Terwindt GM, i sur. Handbook of clinical neurology. Edinburgh: Elsevier; 2018. str. 267-84.
5. Headache disorders [Internet]. Who.int. 2019. Dostupno na: <https://www.who.int/en/news-room/fact-sheets/detail/headache-disorders>.
6. Aminoff MJ, Boller F, Swaab DF. Handbook of clinical neurology. Edinburgh: Elsevier; 2010. str. 3-22.
7. Do I need an imaging study for my headache? American Migraine Foundation [Internet]. American Migraine Foundation. 2019. Dostupno na: <https://americanmigrainefoundation.org/resource-library/need-imaging-study-headache>
8. ICHD-3 The International classification of headache disorders 3rd edition [Internet]. ICHD-3 The international classification of headache disorders treće izdanje. Dostupno na: <https://ichd-3.org>.
9. Stovner L, Nichols E, Steiner T, Allah FA, Abdelalim A, Raddadi RA, i sur. Global, regional, and national burden of migraine and tension-type headache, 1990-2016: a systematic analysis for the global burden of disease study 2016. Lancet Neurol. 2018;17:954-76.
10. Nappi G, Moskowitz M. Headache Vol 97. Edinburgh: Elsevier; 2011. str. 161-72.
11. Chowdhury D. Tension type headache. Ann Indian Acad of Neurol. 2012;15:83-8.
12. Wei DY, Ong JJY, Goadsby PJ. Cluster Headache: epidemiology, pathophysiology, clinical features, and diagnosis. Ann Indian Acad Neurol. 2018;21:3-8.
13. Secondary Headaches [Internet]. American migraine foundation american migraine Foundation. 2019. Dostupno na: <https://americanmigrainefoundation.org/resource-library/secondary-headaches>.
14. Aimspecialtyhealth.com. [Internet]. 2019. Dostupno na: [http://aimspecialtyhealth.com/PDF/Guidelines/2019/Mar09/AIM\\_Guidelines\\_Cardiac.pdf](http://aimspecialtyhealth.com/PDF/Guidelines/2019/Mar09/AIM_Guidelines_Cardiac.pdf)
15. [Internet]. Acsearch.acr.org. 2019. Dostupno na: <https://acsearch.acr.org/docs/69482/Narrative/>.



16. [Internet]. American college of radiology and radiology business management association. Best practice guidelines on radiology benefits management programs. Dostupno na: <http://www.acr.org/~media/ACR/Documents/PDF/Economics/Managed%20Care/ACRRBMARBMGuidelines>. 2012.
17. [Internet]. American college of radiology. Imaging tests for headaches: when you need them – and when you don't. 2012. Dostupno na: <http://www.choosingwisely.org/doctor-patient-lists/imaging-tests-forheadaches>.
18. Chen YM, Pope TL, Ott DJ. Lange: Basic radiology. New York: McGraw-Hill; 2011. str. 325-65.
19. Hebrang A, Čustović RK. Radiologija. Zagreb: Medicinska naklada; 2007. str. 53-98.
20. [Internet]. (ACR) R. Magnetic resonance angiography (MRA) Radiologyinfo.org. 2019. Dostupno na: <https://www.radiologyinfo.org/en/info.cfm?pg=angiomr>.
21. Hartung MP, Grist TM, François CJ. Magnetic resonance angiography: current status and future directions. J Cardiovasc Magn Reson. 2011;13:18-20.
22. Campeau NG, Huston J. Vascular disorders-magnetic resonance angiography: brain vessels. Neuroimaging Clin N Am. 2012;22:207-33.
23. [Internet]. [Acsearch.acr.org](http://acsearch.acr.org) 2019. Dostupno na: <https://acsearch.acr.org/docs/69482/Narrative>.
24. Silberstein SD. Chronic daily headache. J Am Osteopath Assoc. 2005;105:23-9.
25. Sandrini G, Friberg L, Janig W, Jensen R, Russell D, Sanchez del Rio M, i sur. Neurophysiological tests and neuroimaging procedures in nonacute headache. Eur J Neurol. 2011;18:373-81.
26. Mitchell CS, Osborn RE, Grosskreutz SR. Computed tomography in the headache patient: is routine evaluation really necessary? Headache. 1993;33:82-6.
27. Osborn RE, Alder DC, Mitchell CS. MR imaging of the brain in patients with migraine headaches. AJNR Am J Neuroradiol. 1991;12:521-4.
28. Weingarten S, Kleinman M, Elperin L, Larson EB. The effectiveness of cerebral imaging in the diagnosis of chronic headache. Arch Intern Med. 1992;152:2457-62.
29. Porter KR, McCarthy BJ, Freels S, Kim Y, Davis FG. Prevalence estimates for primary brain tumors in the United States by age, gender, behavior, and histology. Neuro Oncol. 2010;12:520-7.
30. Marcolini E, Hine J. Approach to the diagnosis and management of subarachnoid hemorrhage. West J Emerg Med. 2019;20:203-11.

31. Al-Shahi R, Warlow C. A systematic review of the frequency and prognosis of arteriovenous malformations of the brain in adults. *Brain*. 2001;124:1900-26.
32. Friedlander RM. Clinical practice: arteriovenous malformations of the brain. *N Engl J Med*. 2007;356:2704-12.
33. Forsyth PA, Posner JB. Headaches in patients with brain tumors: a study of 111 patients. *Neurology*. 1993;43:1678-83.
34. Purdy RA, Kirby S. Headaches and brain tumors. *Neurol Clin*. 2004;22:39-53.
35. Suwanwela N, Phanthumchinda K, Kaoropthum S. Headache in brain tumor: a cross-sectional study. *Headache*. 1994;34:435-8.
36. The epidemiology of headache among children with brain tumor. Headache in children with brain tumors. The childhood brain tumor consortium. *J Neurooncol*. 1991;10:31-46.
37. Ansell P, Johnston T, Simpson J, Crouch S, Roman E, Picton S. Brain tumor signs and symptoms: analysis of primary health care records from the UKCCS. *Pediatrics*. 2010;125:112-9.
38. Linn FH, Wijdicks EF, van der Graaf Y, van Vliet FAW, Bartelds AI, van Gijn J. Prospective study of sentinel headache in aneurysmal subarachnoid haemorrhage. *Lancet*. 1994;344:590-3.
39. Lledo A, Calandre L, Menendez BM, Sempere AP, Sanchez AP. Acute headache of recent onset and subarachnoid hemorrhage: a prospective study. *Headache*. 1994;34:172-4.
40. van Wee N, Rinkel GJ, Hasan D, van Gijn J. Detection of subarachnoid haemorrhage on early CT: is lumbar puncture still needed after a negative scan? *J Neurol Neurosurg Psychiatry*. 1995;58:357-9.
41. Vale FL, Bradley EL, Fisher WS. The relationship of subarachnoid hemorrhage and the need for postoperative shunting. *J Neurosurg*. 1997;86:462-6.
42. Suarez JJ, Tarr RW, Selman WR. Aneurysmal subarachnoid hemorrhage. *N Engl J Med*. 2006;354:387-96.
43. Favier I, van Vliet JA, Roon KI, Witteveen RJ, Verschuuren JJ, Ferrari MD, i sur. Trigeminal autonomic cephalgias due to structural lesions: a review of 31 cases. *Arch Neurol*. 2007;64:25-31.
44. Wilbrink LA, Ferrari MD, Kruit MC, Haan J. Neuroimaging in trigeminal autonomic cephalgias: when, how, and of what? *Curr Opin Neurol*. 2009;22:247-53.
45. Castillo M. Imaging of meningitis. *Semin Roentgenol*. 2004;39:458-64.
46. Kastrup O, Wanke I, Maschke M. Neuroimaging of infections. *NeuroRx*. 2005;2:324-32.

47. Tunkel AR, Hartman BJ, Kaplan SL, Kaufman BA, Roos KL, Scheld WM, i sur. Practice guidelines for the management of bacterial meningitis. *Clin Infect Dis*. 2004;39:1267-84.
48. Tunkel AR, Glaser CA, Bloch KC, Sejvar JJ, Marra CM, Roos KL, i sur. The management of encephalitis: clinical practice guidelines by the infectious diseases society of America. *Clin Infect Dis*. 2008;47:303-27.
49. Lenaerts ME. Post-traumatic headache: from classification challenges to biological underpinnings. *Cephalalgia*. 2008;28:12-5.
50. Callaghan BC, Kerber KA, Pace RJ, Skolarus L, Cooper W, Burke JF. Headache neuroimaging: routine testing when guidelines recommend against them. *Cephalalgia*. 2015;35:1144-52.
51. Clarke CE, Edwards J, Nicholl DJ, Sivaguru A. Imaging results in a consecutive series of 530 new patients in the Birmingham Headache Service. *J of Neurol*. 2010;257:1274-8.
52. Sempere AP, Etessam JP, Medrano V, Morales IG, Concepción L, Ramos A, i sur. Neuroimaging in the evaluation of patients with non-acute headache. *Cephalalgia*. 2005;25:30-5.
53. Wang HZ, Simonson TM, Greco WR, Yuh WT. Brain MR Imaging in the evaluation of chronic headache in patients without other neurologic symptoms. *Acad Radiol*. 2001;8:405-8.
54. Sandrini G, Friberg L, Coppola G, Jänig W, Jensen R, Kruit M, i sur. Neurophysiological tests and neuroimaging procedures in non-acute headache. *Eur J Neurol*. 2010;18:373-81.
55. Silberstein SD. Practice parameter: Evidence-based guidelines for migraine headache (an evidence-based review): report of the quality standards subcommittee of the American Academy of Neurology. *Neurology*. 2000;55:754-62.
56. Maynard C, Bryan R, Hattery R. ACR Appropriateness criteria. *Radiology*. 2000;214:10-11.
57. Evans RW. Diagnostic testing for the evaluation of headaches. *Neurologic Clinics*. 1996;14:1-26.
58. De Luca GC, Bartleson JD. When and how to investigate the patient with headache. *Seminars in Neurology*, 2010;30:131-44.
59. Rai GS, Rai T, Jain L, Vyas MM, Roshan R. Evaluation of CT and MRI findings among patients presented with chief complaint of headache in central India. *J Clin D Res*. 2016;10:21-5.
60. MS, Lamont A, Alias NA, Win MN. Red flags in patients presenting with headache: clinical indications for neuroimaging. *Br J Radiol*. 2003;76:532-5.

61. GBD 2016 Headache Collaborators: Global, regional and national burden of migraine and tension-type headache, 1990-2016: a systematic analysis for the global burden of diseases study 2016. *The Lancet Neurology*. 2018;17:954-76.

## **9. SAŽETAK**

**CILJ ISTRAŽIVANJA:** Glavni cilj našeg istraživanja je utvrditi učestalost i opravdanost korištenja multiplih slikovnih dijagnostičkih metoda (CT, MRI, MRA), a osobito MRA krvnih žila u obradi bolesnika s anamnezom glavobolje upućenih s Klinike za neurologiju Kliničkog bolničkog centra Split tijekom 2017. godine.

**ISPITANICI I METODE:** Istraživanje je retrospektivnog karaktera. Istraživanjem su obuhvaćeni svi bolesnici Klinike za neurologiju koji su u razdoblju od 1.1.2017. do 31.12.2017. godine bili upućeni na slikovnu dijagnostičku pretragu MR angiografiju (MRA) mozga na Zavod za dijagnostičku i intervencijsku radiologiju.. Izvori podataka je pismohrana povijesti bolesti na Zavod za dijagnostičku i intervencijsku radiologiju. Uvidom u pismohranu istražilo se koliko je od navedenih bolesnika prije MRA bilo upućeno na snimanje pretrage CT i MR mozga. Rezultati su obrađeni kvantitativno i kvalitativno uvidom u nalaze navedenih pretraga.

**REZULTATI:** Ukupno 161 bolesnik upućen je na snimanje MRA. Nalazi pretraga su u 89% slučajeva bili uredni bez naznaka patološkog supstrata, a u svega 11% bolesnika taj nalaz je ukazao na neki patološki supstrat. Kao najčešći supstrat prikazuje se aneurizme, zatim slijede intrakranijska krvarenja, arteriovenske malformacije i tumori. Uz učinjenu pretragu MRA, 53% bolesnika je također prethodno imalo nalaz CT mozga, 10% MR mozga, dok je 18% njih imalo nalaze sve tri spomenute pretrage. MRA bez prethodnih pretraga učinjena je u 19% bolesnika. Kvalitativna analiza prethodno učinjenih CT i MR pretraga je također bila uredna u većini slučajeva, pa kada govorimo o CT taj postotak je 65%, a kod MRI 88%.

**ZAKLJUČCI:** Rezultati istraživanja pokazali su da je u većini slučajeva upućivanje neuroloških bolesnika koji su u povijesti bolesti imali glavobolju na multiple slikovne dijagnostičke metode bilo neopravdano. Većina glavobolja može biti dijagnosticirana pravilnom upotrebom smjernica za klasifikaciju istih. Provedeno istraživanje ukazuje na potrebu jasnog utvrđivanja smjernica za dijagnozu glavobolje s jasno definiranim točkama kada je opravdano korištenje metoda slikovne dijagnostike, kontinuiranu edukaciju i multidisciplinarni pristup kako bi se smanjilo nepotrebno izlaganje bolesnika zračenju, te sveukupni troškovi zdravstvene zaštite.

## **10. SUMMARY**

**DIPLOMA THESIS TITLE: USE OF NEURORADIOLOGICAL DIAGNOSTIC METHODS IN EVALUATION OF PATIENTS WITH HEADACHE: EXPERIENCES IN KBC SPLIT**

**OBJECTIVES:** The main objective of this research was to determine frequency and justification of multiple imaging diagnostic methods use (CT, MRI, MRA) and in particular the MRA in the treatment of patients with history of headaches that were referred from the Clinic for Neurology of the University Hospital of Split during 2017.

**SUBJECTS AND METHODS:** Research is based on data sources from the archives of patients history from the Clinic of Radiology. Patients who meet the criteria and whose data exists in the written protocol, but not in the archives, were excluded during the study. Out of the total number of 457 patients that underwent MRA, 161 were included in the study and they were all patients referred to the MRA at the the Department of Diagnostic and Interventional Radiology from the Clinic for Neurology in the time period from January 1st, 2017 to December 31st, 2017.

**RESULTS:** Research findings have shown that in most cases, the referral of a patient who has a history of disease has a headache on the diagnostic methods, and especially the MRA is not justified. Findings related to MRAs were in 89% of the cases without the indication of the pathological substrate, and in only 11% of the patients, this finding indicated a pathological substrate. The most common substrate is aneurysm, followed by intracranial bleeding, arteriovenous malformation and tumors. In addition to the MRA, 53% of patients also did a CT scan, 10% did a MRI and 18% had all three tests performed. Patients submitted only to MRA made 19% of patients. A qualitative analysis of previously performed CT and MR trials was made and in most of the cases there were no pathological findings, so when we talk about CT, the percentage was 65% of normal findings and in MRI it was 88%.

**CONCLUSION:** The results of the research have shown that in most cases the referral of a patient who has history of a headache in their medical documentation to the neuroradiological diagnostic methods, and especially MRA is unjustified. The vast majority of the tests performed are unjustified with the pathological findings being found only in 11% of the scans when most of the headache can be diagnosed by proper use of guidelines. The conducted



research suggests the need to clearly define guidelines for headache diagnosis with clearly defined point when it is justified to use diagnostic imaging methods.

## **11. ŽIVOTOPIS**

## **OSOBNI PODACI:**

Ime i prezime: Petra Lovrak

Državljanstvo: hrvatsko

Datum i mjesto rođenja: 21. siječnja 1995. godine, Bjelovar

Telefon: +385989723282

Elektronička pošta: lovrakp@gmail.com

## **OBRAZOVANJE:**

- 2001.-2009. Prva osnovna škola, Bjelovar
- 2009.-2013. Gimnazija Bjelovar, Jezični smjer
- 2013.-2019. Sveučilište u Splitu, Medicinski fakultet, Studij medicine

## **STRANI JEZICI:**

- Engleski jezik- aktivno
- Njemački jezik- aktivno

## **OSTALE AKTIVNOSTI:**

### **UDRUGE:**

- član predsjedništva i lokalna dužnosnica za javno zdravstvo Hrvatske udruge studenata medicine (CroMSIC-Split) u razdoblju od 2014. do 2019.
- koordinatorica programa „Healthy Lifestyles and Non-communicable diseases“ na svjetskoj razini u sklopu Svjetske organizacije studenata medicine (IFMSA) 2017.-2018.
- u sklopu rada u CroMSICU i IFMSA prisustvovala sam na tri svjetska i jednom europskom sastanku studenata medicine

### **DEMONSTRATURE:**

- 2014.-2016.-demonstratorica na Katedri za medicinsku biologiju studentima medicine, stomatologije, stručnim studijima i medicine na engleskom jeziku
- 2015.-2017. -demonstratorica na Katedri za medicinsku mikrobiologiju, parazitologiju i virologiju studentima medicine, stomatologije, stručnim studijima i medicine na engleskom jeziku

- 2018.-2019.- demonstratorica na Katedri za kliničke vještine studentima medicine, stomatologije, stručnim studijima i medicine na engleskom jeziku

#### **STUDENTSKE RAZMJENE:**

- Rujan, 2015.- profesionalna IFMSA studentska razmjena, Klinika za toksikologiju i hitni prijem, Mansoura, Egipat
- Rujan, 2016.-profesionalna IFMSA studentska razmjena, Klinika za plućne bolesti, Coimbra, Portugal
- Rujan, 2017.- profesionalna IFMSA studentska razmjena, Klinika za traumatologiju i ortopediju, Santander, Španjolska
- Rujan, 2018.-profesionalna IFMSA studentska razmjena, Klinika za vaskularnu kirurgiju, Patras, Grčka
- Rujan, 2019.-profesionalna IFMSA studentska razmjena, Klinika za neurokirurgiju, Helsinki, Finska

#### **MEDICINSKI TEČAJEVI:**

- 2014.-2019.-sudjelovanje u tečajevima organiziranim u studentskoj udruzi CroMSIC kao što su tečajevi kirurškog šivanja, tečaj obrade rane, tečaj BLS-a (Basic Life Support) i tečaj ALS-a (Advanced Life Support)