

Vrijednost core biopsije u dijagnostici raka dojke

Perić, Iva

Master's thesis / Diplomski rad

2019

Degree Grantor / Ustanova koja je dodijelila akademski / stručni stupanj: **University of Split, School of Medicine / Sveučilište u Splitu, Medicinski fakultet**

Permanent link / Trajna poveznica: <https://um.nsk.hr/um:nbn:hr:171:857815>

Rights / Prava: [In copyright](#)/[Zaštićeno autorskim pravom.](#)

Download date / Datum preuzimanja: **2024-07-31**



Repository / Repozitorij:

[MEFST Repository](#)



**SVEUČILIŠTE U SPLITU
MEDICINSKI FAKULTET**

Iva Perić

**VRIJEDNOST CORE BIOPSIJE U DIJAGNOSTICI
RAKA DOJKE**

Diplomski rad

Akadska godina:

2018./2019.

Mentor:

izv. prof. dr. sc. Tade Tadić, dr. med

Split, srpanj 2019.

**SVEUČILIŠTE U SPLITU
MEDICINSKI FAKULTET**

Iva Perić

**VRIJEDNOST CORE BIOPSIJE U DIJAGNOSTICI
RAKA DOJKE**

Diplomski rad

Akadska godina:

2018./2019.

Mentor:

izv. prof. dr. sc. Tade Tadić, dr. med

Split, srpanj 2019.

SADRŽAJ

1. UVOD	1
1.1. Rak dojke	2
1.1.1. Histološka klasifikacija	3
1.1.2. Molekularna i imunohistokemijska klasifikacija	4
1.1.3. TNM klasifikacija.....	5
1.1.4. Klinička slika.....	8
1.1.5. Dijagnostički postupak.....	9
1.1.6. Liječenje raka dojke	12
1.2. Biopsija dojke	13
1.2.1. FNAC (tankoiglena aspiracijska citološka punkcija).....	13
1.2.2. CNB (biopsija iglom šireg lumena).....	14
1.2.3. VA-CNB (vakuumom asistirana biopsija iglom šireg lumena)	17
2. CILJ ISTRAŽIVANJA	18
3. ISPITANICI I METODE	20
3.1. Organizacija studije	21
3.2. Ispitanici	21
3.3. Mjesto studije	21
3.4. Metode prikupljanja i obrade podataka	21
3.4.1. Primarne mjere ishoda.....	22
3.4.2. Sekundarne mjere ishoda.....	22
3.4.3. Statistička obrada podataka	22
3.5. Opis istraživanja	22
4. REZULTATI	23
5. RASPRAVA	30
6. ZAKLJUČCI	33
7. POPIS CITIRANE LITERATURE	35
8. SAŽETAK	39
9. SUMMARY	41
10. ŽIVOTOPIS	43
11. PRILOG	45

ZAHVALA

Srdačno zahvaljujem svom mentoru prof. dr. sc. Tadi Tadiću na strpljenju, razumijevanju i pomoći pri pisanju diplomskog rada.

Zahvaljujem svojoj obitelji i prijateljima bez kojih ovo ništa ne bi bilo moguće.

POPIS KORIŠTENIH SKRAĆENICA:

ACR – *engl. American College of Radiology*

BIRADS – *engl. Breast Imaging Reporting and Data System*

BRCA 1 – *engl. breast cancer 1*

BRCA 2 – *engl. breast cancer 2*

CNB – biopsija iglom šireg lumena (*engl. core needle biopsy*)

DCIS – duktalni karcinom *in situ*

DLK – donji lateralni kvadrant

DMK – donji medijalni kvadrant

ER – estrogenski receptori

FNAC – tankoiglena aspiracijska citološka punkcija (*engl. fine needle aspiration cytology*)

GLK – gornji lateralni kvadrant

GMK – gornji medijalni kvadrant

HER2 – receptor humanog epidermalnog faktora rasta 2 (*engl. human epidermal growth factor receptor 2*)

KBC – Klinički bolnički centar

MR – magnetska rezonanca

NST – *engl. no special type*

PR – progesteronski receptori

SISH – *engl. silver in situ hybridization*

VA-CNB – vakuumom asistirana biopsija iglom šireg lumena (*engl. vacuum assisted core needle biopsy*)

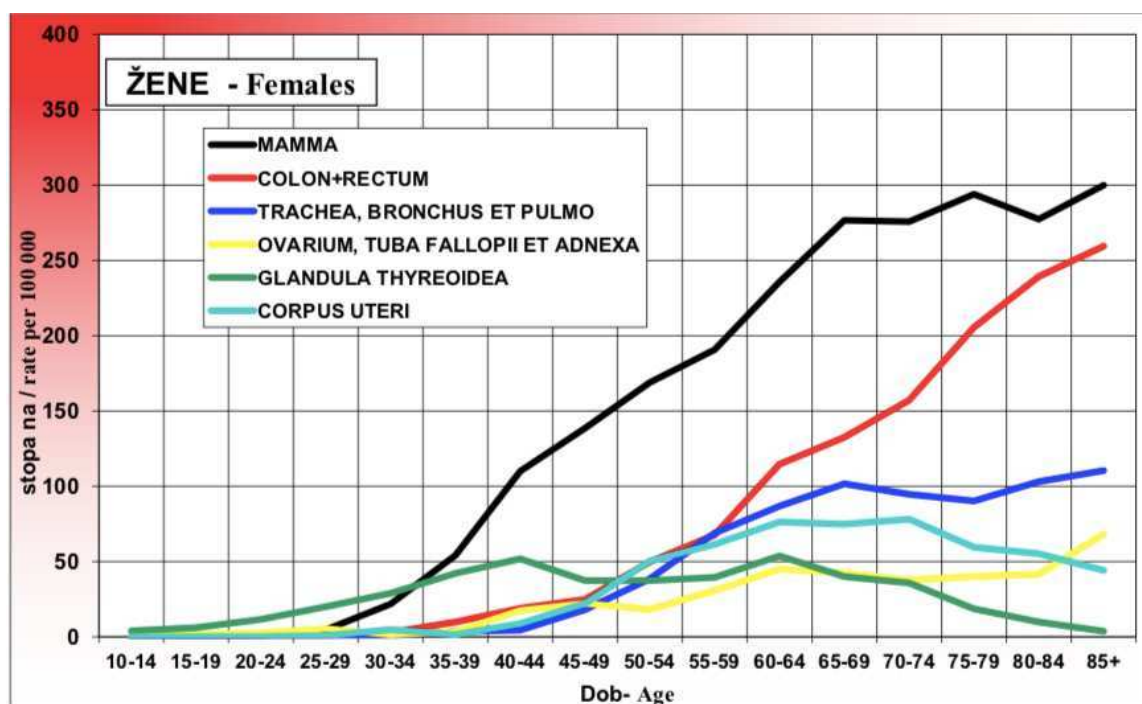
1. UVOD

1.1. Rak dojke

Rak dojke je drugi najčešći zloćudni tumor u čovjeka, a daleko najčešći tumor u žena. Razvija se proliferacijom epitela u terminalnim duktulima ili lobularno u duktulo-lobularnim jedinicama (1). Čini gotovo 25% tumora u žena te je u oko 15% uzrok smrti zbog raka. U Hrvatskoj se godišnje dijagnosticira oko 2.600 novih slučajeva, a oko 800 žena umre od raka dojke (2). Zaustavljanje porasta smrtnosti ili početak pada zamijećen je sedamdesetih i osamdesetih godina u nekim zemljama zapadne Europe kao i u SAD-u, Kanadi i Australiji. U tim zemljama je prije nekoliko desetljeća započeto s organiziranim programima ranog otkrivanja raka (3).

Razlike u stopama incidencije između pojedinih zemalja svijeta su i peterostruke što se pripisuje kako geografskom položaju tako i stupnju ekonomskog razvoja zemlje. Hrvatska, zajedno s razvijenim zemljama svijeta, spada među zemlje s visokom incidencijom.

U porastu incidencije, prisutnom u mnogim populacijama, značajnu ulogu ima starenje stanovništva. Starija životna dob se smatra najznačajnijim rizičnim čimbenikom za nastanak raka dojke, izuzevši ženski spol, stoga učestalost raka dojke počinje zamjetnije rasti s dobi od 35 do 40 godina (2) (Slika 1). Iako rizik za obolijevanje raste s dobi, u mlađih žena veća je agresivnost tumora.



Slika 1. Najčešća sijela raka u 2015. godini kod žena s obzirom na dob (Preuzeto iz: HZJZ, Registar za rak, Incidencija raka u Hrvatskoj 2018, Bilten br. 40, Zagreb 2018.)

Uz dob važnu ulogu ima i pozitivna obiteljska anamneza (rak dojke u mladih krvnih rođakinja), izloženost egzogenim (oralna kontracepcija, hormonska nadomjesna terapija) ili endogenim estrogenima (rana menarha, kasna menopauza, nerotkinje, debljina u postmenopauzalnih žena) te zračenje. Rizik od karcinoma dojke povećava izloženost stresu, pušenje, alkohol i prehrana (1). U oko 75% oboljelih uzrok se ne može identificirati.

U sklopu obiteljskih tumora najvažniju ulogu ima mutacija BRCA1 i BRCA2 tumorsupresorskih gena koja dovodi do porasta incidencije tumora dojke i/ili jajnika (4). Nasljeđivanje mutacije u tim genima očituje se ranijim nastupom bolesti, bilateralnošću i velikim broju oboljelih u obitelji.

1.1.1. Histološka klasifikacija

Tumori dojke mogu biti benigni i maligni. Tumori nastaju iz epitela, koji su učestaliji, ili strome. Među malignim tumorima najčešći su karcinomi dojke koje je Svjetska zdravstvena organizacija (SZO) 2012. godine, s obzirom na invazivnost, podijelila na neinvazivni, mikroinvazivni te invazivni oblik sa subtipovima (5).

1.1.1.1. Neinvazivni karcinom

Neinvazivni karcinomi dojke ili karcinomi *in situ*, za razliku od invazivnih, imaju održanu bazalnu membranu te ne invadiraju u okolnu stromu zbog čega nemaju potencijal za metastaziranje. U ovu skupinu se ubrajaju duktalni karcinom *in situ* (DCIS), intraduktalni papilarni karcinom kao i lobularni karcinom *in situ* (LCIS).

Duktalni karcinom *in situ* ne uzrokuje makroskopski vidljive promjene te se ne može napipati pri pregledu. U većine žena se dijagnosticira slučajno ili mamografskim probirom. Na mamografiji se prikazuje kao područje s brojnim mikrokalciifikatima.

Lobularni karcinom *in situ* osim što je neuočljiv pri pregledu ne stvara ni kalcifikate što ga čini i mamografski nevidljivim.

1.1.1.2. Mikroinvazivni karcinom

Mikroinvazivni karcinom se definira kao infiltracija karcinomskih stanica unutar kanalića tkiva dojke s probojem bazalne membrane kanalića i invazije okolnog tkiva do debljine 0,1 cm (6, 7). Mikroinvazija se može dokazati samo uzorkovanjem tkiva i pregledom pod mikroskopom dok se mamografski najčešće prezentira mikrokalciifikatima.

1.1.1.3. Invazivni karcinom

Invazivni karcinomi dojke nastaju iz epitela terminalne duktulo-lobularne jedinice od kojih većina (80%) obuhvaća heterogenu grupu tumora koji nemaju histološke osobitosti pa ih se naziva invazivni karcinom dojke – NST (*engl. no special type – NST*). Ostalih 20% pripada lobularnom invazivnom karcinomu te "posebnim oblicima" raka dojke (5).

Invazivni karcinom dojke (NST) u ranome stadiju se očituje kao kvržica čvrste konzistencije. Većina se dijagnosticira palpacijom ili mamografijom na kojoj se prikazuje mikrokalCIFIKATIMA, povećanjem gustoće i promjene nepravilnih, zvjezdolikih rubova.

Lobularni invazivni karcinom čini 10% svih invazivnih tumora dojke iako je u porastu zadnjih godina kod žena na nadomjesnoj hormonskoj terapiji. U većini slučajeva se prikazuje kao invazivni duktalni karcinom dok u manjeg broja bolesnica se ne može ni napipati ni uočiti mamografski zbog rasta u obliku tračaka. Takvi tumori se većinom otkriju u kasnijem stadiju bolesti. Tumor pokazuje sklonost bilateralnom kao i multicentričnom pojavljivanju.

Invazivni karcinom s medularnim karakteristikama je dobro ograničeni tumor, palpatorno mekan jer nema dezmozoplastične reakcije. Mamografski imponira kao dobro ograničena tvorba te se može zamijeniti za dobroćudnu promjenu, najčešće fibroadenom.

Mucinozni karcinom je spororastući tumor koji se uglavnom pojavljuje kod starijih žena. Tumor stvara veću količinu sluzi zbog čega je mekane konzistencije te je oštro ograničen od okolnog tkiva.

Tubularni karcinom dojke se najčešće dijagnosticira u starijih žena uključenih u mamografski probir. Spada u invazivne karcinome dojke s niskim metastatskim potencijalom te s izrazito dobrom prognozom.

Invazivni papilarni karcinom je rijedak tumor koji se očituje krvarenjem iz bradavice te nalikuje benignom papilomu.

Inflamatorni karcinom dojke je rijedak, ali izrazito lokalno invazivan tumor. Klinički se nađe crvena, otečena i topla dojka. Smatra se da je klinička prezentacija posljedica limfatičke opstrukcije tumorskim embolusima.

1.1.2. Molekularna i imunohistokemijska klasifikacija

Uvođenjem molekularnih testova omogućena je kategorizacija karcinoma dojke s obzirom na biološke karakteristike tumora, a ne morfološke. Trenutna molekularna klasifikacija, s obzirom na ekspresiju pojedinih gena, dijeli karcinome dojke na 5 grupa: luminalni A, luminalni B, HER2 pozitivni, bazalni i tumore "nalik normalnoj dojci" (*engl. normal breast like*) (8). Razlika između grupa se očituje u različitim faktorima rizika,

biološkom ponašanju kao i različitom odgovoru na terapiju (9). Najbolju prognozu imaju luminalni A tumori dok nepovoljniju prognozu imaju HER2 pozitivni i bazalni podtip.

Budući da primjena profiliranja ekspresije gena u svakodnevnoj praksi nije ekonomična ili praktična, uvedeni su imunohistokemijski surogati. Najčešće upotrebljavani imunohistokemijski surogati su estrogenski receptori (ER), progesteronski receptori (PR), humani epidermalni receptor za faktor rasta 2 (HER2) te proliferacijski indeks Ki-67 koji omogućavaju podjelu tumora dojke u 4 skupine: luminalni A, luminalni B, HER2 pozitivni i trostruko negativni (10).

- Luminalni A: ER+, PR+, HER2 -, Ki-67 <20%.
- Luminalni B HER-2 negativan: ER+, HER2 – uz PR <20% ili Ki-67 >20%.
- Luminalni B HER-2 pozitivan: ER+, HER2+, neovisno o Ki-67 ili PR-u
- HER-2 pozitivan: ER-, PR-, HER2 +.
- Trostruko negativan: ER-, PR-, HER2 -.

1.1.3. TNM klasifikacija

Razvrstavanje zloćudnih tumora prema njihovoj proširenosti se naziva TNM sustavom koji obuhvaća veličinu tumora (T), status regionalnih limfnih čvorova (N) i udaljene metastaze (M). Na temelju TNM klasifikacije se određuje prognoza i pristup liječenju raka dojke. Godine 2017. je objavljeno ponešto izmijenjeno osmo izdanje TNM klasifikacije da bi bila u skladu s razvojem novih tehnika i modaliteta liječenja.

Unutar T kategorije, koja označava veličinu primarnog tumora, razlikuje se više subkategorija (Tablica 1). Za razliku od prethodnog izdanja, u osmom izdanju je lobularni karcinom *in situ* klasificiran kao benigni entitet te je uklonjen iz Tis kategorije. Kategorije T1-3 su dodijeljene invazivnom karcinomu bez lokoregionalne invazije prema veličini invazivne komponente (11). Za određivanje kojoj od tih kategorija pripada koristi se najveći promjer invazivne komponente bez dodavanja malih satelitskih fokusa tumora dok na slikovnom prikazu mjerenje najvećeg tumora treba kombinirati s veličinom mikrokalcifikata ili arhitekturne distorzije.

Tablica 1. TNM klasifikacija raka dojke – primarni tumor (T)

Tx	primarni tumor se ne može odrediti
T0	primarni tumor se ne može dokazati
Tis (DCIS)	duktalni karcinom in situ
Tis (Paget)	Pagetova bolest bradavice koja nije povezana s invazivnim karcinomom i/ili s DCIS-om u podležućem parenhimu dojke
T1	tumor dojke najvećeg promjera ≤ 20 mm
T1mi	tumor dojke najvećeg promjera ≤ 1 mm
T1a	tumor dojke najvećeg promjera >1 mm, a ≤ 5 mm
T1b	tumor dojke najvećeg promjera >5 mm, a ≤ 10 mm
T1c	tumor dojke najvećeg promjera >10 mm, a ≤ 20 mm
T2	tumor dojke najvećeg promjera >20 mm, a ≤ 50 mm
T3	tumor dojke najvećeg promjera >50 mm
T4	tumor dojke bilo koje veličine kada postoji invazija tumorskim stanicama stijenke prsnog koša ili kože; invazija samo dermisa se ne kvalificira kao T4
T4a	zahvaćanje torakalne stijenke; ne uključuje invaziju samo pektoralnog mišića
T4b	ulceracija i/ili ipsilateralni makroskopski satelitski kožni čvorovi i/ili edem kože; ne uključujući inflamatorni karcinom
T4c	T4a i T4b zajedno
T4d	inflamatorni karcinom

Za razliku od T kategorije, status regionalnih limfnih čvorova (N) razlikuje kliničku (cN) i patološku (pN) kategoriju. Unutar kliničke kategorije razlikuju se podskupine s obzirom na način potvrde metastatskih limfnih čvorova: cN skupina je potvrđena kliničkim pregledom, cN (f) skupina je potvrđena FNAC ili core biopsijom te cN (sn) skupina je potvrđena biopsijom sentinel limfnog čvora (11). Metastatski limfni čvorovi se mogu prikazati i raznim slikovnim metodama. Slikovno se najčešće prikazuju gubitkom masnog hiluma, ekscentričnim kortikalnim zadebljanjem, okruglim ili nepravilnim oblikom, dok se na ultrazvuku uz to nađe i upadljivi hipohogeni korteks. Patološku kategoriju definiraju regije zahvaćenih limfnih čvorova i broj metastaza u ipsilateralnim aksilarnim limfnim čvorovima nakon kompletne disekcije aksilarnih limfnih čvorova.

Kod kategorizacije metastatske bolesti razlikuju se tri podskupine: cM0, cM1 te pM1. Osmo izdanje smjernica za stupnjevanje raka dojke pojašnjava da pM0 nije valjana kategorija jer benigni nalaz sumnjive lezije ne može garantirati odsustvo metastaza na drugom mjestu (11). Kategorija M1 ukazuje na prisutne udaljene metastaze (uključujući i kontralateralne limfne čvorove), a najčešća mjesta metastaza karcinoma dojke su kosti, pluća, mozak i jetra. Pronalazak metastaza klinički ili radiografski označava se s cM1, dok se histološki dokaz metastaza u udaljenim organima ili neregionalnim limfnim čvorovima označava s pM1. Ukoliko se klinički ili radiografski ne nalazi dokaz o udaljenim metastazama govorimo o cM0 kategoriji.

- **Klinički stadij bolesti**

Klinički stadij bolesti je bitan radi određivanja proširenosti bolesti, planiranja terapije kao i same prognoze. Kod formiranja kliničkog stadija bolesti najnovije izdanje klasifikacije raka dojke inkorporira biomarkere u anatomske (TNM) stadij. Biomarkeri uključuju histološki gradus, status hormonskih receptora (ER, PR) te HER-2 status (11). Različiti prognostički stadiji su dodijeljeni tumorima s istim anatomskim stadijem, ali različitim biomarkerskim profilima (Slika 2).

Najraniji stadij karcinoma dojke se klasificira kao stadij 0 (karcinom *in situ*). Dalje postoje stadiji od I do IV, gdje stadij IV govori o metastatskoj bolesti bez obzira na tumor ili status limfnih čvorova.

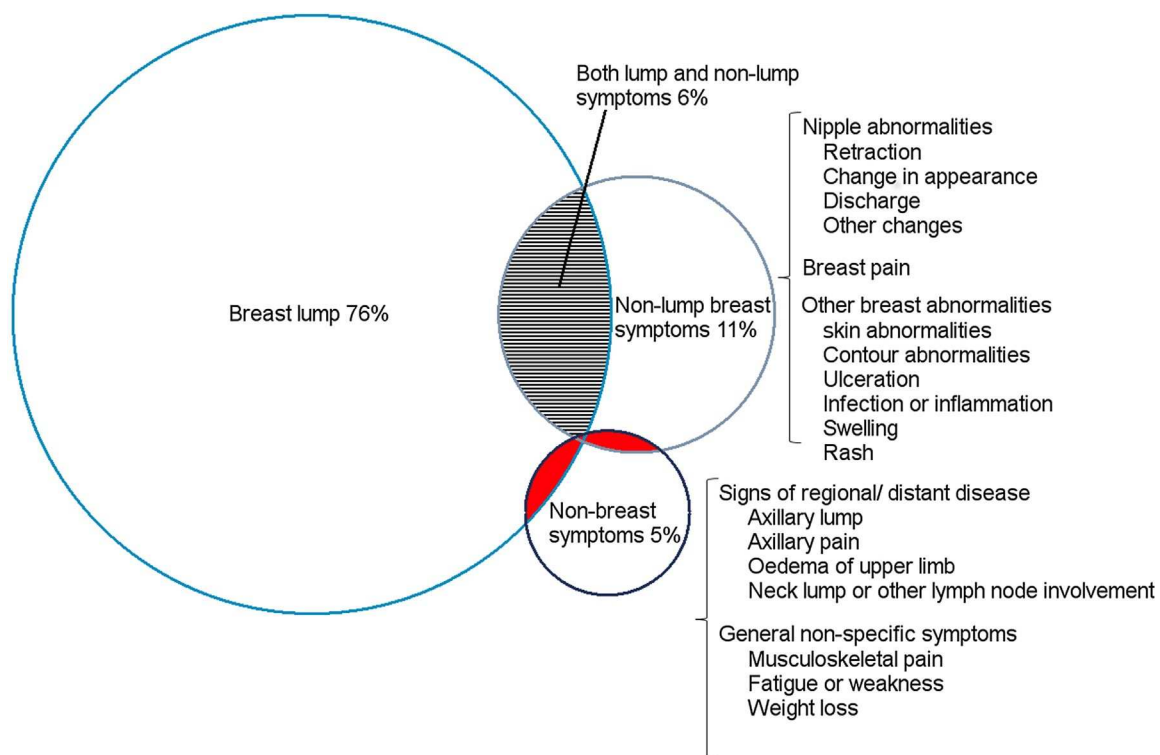
			ER+, PR+, HER2+	ER+, PR+, HER2-	ER+/PR-, HER2+	ER-/PR+, HER2+	ER-, PR-, HER2+	ER+, PR-, HER2-	ER-, PR+, HER2-	ER-, PR-, HER2-	Anatomic stage
TisN0	M0	G1-3	0	0	0	0	0	0	0	0	0
T1N0 T0N1mi T1N1mi		G1	IA	IA	IA	IA	IA	IA	IA	IB	IA
		G2	IA	IA	IA	IA	IA	IA	IA	IB	IA
		G3	IA	IA	IA	IA	IA	IA	IB	IB	IA
T0N1 T1N1 T2N0		G1	IB	IB	IIA	IIA	IIA	IIA	IIA	IIA	IIA
		G2	IB	IB	IIA	IIA	IIA	IIA	IIA	IIIB	IIA
		G3	IB	IIA	IIA	IIA	IIA	IIIB	IIIB	IIIB	IIA
T2N1 T3N0		G1	IB	IIA	IIA	IIA	IIIB	IIIB	IIIB	IIIB	IIIB
		G2	IB	IIA	IIA	IIA	IIIB	IIIB	IIIB	IIIB	IIIB
		G3	IB	IIIB	IIIB	IIIB	IIIB	IIIA	IIIA	IIIB	IIIB
T0N2 T1N2 T2N2 T3N1		G1	IIA	IIA	IIIA	IIIA	IIIA	IIIA	IIIA	IIIB	IIIA
		G2	IIA	IIA	IIIA	IIIA	IIIA	IIIA	IIIA	IIIB	IIIA
		G3	IIA	IIA	IIIA	IIIA	IIIA	IIIA	IIIA	IIIB	IIIA

Slika 2. Klinički prognostički stadiji kod bolesnika bez obzira na primijenjenu terapiju. Tis= tumor *in situ*, mi= mikrometastaze, G= gradus. (11)

1.1.4. Klinička slika

Najčešća prezentacija karcinoma dojke je bezbolni čvor u dojci za kojeg se smatra da ima relativno veliku prediktivnu vrijednost za malignom. Čvor se nalazi u oko 4/5 žena no on često nije jedina manifestacija bolesti. Dio bolesnica ima druge promjene na dojci kao što su ulceracije, abnormalnosti bradavice (uvlačenje bradavice, iscjedak), upala dojke te infekcija. Iscjedak koji zahtjeva daljnju obradu je unilateralan, bezbojan ili s primjesama krvi te koji se spontano pojavljuje iz jednog voda (12).

Ukoliko dođe do širenja bolesti tada simptomi nisu specifični. Zbog širenja bolesti limfom dolazi do zahvaćanja regionalnih limfnih čvorova aksile i/ili supraklavikularne regije te zahvaćeni čvorovi postaju palpabilni. Osim širenja limfnim putem, tumor se može širiti i hematogeno te davati metastaze u kosti, pluća, mozak, nadbubrežne žlijezde i jetru. Simptomi proširene bolesti ovise o zahvaćenom organu, a mogu se manifestirati kao bol u leđima i prsima, umor ili slabost (Slika 3) (13).



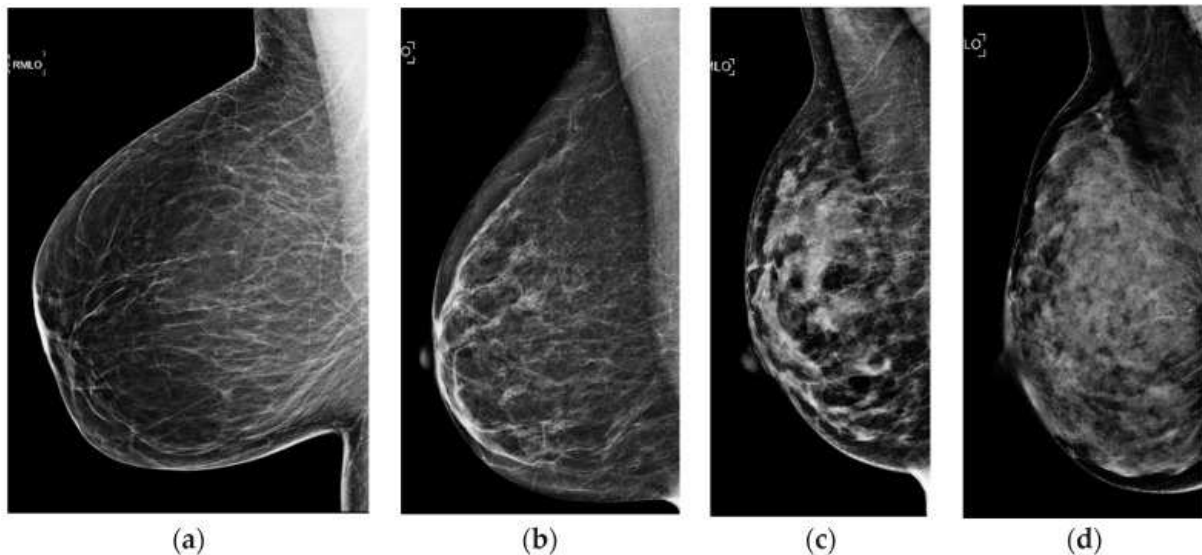
Slika 3. Dijagram koji prikazuje najčešće simptome kod bolesnica s rakom dojke (13)

1.1.5. Dijagnostički postupak

Preporuka u pristupu dijagnostici lezija dojki je trostruki test koji uključuje detaljnu anamnezu i klinički pregled zajedno s radiološkim metodama, kao što su mamografija, ultrazvučni pregled te magnetska rezonanca, poslije kojih slijedi i preoperativna citološka ili patohistološka dijagnostika (FNAC ili CNB) (14). Konačna dijagnoza postavlja se na temelju patohistološkog nalaza zbog čega se svaki citološki pozitivan ili suspektan nalaz šalje na patohistološku potvrdu.

1.1.5.1. Mamografija

Mamografija je temeljna radiološka metoda u dijagnostici bolesti dojke. Prihvaćena je kao metoda probira jer može otkriti rak dojke do dvije godine ranije nego što tumor postane dovoljno velik da se može napipati. Primjenjuje se za ranu detekciju tumora dojke (nepalpabilni tumori) te za potvrdu palpabilnog nalaza. Primjenom u ranoj detekciji mamografija smanjuje smrtnost za 30% (2). Osjetljivost mamografije posebno je ograničena kod žena s obilnijim žljezdanim parenhimom gdje se sjene gustog parenhima preklapaju s patološkim lezijama u dojkama (Slika 4). Također, mamografski ne mogu biti dijagnosticirani svi karcinomi dojke, od kojih neki mogu biti i palpabilni te se stoga uradi i komplementarni ultrazvučni pregled dojki kao nadopuna mamografiji što povećava točnost dijagnoze do 94%.



Slika 4. Prikaz različitih gustoća parenhima dojke (a) žljezdani parenhim skoro u potpunosti zamijenjen masnim tkivom, (b) raspršeno žljezdano-vezivno tkivo, (c) gustoća velike heterogenosti te (d) izrazito velika gustoća parenhima (15)

1.1.5.2. Ultrazvuk

Ultrazvuk, kao široko dostupna i sigurna metoda, ima važnu ulogu u dijagnostičkoj obradi dojke. Iako nije pogodan za sistematske preglede, uz klinički pregled je metoda izbora u ranoj dijagnozi raka dojke u premenopauzalnih bolesnica zbog obilnijeg žljezdanog parenhima. Budući da nema ionizirajućeg zračenja, pregled se može ponavljati više puta. Zahvaljujući napretku ultrazvučne tehnologije moguće je dijagnosticirati lezije i vrlo malih dimenzija te je pod kontrolom ultrazvuka moguće i biopsirati uočene lezije.

1.1.5.3. Magnetska rezonanca

Magnetska rezonanca (MR) dojki je radiološka metoda u dijagnostici raka dojke koja se izvodi uz intravensku aplikaciju kontrastnog sredstva, koji omogućuje prikaz kako morfoloških tako i funkcionalnih karakteristika lezija. Pregled treba obaviti između 5. i 12. dana menstrualnog ciklusa. MR dojke se uglavnom koristi kod žena kojima je dijagnosticiran rak dojke da bi se točnije izmjerila veličina tumora te da bi se procijenila lokalna proširenost bolesti, multicentričnost, multifokalnost ili bilateralnost tumora posebno u gušćim dojkama (16), čime pridonosi optimizaciji izbora kirurškog liječenja. Za vrijeme neoadjuvantne kemoterapije omogućava identifikaciju bolesnica bez odgovora dok nakon provedene kirurgije i radioterapije prikazuje rezidualni tumor i recidiv bolje od ostalih dijagnostičkih metoda. Osjetljivost MR dojke je preko 90%, ali specifičnost je oko 72% što razlikovanje između benignih i malignih lezija čini izazovom te se koristi kao dijagnostička metoda komplementarna mamografiji i ultrazvuku. Budući da je poznato da daje lažno pozitivne rezultate što dovodi do daljnjih testova te biopsija, ne preporuča se korištenje MR kao dio probira kod žena nižeg rizika. Unatoč tome kod žena s vrlo visokim rizikom za obolijevanje od karcinoma dojke (nositeljice BRCA1 i BRCA2 gena, žene s pozitivnom obiteljskom anamnezom) MR se pokazala kao adekvatna metoda probira.

1.1.5.4. Galaktografija

Kada je iscjedak iz dojke vodeći simptom, osim potonjih dijagnostičkih metoda koristi se i galaktografija kao dijagnostička metoda izbora (17). Galaktografija je vrsta mamografije u kojoj se u secernirajući vod ubrizgava kontrastno sredstvo. U današnje doba najčešće se koristi za točnu lokalizaciju već utvrđene promjene da bi se mogao odrediti kirurški pristup. Sama galaktografija, kod intraduktalne patologije, ne može razlikovati benignu od maligne lezije pa se sve češće zamjenjuje s drugim pretragama poput MRI-a.

1.1.5.5. ACR BIRADS

Zbog potrebe za standardizacijom terminologije koja se koristi u opisu nalaza slikovnih metoda najčešće se koristi klasifikacija po ACR BIRADS leksikonu (engl. American College of Radiology Breast Imaging Reporting and Data System). Ovim leksikonom uvedena je i kategorizacija promjena prema mogućem stupnju malignosti u 7 skupina (BIRADS 0 - VI) pri čemu se u obzir uzima izgled tvorbe, kalcifikacije kao i poremećaj arhitektonike. Kategorizacija suspektnih lezija se piše u zaključku nalaza u vidu jedne od mogućih sedam BIRADS kategorija (Tablica 2).

Tablica 2. BIRADS kategorije

BIRADS 0	Potrebna je dodatna evaluacija i/ili usporedba sa starim mamografskim nalazima
BIRADS I	Negativan nalaz
BIRADS II	Benigan nalaz
BIRADS III	Vjerojatno benigan nalaz – preporuka kontrolnog snimanja u kraćem vremenskom razdoblju
BIRADS IV	Nalaz suspektan na malignu promjenu – preporuka biopsije
BIRADS V	Nalaz visoko suspektan za malignu promjenu
BIRADS VI	Patohistološkom obradom prethodno dokazana maligna bolest

1.1.5.6. Nacionalni program ranog otkrivanja raka dojke u Republici Hrvatskoj

Preko 90% bolesnica s karcinomom dojke može se izliječiti ako se dijagnoza bolesti postavi u ranom stadiju i ispravno liječi. Spriječiti nastanak raka dojke nije moguće no neophodno je što ranije otkriti bolest. Da bi se što ranije otkrila bolest u nekim državama je organiziran probir te se u novije doba većina karcinoma dojke i dijagnosticira kroz probir ili eventualno preko simptoma koji zahtjeva daljnju obradu (18). Cilj je programa smanjiti smrtnost od raka dojke, otkriti rak u početnom stadiju u većem postotku nego što je to slučaj danas te poboljšati kvalitetu života bolesnica s rakom dojke.

U Republici Hrvatskoj se mamografski probir preporuča svim ženama u dobi od 50 do 69 godina svako dvije godine. Osim visoko kvalitetne mamografije, u testove za probir u RH ubraja se i klinički pregled te samopregled dojki. Nijedan od gore navedenih testova samostalno nije dovoljno osjetljiv u ranom otkrivanju raka dojke. Samopregled se predlaže već nakon dvadesete godine (jedan put unutar tri godine) dok se klinički pregled preporuča poslije

četrdesete godine života s ponavljanjem barem jednom godišnje. Kliničkim pregledom dojke se može otkriti tumor veličine 1 cm i više, dok se mamografijom otkriju značajno manji i nepalpabilni tumori.

1.1.6. Liječenje raka dojke

Nakon što se patohistološkim nalazima potvrdi malignost, prije početka liječenja bolesnica odlazi onkologu koji slučaj predstavlja multidisciplinarnom timu. Multidisciplinarni tim, koji se sastoji minimalno od onkologa, kirurga, patologa i radiologa, donosi odluke o racionalnoj dijagnostičkoj obradi i o planu liječenja. Liječenje raka dojke provodi se po protokolu, a može uključivati kirurške postupke, radioterapiju, kemoterapiju, hormonsku terapiju te imunoterapiju. Za koji će se modalitet liječenja odlučiti ovisi o stadiju bolesti, karakteristikama samog tumora kao i o općem stanju bolesnice. Cilj liječenja definiran je stupnjem proširenosti; kod lokalnog raka dojke svrha je izlječenje, dok je kod proširenog – diseminiranog raka svrha osigurati maksimalno kvalitetan i dug život (2).

Ukoliko se radi o lokaliziranoj operabilnoj bolesti inicijalni terapijski modalitet je kirurški zahvat, koji može biti radikalni ili pošteđan – u obliku segmentektomije ili kvadrantektomije. U današnje vrijeme se sve češće primjenjuju pošteđnije operacije radi boljeg estetskog rezultata dok je radikalna mastektomija i dalje potrebna kod multicentričnih ili većih tumora.

Nakon kirurškog zahvata, ukoliko je potrebno i ovisno o patohistološkom nalazu, primjenjuju se onkološke adjuvantne terapije među koje spadaju radioterapija, hormonska terapija, kemoterapija i imunoterapija.

Ukoliko je odlučeno za više modaliteta adjuvantne terapije, prva se ordinira adjuvantna kemoterapija. Primjenjuje se kod svih bolesnica sa srednjim i visokim rizikom za pojavu recidiva bolesti (pozitivni limfni čvorovi u aksili, trostruko negativni i HER2 pozitivni tumori).

Poslijeoperacijska, adjuvantna, radioterapija se mora ordinirati ukoliko je rađena neka od pošteđnih operacija radi smanjenja učestalosti lokalnog recidiva. Isto tako se mora dati i kod svih bolesnica s pozitivnim limfnim čvorovima aksile ili s pozitivnim/bliskim reznim rubovima.

Adjuvantna hormonska terapija je indicirana u svake bolesnice s rakom dojke koja ima pozitivan nalaz hormonskih receptora (ER ili PR) (2). Provodi se nakon ordinirane kemoterapije i radioterapije jer zajedničkim korištenjem može smanjiti efikasnost tih modaliteta liječenja. U liječenju premenopauzalnih bolesnica kao zlatni standard se uzima da je estrogenski receptor modulator (SERM) – najčešće korišten tamoksifen dok u

postmenopausalnih žena se smatra da su to aromatazni inhibitori (letrozol, anastrozol i egzmestan).

Adjuvantna imunoterapija trastuzumabom u trajanju od jedne godine primjenjuje se u bolesnica koje su HER2 pozitivne i s tumorom većim od 0,5 cm (2).

Ukoliko se radi o lokalnom, primarno neoperabilnom raku dojke liječenje se započinje neoadjuvantnom terapijom koja uključuje kemoterapiju ili rjeđe hormonsku terapiju. Nakon što je tumor doveden u operabilno stanje slijedi kirurški zahvat, najčešće mastektomija s uklanjanjem regionalnih limfnih čvorova.

Liječenje metastatske bolesti se svodi na maksimalno dugo preživljenje i kvaliteti života bolesnice. Vrsta sustavnog liječenja ovisi o obilježjima tumora (hormonska ovisnost, HER2 status, Ki-67 proliferativni indeks), stupnju proširenosti bolesti (postoji li životna ugroženost bolesnice i potreba za brzim odgovorom na liječenje), bolesničinom stanju (opći status te status pojedinih organskih sustava), dobi i željama bolesnice (2). Palijativna radioterapija u liječenju metastatskog raka dojke najčešće se koristi u slučaju presadnica u kostima gdje sprečavaju progresiju bolesti i mogući prijelom.

1.2. Biopsija dojke

Biopsija dojke je postupak uzimanja uzoraka stanica ili tkiva dojke uz pregled uzoraka korištenjem mikroskopa za postavljanje patohistološke dijagnoze. Postoji više metoda izvođenja tkivne dijagnostike bolesti dojke. Danas se pribjegava manje invazivnim, iglenim, metodama kao što su tankoiglena aspiracijska citološka punkcija (*engl. fine needle aspiration cytology, FNAC*), biopsija iglom šireg lumena (*engl. core needle biopsy, CNB*) te vakuumom asistirana biopsija iglom šireg lumena (*engl. vacuum assisted core needle biopsy, VA-CNB*). Invazivna, kirurška, biopsija se sve više izbjegava zbog nepotrebnog stresa, reoperacija (s ciljem postizanja čistih rubova) i postoperativnih promjena unutar parenhima dojke koje kompliciraju iduće očitavanje mamografija.

Slikovno vođeni perkutani postupci na dojci su općeprihvaćeni u dijagnostici palpabilnih i nepalpabilnih lezija dojke budući da omogućavaju točnu dijagnozu lezija u dojci na manje invazivan i jeftiniji način u usporedbi s otvorenom kirurškom biopsijom. Najčešće se biopsije rade pod kontrolom ultrazvuka, rjeđe mamografije ili MR-a.

1.2.1. FNAC (tankoiglena aspiracijska citološka punkcija)

FNAC je citomorfološka metoda koja se koristi kod punkcije palpabilnih i nepalpabilnih, ultrazvučno vidljivih cističnih tvorbi dojki. Nadalje, koristi se i kod lezija

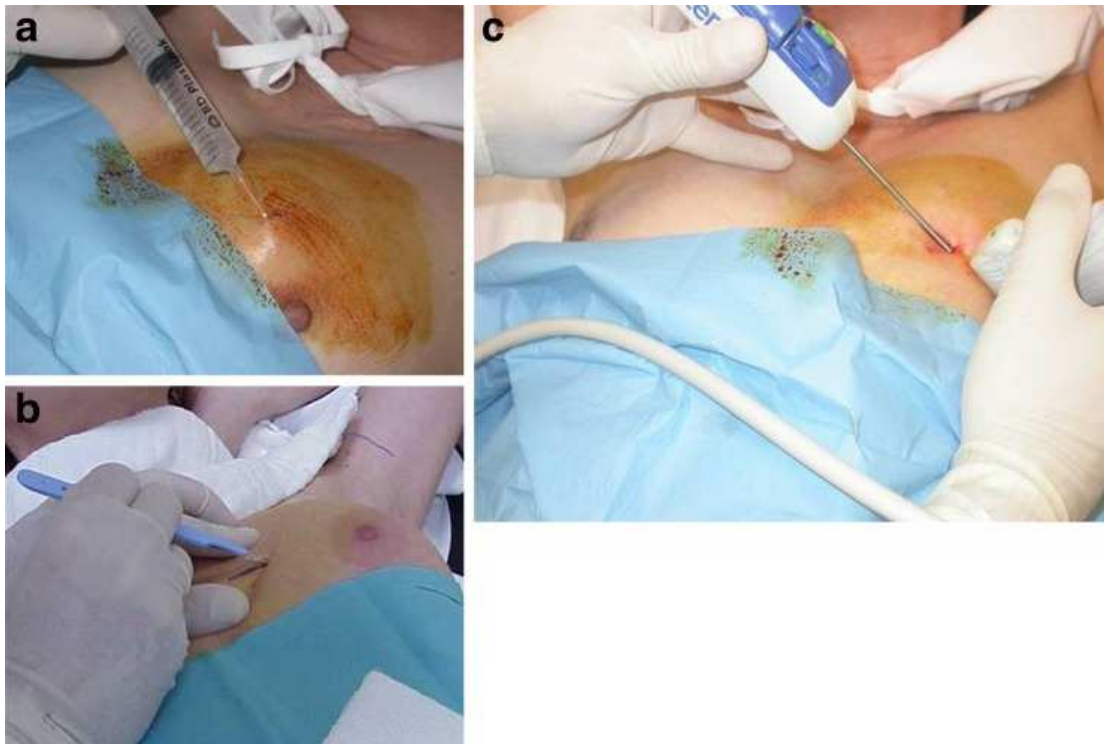
manjeg promjera, jer CNB može u potpunosti ukloniti leziju što otežava kasniju lokalizaciju i procjenu rubova (19), te uzorkovanja aksilarnih limfnih čvorova u preoperativnoj obradi.

Najčešće se izvodi pod nadzorom UZV-a, što omogućuje praćenje i precizno vođenje igle u realnom vremenu te daje dobar uvid u područje punktiranja. Na osnovu citoloških karakteristika može se potvrditi, ali ne i pouzdano isključiti malignost promjene. Najznačajnije ograničenje metode uključuje nemogućnost procjene hormonskog receptorskog statusa, nemogućnost razlikovanja između invazivnog i karcinoma *in situ* kao i nemogućnost potvrde benigne naravi kalcifikacija (20). Sama procjena invazivnosti na citološkom razmazu je nemoguća jer definicija podrazumijeva prodor kroz bazalnu membranu, što se može procijeniti tek na histološkom preparatu. U tim slučajevima je potrebno uraditi CNB, VA-CNB ili ekscizijsku kiruršku biopsiju. FNAC je dostupna, relativno jeftina i sigurna metoda s niskom stopom komplikacija. Sam postupak je jednostavan, ne zahtjeva anesteziju te omogućava uzimanje više uzoraka uz brzu izradu preparata i dolaska do konačnog rezultata.

1.2.2. CNB (biopsija iglom šireg lumena)

Perkutana CNB je najčešće korištena minimalno invazivna dijagnostička metoda koja iglom od 14 G uzima nekoliko cilindara tkiva pod kontrolom ultrazvuka, rjeđe mamografije ili MR-a, te se dobiveni uzorci šalju na patohistološku analizu (21). Metoda zahtjeva, uz sterilnu tehniku, korištenje lokalne anestezije te malu inciziju kirurškim nožem veličine 11 (Slika 5). Za uzimanje više uzoraka zahtijeva višestruko uvlačenje i izvlačenje igle zbog čega postoji mogućnost da svaki idući uzorak sadrži krv kao rezultat destrukcije arhitekture dojke i fokalne hemoragije (20). Ovisno o karakteristikama lezije razlikuju se i preporuke o količini uzoraka koje su adekvatne za interpretaciju no najčešće o količini uzorka odlučuje radiolog za svaku bolesnicu posebno. Indikacija za biopsiju postavlja se temeljem sumnjivog fizikalnog, radiološkog ili citološkog nalaza.

Koristi se kako kod palpabilnih tako i kod nepalpabilnih lezija, bilo solidnih masa ili prisutnih mikrokalcifikata zbog kojih cilindre treba radiografirati. Danas je kao zlatni standard prihvaćena CNB pod kontrolom ultrazvuka za lezije vidljive ultrazvučno dok se za kalcifikate, koji se ne prikazuju ultrazvučno, koristi stereotaksijska biopsija.



Slika 5. Slike prikazuju tehniku izvođenja CNB-a. **a** Nakon dezinfekcije ubrizgavanje lokalnog anestetika, **b** s kirurškim nožem se napravi mali rez te **c** uvlačenje biopsijskog uređaja pod kontrolom ultrazvuka (22)

Specifičnost metode je visoka dok osjetljivost raste s veličinom uzoraka, brojem dokazanih kalcifikata te ovisno o vrsti tumora. CNB, za razliku od FNAC, može pouzdano razlikovati *in situ* od invazivnih karcinoma te omogućava više materijala za stupnjevanje i tipizaciju tumora te za prediktivne markere (ER, PR, HER2, Ki-67), imunohistokemijsku analizu kao i za dodatna molekularna testiranja, ukoliko je potrebno (14, 21). Veliki problem kod procjene prediktivnih markera na uzorcima CNB je mali volumen uzoraka koji prikazuje samo dio lezije te zbog toga može pokazati nepotpun nalaz i podcijeniti pravi stupanj malignosti lezije. Da se to izbjegne o količini uzoraka posebno treba paziti kad je riječ o velikim tumorima ili u slučaju prisutnih kalcifikata (21). No najveće ograničenje CNB su lažno negativni rezultati (0-9%). Najčešći uzrok lažno negativnih rezultata je netočno uzorkovanje tkiva koje ovisi o položaju, veličini, mobilnosti i vrsti lezije, suradljivosti bolesnika te iskustvu radiologa (20). Za razliku od FNAC-a, izvođenje metode je nešto skuplje uz potrebno duže vrijeme za obradu tkiva kao i nešto veća stopa komplikacija (bol, hematoma, rijetko pneumotoraks te infekcija). Metoda nije pogodna za cistične i mucinozne lezije kao ni za bolesnike na antikoagulantnoj terapiji (14).

Za odgovarajuću patohistološku interpretaciju uzoraka bitne su kliničke informacije koje bi radiolog trebao navesti na uputnici. Osim osnovnih podataka o bolesniku treba navesti i mjesto biopsije (uz navođenje kvadranta), opis radioloških promjena (masa, mikrokalcifikati, arhitekturni poremećaji, mamografski ili ultrazvučno determinirana veličina lezije), BIRADS kategoriju, prisutnost ili odsutnost mikrokalcifikata na radiogramu uzorka te broj dobivenih uzoraka.

Europska radna grupa za patologiju dojke je razvila B sustav (Biopsy reporting category system) za patohistološka izvješća koji sadrži pet kategorija (B1 – B5) temeljenih isključivo na histološkim karakteristikama uzorka, a ne na kliničkim ili radiološkim osobitostima.

B1 kategorija uključuje normalno tkivo dojke ili uzorke koji su neadekvatni za interpretaciju.

B2 kategorija označava benigne lezije (benigni tumori, proliferirajuće lezije, involutivne i reaktivne promjene).

B3 uključuje lezije nesigurnog malignog potencijala, ali su povezane s povećanim rizikom nastanka malignih tumora (atipična proliferacija dukalnog epitela i atipične kolumnarne lezije, kompleksne sklerozirajuće lezije, phyllodes tumori bez jasnih kriterija za malignitet, mukokelni nalik lezije i cistično hipersekretorne lezije). Većina B3 lezija zahtijeva kiruršku eksciziju ili ponovljenu CNB, a odluka se donosi na prijeoperacijskom multidisciplinarnom timu.

U B4 kategoriju spadaju lezije sumnjive na malignitet čiji histološki nalaz upućuje na invazivni ili intraduktalni proces, ali zbog male količine tkiva ili tehničkih razloga (greška fiksacije ili zgnječeni uzorci) definitivnu dijagnozu nije moguće sa sigurnošću postaviti. Također se i kod ove kategorije preporučuje ili dijagnostička ekscizijska biopsija ili ponavljanje CNB-a.

B5 kategorija obuhvaća sigurno maligne lezije te se dijeli na četiri subkategorije. Ako se radi o karcinomima, s obzirom na invazivnost, dijele se u in situ (B5a) i invazivne (B5b) lezije te ako se ne može sa sigurnošću procijeniti invazivni status koristi se subkategorija B5c. Ukoliko je riječ o invazivnim zloćudnim tumorima koji ne spadaju u kategoriju karcinoma dojke (maligni phyllodes tumori, limfomi, sarkomi, metastaze i sl.) koristi se subkategorija B5d.

1.2.3. VA-CNB (vakuumom asistirana biopsija iglom šireg lumena)

VA-CNB je metoda koja se temelji na istim principima kao i CNB uz značajni tehnološki napredak, razvijena da bi prešla preko ograničenja CNB i FNAC (20, 23). Za dobivanje uzoraka VA-CNB koristi iglu od 9 ili 11 G pomoću koje ulazi u tkivo dojke te koristeći se vakuumom i rotirajućim noževima uzorak dolazi u komoricu smještenu izvan dojke odakle se može ukloniti. Za razliku od CNB-a, višestruko uzorkovanje lezije se ostvaruje bez izvlačenja igle te dobiveni uzorak je većeg volumena. VA-CNB se najčešće koristi za uzorkovanje mikrokalcifikata kao i kada je potreban veći volumen tkiva, nego što se dobije CNB-om kao alternativa kirurškoj eksciziji. Također ima ulogu u terapijskoj eksciziji nekih lezija dojke, kao što su fibroadenomi i papilomi, i može se koristiti kao drenaža velikim kompleksnim apscesima dojke (23). Nadalje, uzimanje većih uzoraka omogućuje točniju predoperacijsku dijagnozu malignih promjena (točnije stupnjevanje i invazivna komponenta DCIS-a) te u slučaju benignih lezija dojke smanjuje potrebu dijagnostičke otvorene biopsije. Iako rijetko, stvaranje ožiljka nakon VA-CNB benignih lezija s iglom od 11G je moguće i može utjecati na iduća mamografska očitavanja (24).

2. CILJ ISTRAŽIVANJA

Cilj ovog istraživanja je bio ispitati postoji li razlika u specifičnosti i osjetljivosti CNB-a na KBC-u Split u odnosu na dostupne podatke iz svijeta.

Hipoteza: Ne postoji razlika u specifičnosti i osjetljivosti CNB-a na KBC-u Split s obzirom na pregledanu literaturu.

3. ISPITANICI I METODE

3.1. Organizacija studije

Provedena je retrospektivna studija. Istraživanje je prema ustroju kvalitativno, dok je po intervenciji i obradi podataka deskriptivnog tipa.

3.2. Ispitanici

Prije prikupljanja samih podataka zatraženo je odobrenje od etičkog povjerenstva KBC-a Split koje je dalo svoje odobrenje za prikupljanje podataka iz medicinske dokumentacije dana 29. ožujka 2019. godine. Klasa: 500-03/19-01/27. Ur.broj: 2181-147-01/06/M.S.-19-2 (Prilog 1).

Ovo istraživanje je uključilo bolesnike svih dobnih skupina kao i obaju spolova koji su imali patohistološki nalaz nakon CNB-a i nakon operacijske ekscizije.

Kriterij uključenja:

1. Bolesnici koji su napravili CNB na lokalitetu Firule u razdoblju od lipnja 2017. godine do 31. prosinca 2018. godine.
2. Bolesnici koji su se operirali u KBC Split nakon napravljene CNB do lipnja 2019. godine.

Kriterij isključenja:

1. Bolesnici koji su prije kirurške ekscizije primili neoadjuvantnu kemoterapiju.
2. Bolesnici koji nisu nastavili daljnju obradu na KBC-u Split ili nisu bili operirani do kraja prikupljanja podataka.

3.3. Mjesto studije

Istraživanje je provedeno na Kliničkom zavodu za dijagnostičku i intervencijsku radiologiju, lokalitet Firule, te na Kliničkom zavodu za patologiju, sudsku medicinu i citologiju Kliničkog bolničkog centra Split.

3.4. Metode prikupljanja i obrade podataka

Kao izvor podataka za studiju su bili pisani protokol *core* biopsija Kliničkog zavoda za dijagnostičku i intervencijsku radiologiju te patohistološki nalazi Kliničkog zavoda za patologiju, sudsku medicinu i citologiju u digitalnom obliku bioptiranih bolesnika.

3.4.1. Primarne mjere ishoda

Primarna mjera ishoda bila je dokazati hipotezu da se specifičnost i osjetljivost CNB-a na KBC-u Split, lokalitet Firule ne razlikuje od onoga u dostupnoj literaturi.

3.4.2. Sekundarne mjere ishoda

Sekundarne mjere ishoda uključivale su uspoređivanje patohistoloških nalaza bolesnika nakon CNB-a nasuprot patohistološkim nalazima nakon kirurške ekscizije na KBC-u Split. Uspoređivanje se temeljilo na imunohistokemijskim markerima te točnosti postavljene dijagnoze.

3.4.3. Statistička obrada podataka

Svi prikupljeni podatci su tablično i grafički prikazani pomoću računalnog programa Microsoft Office Excel 365 dok su statističke analize obavljene u MedCalc-u (MedCalc software, Mariakerke, Belgija; verzija 11.5.1.0). *P*-vrijednost je izračunata preko hi-kvadrat testa (χ^2) te su se na temelju vrijednosti $P < 0.05$ rezultati smatrali statistički značajnima.

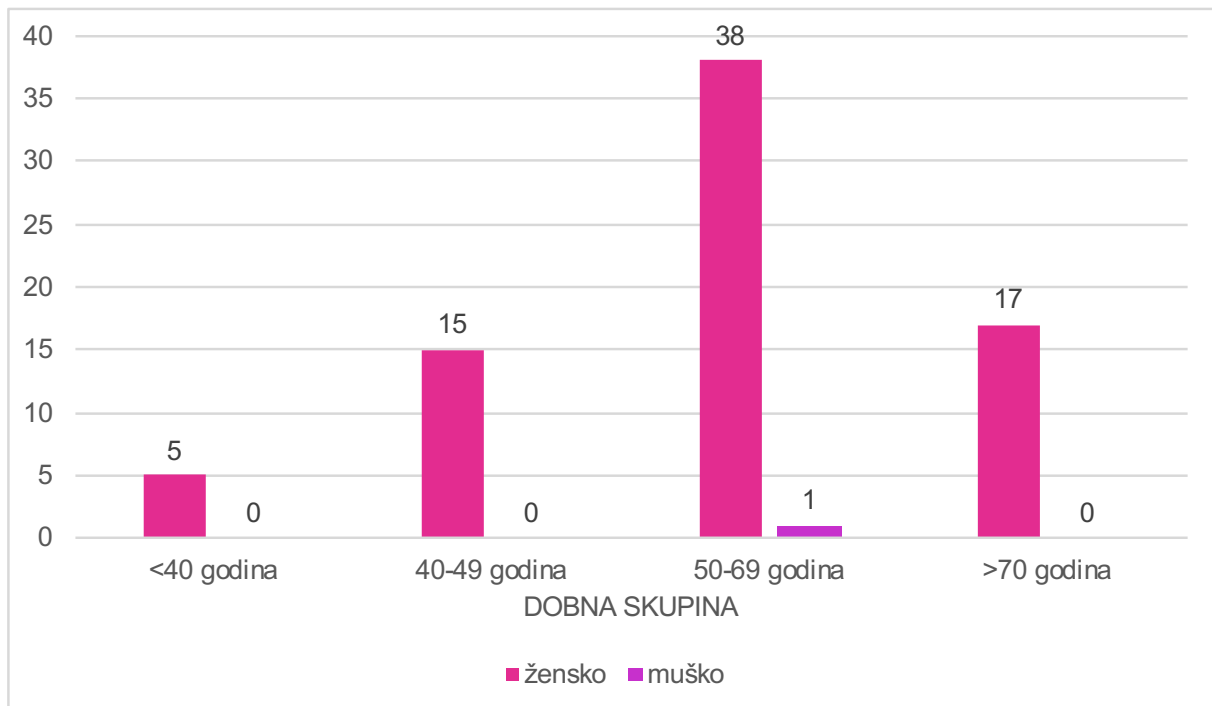
3.5. Opis istraživanja

U razmatranom razdoblju ukupno je napravljeno 125 CNB-a od kojih je ukupno 81 bolesnik imao nalaz i nakon CNB-a i nakon operacijskog zahvata. No u studiju je uključeno 75 bolesnika jer je 6 isključeno iz studije zbog primjene neoadjuvantne kemoterapije te ostalih 44 zbog odsustva patohistološkog nalaza nakon kirurške ekscizije.

Uvidom u dokumentaciju od svakog bolesnika retrospektivno su prikupljeni podatci o dobi u vrijeme biopsije, lokaciji i veličini promjene, te konačne patohistološke dijagnoze nakon CNB-a te nakon operacijskog zahvata. Osim konačne dijagnoze promatrani su i imunohistokemijski markeri u koje spadaju ER, PR, proliferacijski Ki-67 indeks te HER2 status.

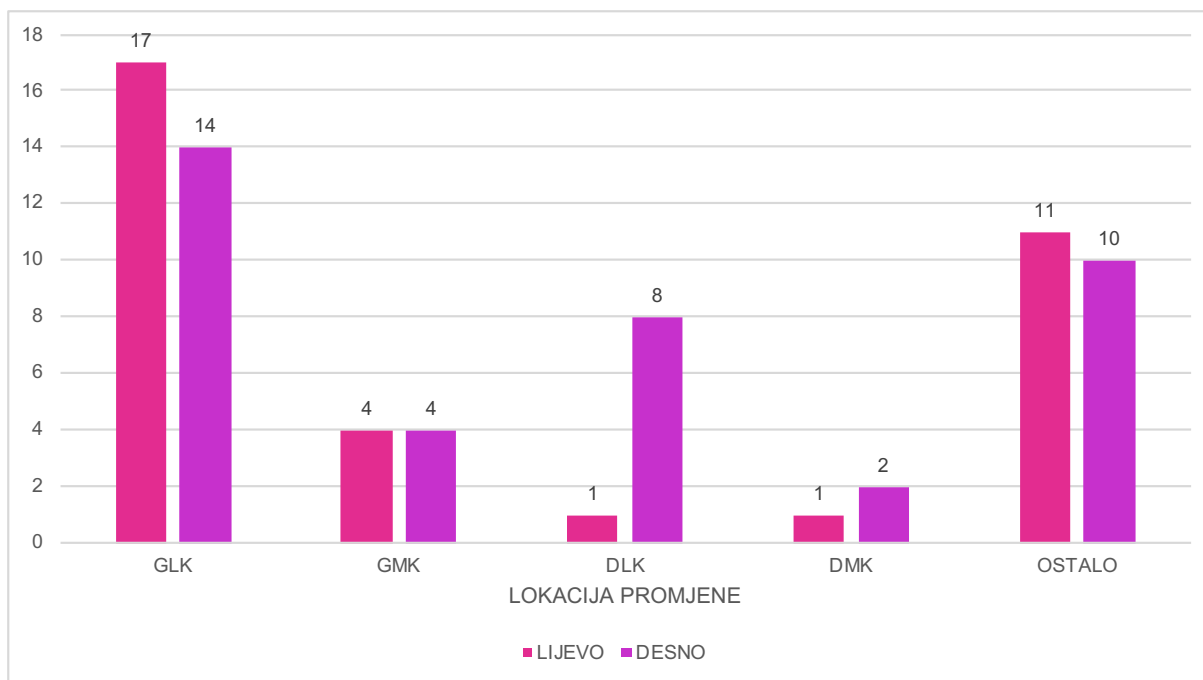
4. REZULTATI

Od ukupno analiziranih 75 bolesnika s nalazima CNB-a i operacije utvrđeno je da 98,7% (74/75) bioptiranih bolesnika su žene dok je 1,3% (1/75) bolesnika muškog spola. Nadalje, uzimajući u obzir dobnu skupinu i spol, najviše bolesnika pripada u kategoriju 50 – 69 godina gdje se nalazi 51,4% (38/74) žena i 100% (1/1) muškaraca. Nadalje, bioptiranih 23% (17/74) žena je starije od 70 godina, 20,3% (15/74) žena spada u dobnu skupinu 40 – 49 godina dok je samo 6,8% (5/74) žena mlađe od 40 godina (Slika 6).



Slika 6. Grafički prikaz broja muških i ženskih bolesnika po dobnim skupinama za vrijeme biopsije

Kod analize lokacije promjena pri CNB-u uočena je nešto veća učestalost u desnoj dojci, 50,7% (38/75), nego u lijevoj, 45,3% (34/75), dok na 4% (3/75) uzoraka nije naznačeno mjesto biopsije. Uzimajući u obzir samo naznačene uzorke najčešća lokacija lezije je bila gornji lateralni kvadrant lijeve dojke s 23,6% (17/72) te desne dojke s 19,4% (14/72). Nadalje, promjene u donjem lateralnom kvadrantu su se češće nalazile u desnoj (11,1%, 8/72) nego lijevoj dojci (1,4%, 1/72). Podjednako često, s po 5,6% (4/72), su lezije locirane u gornjem medijalnom kvadrantu lijeve i desne dojke. Gledajući po kvadrantima najrjeđa lokacija lezija je bila u donjem medijalnom kvadrantu s 2,8% (2/72) u desnoj dojci i s 1,4% (1/72) u lijevoj dojci (Slika 7).

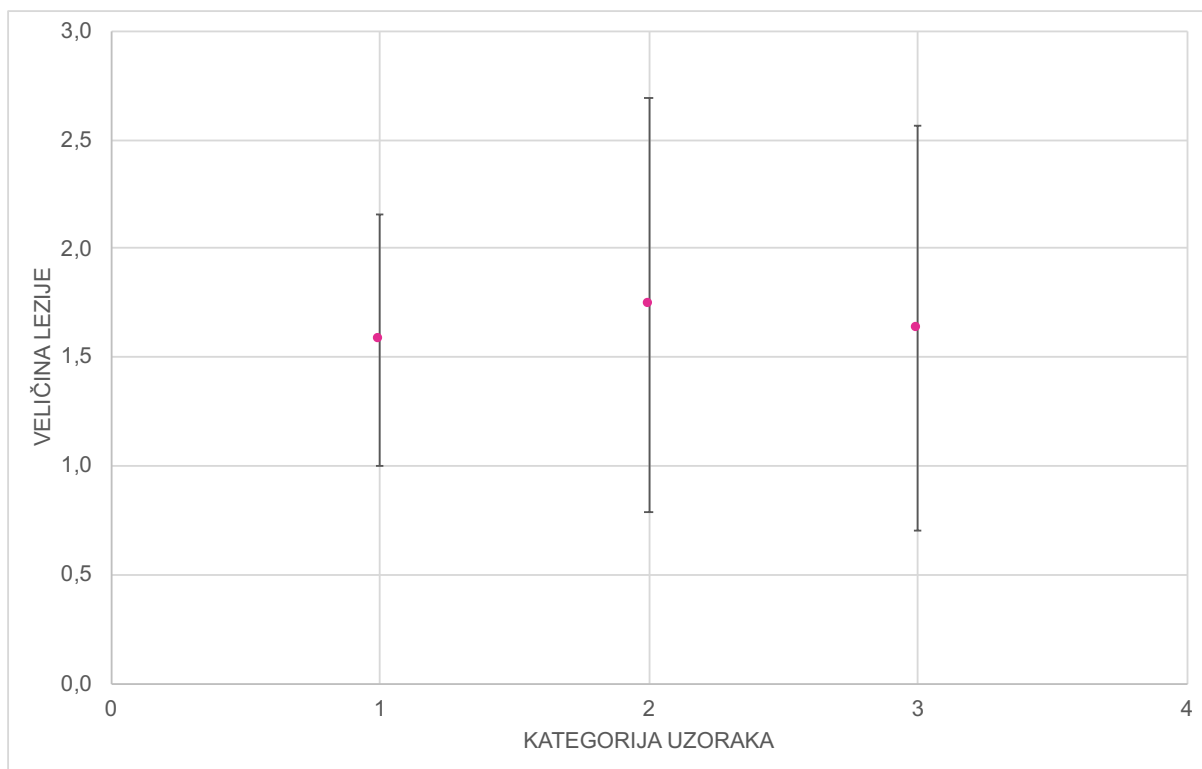


Slika 7. Lokacija lezija u desnoj odnosno lijevoj dojci prema kvadrantima za vrijeme biopsije

Kod biopsija lezija u dojci najčešće su se slali bolesnici s BI-RADS kategorijom 4 (58,7%, 44/75) pa s kategorijom 6 (18,7%, 14/75). Kategorija 5 je zastupljena 16% (12/75) te BI-RADS 3 kategorija samo 1,3% (1/75). Za 5,3% (4/75) nije navedena BI-RADS kategorija.

Ultrazvučno za vrijeme biopsije se lezija u 88% (66/75) prikazivala kao masa, u 7% (5/75) uzoraka ultrazvučni izgled nije naveden. U 4% (3/75) uzoraka se prikazala kao arhitekturnalna distorzija dok je u 1% (1/75) prikazana kao nepravilna masa s atenuacijom.

Uzorke smo kategorizirali s obzirom na broj poslanih cilindara u 3 kategorije. Ultrazvučno mjerene lezije su varirale od minimalnih 0,5 cm do maksimalnih 5 cm te su veličine lezija u svakoj pojedinoj kategoriji prikazane aritmetičkom sredinom i jednom standardnom devijacijom. Za jedan uzorak nije navedena ultrazvučna veličina lezije. U prvoj kategoriji s poslanim 1 cilindrom bilo je ukupno 12,2% (9/74) uzoraka kojima je aritmetička sredina 1,6 cm, a standardna devijacija 0,6 cm. U drugoj kategoriji, s 2 poslana cilindra, našlo se 75,7% (56/74) uzoraka s aritmetičkom sredinom 1,7 cm te standardnom devijacijom od 1,0 cm. Treća kategorija s tri ili više poslana cilindra uključila je 12,2% (9/74) uzoraka u kojoj je aritmetička sredina 1,6 cm uz standardnu devijaciju 0,9 cm (Slika 8).



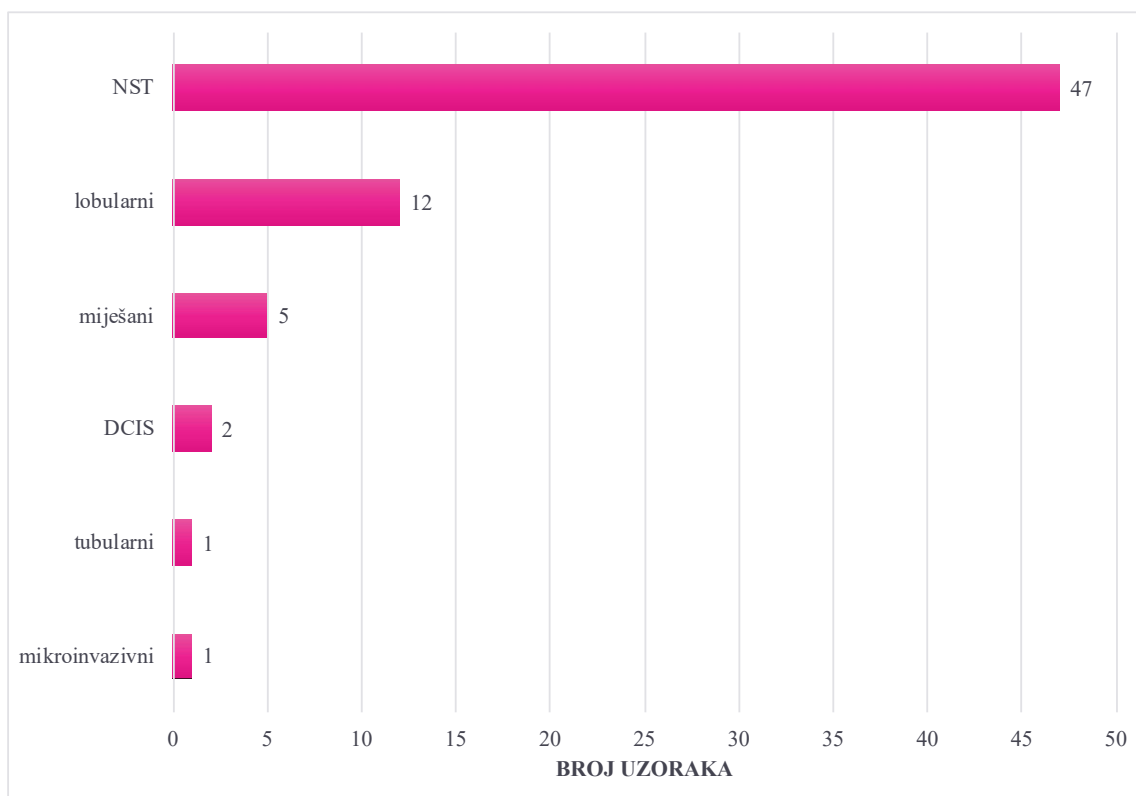
Slika 8. Prikaz veličine lezije izražena aritmetičkom sredinom i jednom standardnom devijacijom s obzirom na broj cilindara

Od ukupno 75 obrađenih podataka dijagnosticirano je 90,7% (68/75) tumora dojke, 4% (3/75) metastaza drugih primarnih tumora dok ostalih 5,3% (4/75) pripada benignim lezijama dojke.

Gledajući samo one bolesnike s dijagnosticiranim rakom dojke najčešće dijagnosticiran je invazivni karcinom dojke – NST s 69,1% (47/68) potom lobularni invazivni karcinom s 17,6% (12/68). Učestalost ostalih vrsta je manja, s oko 1,5% (1/68), dok je 7,4% (5/68) bolesnica bilo s miješanim karcinomom dojke (Slika 9).

Nakon utvrđenih 47 NST tumora gledali smo, unutar te kategorije, i poklapanje u imunofenotipu. U 68,1% (32/47) je bilo potpuno poklapanje u imunofenotipu, u 23,4% (11/47) nije bilo poklapanja dok u ostalih 8,5% (4/47) nije bilo adekvatnog tkiva ili je došlo do istrošenosti uzorka za analizu markera te je bolesnica poslana na kiruršku eksciziju lezije.

Od 11 uzoraka koji se nisu poklapali u imunofenotipskoj dijagnozi za 90,9% (10/11) je uzeto po dva cilindra dok je za ostalih 9,1% (1/11) poslan jedan cilindar, nijedna netočna dijagnoza nije pronađena u kategoriji s tri ili više uzeta cilindra. Uspoređujući netočne rezultate, s obzirom na njihov udio u svojoj kategoriji, nije nađena statistički značajna razlika između uzetog jednog ili dva cilindra te broja netočnih imunohistokemijskih dijagnoza ($P=0,605$).



Slika 9. Učestalost pojedinih tumora dojke u analiziranim uzorcima

Od 75 analiziranih bolesnika 68 bolesnika je s dijagnozom karcinoma dojke na kojem su se mogli uraditi imunohistokemijski markeri. Svaki promatrani imunohistokemijski marker je podijeljen na dvije kategorije, pozitivnu ili negativnu, osim u slučaju Ki-67 koji je kategoriziran u kategorije s niskim (<20%) ili visokim ($\geq 20\%$) proliferacijskim indeksom (Tablica 3). Na nekim uzorcima, zbog istrošenosti bioptiranog materijala, nije se mogla napraviti potpuna imunohistokemijska dijagnostika.

Statističkom obradom podataka s nalaza nakon core biopsije te nakon kirurške resekcije nije nađena statistički značajna razlika ni u jednoj promatranoj kategoriji. U ER kategoriji $P=0,376$; u PR $P=0,076$; u Ki-76 kategoriji $P=0,681$ te u HER2 $P=0,130$.

Tablica 3. Prikaz ispitivanih imunohistokemijskih markera u nalazima nakon CNB-a te kirurške resekcije

MARKERI	KATEGORIJE	CNB	KIRURŠKA RESEKCIJA	<i>P</i> VRIJEDNOST
ER	pozitivan	56 (86,2%)	61 (91%)	0,376
	negativan	9 (13,8%)	6 (9%)	
HER2	pozitivan	4 (6,6%)	10 (14,9%)	0,130
	negativan	57 (93,4%)	57 (85,1%)	
Ki-67	niski	30 (50%)	32 (46,4%)	0,681
	visoki	30 (50%)	37 (53,6%)	
PR	pozitivan	44 (68,8%)	55 (82%)	0,076
	negativan	20(31,2%)	12 (18%)	

Uspoređujući nalaz CNB-a te kirurške resekcije bez imunohistokemijske kategorizacije vidi se da od 75 analiziranih biopsija 90,7% (68/75) nalaza je bilo maligno te 9,3% (7/75) benigno dok je nakon operacije 5,3% (4/75) benignih nalaza te 94,7% (71/75) maligno. Usporedbom nalaza između CNB-a i nakon kirurške resekcije nije nađena statistički značajna razlika ($P=0.301$).

Tablica 4. Prikaz nalaza malignih stanica nakon CNB-a u usporedbi s kirurškom resekcijom

NALAZ MALIGNIH STANICA		MALIGNNE STANICE DOKAZANE NA KIRURŠKOM MATERIJALU		UKUPNO
		POZITIVNO (+)	NEGATIVNO (-)	
REZULTAT CNB-a	POZITIVAN (+)	68	0	68
	NEGATIVAN (-)	3	4	7
UKUPNO		71	4	75

Iz Tablice 4 se vrlo lako može izračunati osjetljivost i specifičnost, koje iznose 95,77% i 100%, pozitivna prediktivna vrijednost koja iznosi 100% te negativna prediktivna vrijednost od 57,14%.

5. RASPRAVA

Uvođenjem probira za rak dojke u svijetu, i u Republiku Hrvatsku 2006. godine, došlo je do sve većeg otkrivanja lezija u dojci. Kako dobar dio lezija nije malignog potencijala umjesto kirurške ekscizije uvedene su manje invazivne perkutane radiološke biopsije koje omogućuju dijagnostiku lezija bez potrebe za općom anestezijom, ugodnije su i lakše prihvaćene od bolesnika. Smanjenjem broja kirurških ekscizija, u svrhu postavljanja dijagnoze, značajno je smanjen broj operacija benignih lezija te je smanjena stopa reoperacija zbog postizanja čistih rubova. Osim ugodnijeg postupka za bolesnika smanjena su i financijska opterećenja zdravstvenog sustava.

Pored napretka uvedene su i nove smjernice u terapiji raka dojke s obzirom na imunohistokemijski tip. Jedan dio bolesnika, po smjernicama, prije same kirurške terapije zahtjeva primjenu sistemskog, neoadjuvantnog, liječenja te je zbog toga bitno dijagnosticirati tip tumora prije operativnog zahvata. Zbog toga kliničke ili radiološke sumnjive lezije se šalju na CNB da bi se uvidjelo svojstvo prikazane lezije.

Kako se odluka o inicijalnom modalitetu liječenja temelji na tkivnoj analizi i imunohistokemijskim markerima potrebne informacije moguće je dobiti putem CNB-a. U ovom istraživanju su gledani najčešće korišteni markeri, ER, PR, Ki-67 te HER2. Pojedinačnom analizom svakog markera nije utvrđena statistički bitna razlika na nalazima biopsije od resekcijskih nalaza iz čega možemo zaključiti da je CNB vrijedna zamjena kirurškoj ekscizijskoj biopsiji. Svi gledani imunohistokemijski markeri u CNB-u omogućuju pouzdanu osnovu za preoperativnu odluku o neoadjuvantnoj kemoterapiji. Preporuča se ponovno testiranje markera na ekscizijskom uzorku ukoliko se na nalazu CNB-a nađu ER negativni uzorci kao i ponovljeni SISH kod imunohistokemijskih 3+ rezultata da se potvrdi HER2 status (25, 26).

Od obrađenih 75 bolesnika dijagnosticirano je 90,7% primarnih tumora dojke dok ostalih 9,3% uključuje sekundarne depozite i benigne lezije dojke. Kao i u slučaju dijagnoze primarnog tumora dojke, svi sekundarni depoziti su točno dijagnosticirani.

U ovom istraživanju se pokazalo da je CNB odlična metoda za dijagnosticiranje malignih lezija. Utvrđena je izrazito velika specifičnost od 100% uz nešto manju osjetljivost od 95,77% te udio ispravnih rezultata koji mjeri 96%. Statističkom usporedbom i analizom utvrđeno je da ne postoji statistički značajna razlika između nalaza nakon CNB-a te kirurške resekcije. Ovakav rezultat je usklađen s rezultatima pronađenim u literaturi gdje CNB ima izrazito veliku specifičnost uz varijacije u osjetljivosti koja ovisi kako o vrsti tumora tako i o količini i kvaliteti cilindra (14, 19, 27). Uslijed malog broja benignih lezija dobila se niska

negativna prediktivna vrijednost od 57,14% te se dobivena vrijednost značajno razlikuje od prikazane u literaturi gdje mjeri oko 99% (28).

Podjelom uzoraka u tri kategorije s obzirom na broj poslanih cilindara. Prva kategorija je obuhvaćala jedan poslani cilindar, druga dva te treća tri ili više poslanih cilindara. Najviše uzoraka je bilo u drugoj kategoriji no osim toga aritmetička sredina i standardne devijacije veličina lezija nisu značajno odstupale između kategorija. Statističkom obradom se nije našlo statistički značajna razlika u potrebnom broju cilindara s obzirom na veličinu lezije. Nadalje, promatrajući samo NST dijagnosticirane tumore, u 68,1% slučajeva su se poklapale imunofenotipske dijagnoze. U dijelu lezija nije bilo dovoljno tkiva za potpunu imunohistološku analizu. Većina nalaza s nepoklapanjem u imunofenotipu su uglavnom bila u skupini od 2 cilindra no analizom nije utvrđena statistički značajna razlika s obzirom na broj uzoraka unutar kategorije. Mnoga istraživanja su pokušala odrediti broj cilindara potrebnih za ispravnu dijagnozu no zaključeno je kako za dobiti ispravnu dijagnozu bitnija vještina radiologa koji izvodi biopsiju kao i procjena povezanosti kliničkog i radiološkog nalaza s dobivenim histološkim nalazom nego broj uzetih cilindara (22, 29-31).

Praksa u KBC-u Split je slanje svih tvorbi sa sumnjivim malignim potencijalom na CNB. Kako u praksi tako i u dostupnoj literaturi je zaključeno da sve BIRADS IV i BIRADS V lezije, zajedno s nekim BIRADS III lezijama, trebaju biti perkutano bioptirane, i u slučaju benignog nalaza, koji se podudara sa slikovnim nalazom izbjegne se nepotrebna kirurška ekscizija (22, 32). Najveći broj bolesnika u ovom istraživanju je pripadao BIRADS IV kategoriji. Često budu upućeni i bolesnici s BIRADS kategorijom V ili VI kad je malignost lezije potvrđena citološkim ili patohistološkim nalazom, ali su bolesnici poslani na CNB zbog određivanja imunohistoloških markera radi uvođenja adekvatne terapije.

Analizirani CNB uzorci su uzimani pod kontrolom ultrazvuka gdje se većina prikazivala kao masa. U pregledu literature je CNB prikazana kao metoda izbora za lezije koje se prikazuju kao masa (20). Najveći ultrazvučno izmjeren promjer bioptirane lezije je 5 cm dok je najmanji bio 0,5 cm. Uvođenjem Nacionalnog programa probira za rak dojke želi se postići dijagnoza bolesti kod lezija koje su manje od 2 cm gdje je manja vjerojatnost postojanja sekundarnih depozita po tijelu.

6. ZAKLJUČCI

Sukladno rezultatima može se zaključiti da:

1. Najveći broj bioptiranih bolesnika pripada u starosnu skupinu 50-69 godina koja je uključena u probirni program za rak dojke na području Republike Hrvatske.

2. Najčešća lokacija lezija je u gornjem lateralnom kvadrantu dojki. Ostale lokacije su se našle s nešto manjom učestalošću.

3. Ne postoji statistička povezanost između veličine lezije i broj uzetih cilindara te točnosti s dijagnozom, a sama odluka o broju uzetih cilindara je na radiologu koji tu leziju bioptira.

4. Kao i u dostupnoj literaturi, najčešći rak dojke pripada skupini NST tumora s učestalošću u istraživanju od 69,1%.

5. Nema statistički značajne razlike u imunohistokemijskim markerima na nalazima nakon CNB-a te kirurške resekcije što omogućuje točnu dijagnozu bez operacije te ukoliko je potrebno i primjenu adekvatnog neoadjuvantnog liječenja.

6. CNB je dijagnostička metoda koja odlično razlikuje benigno od malignog te zajedno s kliničkom slikom i radiološkim metodama može dijagnosticirati benigne lezije bez potrebe za kirurškom intervencijom. Na taj način se smanjuje potrošnja iz zdravstvenog fonda čime se omogućava preusmjeravanje sredstava.

7. CNB rađena na KBC-u Split, Firule, ima veliku specifičnost (100%) i osjetljivost (95,77%). Navedene vrijednosti se ne razlikuju od podataka iz literature.

7. POPIS CITIRANE LITERATURE

1. Beneš Mirić S. UZ Patološke promjene dojke. U: Beneš Mirić S., ur. Ultrazvučna dijagnostika dojke. Tuzla: Bosanska riječ; 2012. str 99-195.
2. Vrdoljak E, Belac Lovasić I, Kusić Z, Gugić D, Juretić A. Rak dojke. U: Vrdoljak E, Belac Lovasić I, Kusić Z, Gugić D, Juretić A, ur. Klinička onkologija. Zagreb: Medicinska naklada; 2018. str 203-13.
3. Strnad M, Sogoric S. Rano otkrivanje raka u Hrvatskoj. *Acta Med Croatica*. 2010;64(5):461-8.
4. Kaminska M, Ciszewski T, Lopacka-Szatan K, Miotla P, Staroslawska E. Breast cancer risk factors. *Prz Menopauzalny*. 2015;14(3):196-202.
5. Damjanov I, Seiwerth S, Jukić S, Nola M. Bolesti dojke. U: Damjanov I, Seiwerth S, Jukić S, Nola M, ur. Patologija. Zagreb: Medicinska naklada; 2018. str. 645-56.
6. Giuliano AE, Connolly JL, Edge SB, Mittendorf EA, Rugo HS, Solin LJ, et al. Breast cancer – major changes in the American Joint Committee on Cancer eighth edition cancer staging manual. *CA Cancer J Clin*. 2017;67(4):290-303.
7. de Mascarel I, MacGrogan G, Mathoulin-Pelissier S, Soubeyran I, Picot V, Coindre JM. Breast ductal carcinoma in situ with microinvasion: a definition supported by a long-term study of 1248 serially sectioned ductal carcinomas. *Cancer*. 2002;94(8):2134-42.
8. Eliyatkin N, Yalcin E, Zengel B, Aktas S, Vardar E. Molecular classification of breast carcinoma: From traditional, old-fashioned way to a new age, and a new way. *J Breast Health*. 2015;11(2):59-66.
9. Kennecke H, Yerushalmi R, Woods R, Cheang MC, Voduc D, Speers CH, et al. Metastatic behavior of breast cancer subtypes. *J Clin Oncol*. 2010;28(20):3271-7.
10. Tang P, Tse GM. Immunohistochemical surrogates for molecular classification of breast carcinoma: A 2015 Update. *Arch Pathol Lab Med*. 2016;140(8):806-14.
11. Koh J, Kim MJ. Introduction of a new staging system of breast cancer for radiologists: an emphasis on the prognostic stage. *Korean J Radiol*. 2019;20(1):69-82.
12. Istomin A, Masarwah A, Pitkanen M, Joukainen S, Sutela A, Vanninen R, et al. Galactography is not an obsolete investigation in the evaluation of pathological nipple discharge. *PLoS One*. 2018;13(10):e0204326.
13. Koo MM, von Wagner C, Abel GA, McPhail S, Rubin GP, Lyrtzopoulos G. Typical and atypical presenting symptoms of breast cancer and their associations with diagnostic intervals: Evidence from a national audit of cancer diagnosis. *Cancer Epidemiol*. 2017;48:140-6.

14. Chakrabarti I. FNAC Versus CNB: Who Wins the Match in Breast Lesions? *J Cytol.* 2018;35(3):176-8.
15. D'Orsi C.J. SEA, Mendelson E.B. *ACR BI-RADS® Atlas, Breast Imaging Reporting and Data System.* American College of Radiology; Reston, VA, USA: 2013.
16. Radhakrishna S, Agarwal S, Parikh PM, Kaur K, Panwar S, Sharma S, et al. Role of magnetic resonance imaging in breast cancer management. *South Asian J Cancer.* 2018;7(2):69-71.
17. Jung HK, Park YM, Baek HJ, Choo HJ, Kim EK, Kim DW, et al. Comparison between ultrasonography and galactography in detecting lesions in patients with pathologic nipple discharge. *Ultrasound Q.* 2019;35(1):93-8.
18. McDonald ES, Clark AS, Tchou J, Zhang P, Freedman GM. Clinical diagnosis and management of breast cancer. *J Nucl Med.* 2016;57:9s-16s.
19. Tse GM, Tan PH. Diagnosing breast lesions by fine needle aspiration cytology or core biopsy: which is better? *Breast Cancer Res Treat.* 2010;123(1):1-8.
20. O'Flynn EA, Wilson AR, Michell MJ. Image-guided breast biopsy: state-of-the-art. *Clin Radiol.* 2010;65(4):259-70.
21. Rakha EA, Ellis IO. An overview of assessment of prognostic and predictive factors in breast cancer needle core biopsy specimens. *J Clin Pathol.* 2007;60(12):1300-6.
22. Apesteguia L, Pina LJ. Ultrasound-guided core-needle biopsy of breast lesions. *Insights Imaging.* 2011;2(4):493-500.
23. Klimberg VS, Rivere A. Ultrasound image-guided core biopsy of the breast. *Chin Clin Oncol.* 2016;5(3):33.
24. Yazici B, Sever AR, Mills P, Fish D, Jones SE, Jones PA. Scar formation after stereotactic vacuum-assisted core biopsy of benign breast lesions. *Clin Radiol.* 2006;61(7):619-24.
25. Munch-Petersen HD, Rasmussen BB, Balslev E. Reliability of histological malignancy grade, ER and HER2 status on core needle biopsy vs surgical specimen in breast cancer. *APMIS.* 2014;122(9):750-4.
26. Dekker TJ, Smit VT, Hooijer GK, Van de Vijver MJ, Mesker WE, Tollenaar RA, et al. Reliability of core needle biopsy for determining ER and HER2 status in breast cancer. *Ann Oncol.* 2013;24(4):931-7.
27. Wang M, He X, Chang Y, Sun G, Thabane L. A sensitivity and specificity comparison of fine needle aspiration cytology and core needle biopsy in evaluation of suspicious breast lesions: A systematic review and meta-analysis. *Breast.* 2017;31:157-66.

28. Zhang C, Lewis DR, Nasute P, Hayes M, Warren LJ, Gordon PB. The negative predictive value of ultrasound-guided 14-gauge core needle biopsy of breast masses: a validation study of 339 cases. *Cancer Imaging*. 2012;12:488-96.
29. Fan ZQ, Ouyang T, Wang TF, Li JF, Xie YT, Fan T, et al. [Ultrasound-guided core needle biopsy in the diagnosis of breast lesions]. *Zhonghua Wai Ke Za Zhi*. 2007;45(17):1185-7.
30. Doyle JM, O'Doherty A, Coffey L, Pender S, Hill A, Quinn C. Can the radiologist accurately predict the adequacy of sampling when performing ultrasound-guided core biopsy of BI-RADS category 4 and 5 lesions detected on screening mammography? *Clin Radiol*. 2005;60(9):999-1005.
31. Bolivar AV, Alonso-Bartolome P, Garcia EO, Ayensa FG. Ultrasound-guided core needle biopsy of non-palpable breast lesions: a prospective analysis in 204 cases. *Acta Radiol*. 2005;46(7):690-5.
32. de Lucena CE, Dos Santos Junior JL, de Lima Resende CA, do Amaral VF, de Almeida Barra A, Reis JH. Ultrasound-guided core needle biopsy of breast masses: How many cores are necessary to diagnose cancer? *J Clin Ultrasound*. 2007;35(7):363-6.

8. SAŽETAK

Cilj istraživanja: CNB je u svijetu priznata metoda na kojoj se temelji početna terapija raka dojke zbog visoke osjetljivosti i specifičnosti u usporedbi s invazivnijom kirurškom metodom. Cilj ovog istraživanja je bio ispitati vrijednost CNB-a u dijagnostici raka dojke na KBC-u Split te usporediti dobivenu specifičnost i osjetljivost s onom u svijetu.

Ispitanici i metode: Retrospektivno su prikupljeni podaci nalaza 75 bolesnika koji su imali patohistološki nalaz nakon CNB-a i kirurške ekscizije na KBC-u Split. Za uključiti u studiju bilo je potrebno da se CNB uradila na lokalitetu Firule u periodu od lipnja 2017. do kraja 2018. godine. Skupljanje podataka operacijskih nalaza je trajalo do lipnja 2019. godine.

Rezultati: Od ukupno obrađenih 75 bolesnika, nakon CNB je dijagnosticirano 68 bolesnika s malignomom dok je nakon kirurške ekscizije bilo 71. Preostalim bolesnicima su dijagnoze bile benigne lezije. Nadalje, 68 bolesnika je imalo primarni rak dojke dok ostalih troje su imali metastatske lezije u dojci. Izračunom je za CNB dobivena specifičnost od 100%, osjetljivost 95,77%, pozitivna prediktivna vrijednost 100% te negativna prediktivna vrijednost 57,14%. Kod usporedbe rezultata prognostičkih faktora, ER, PR, Her2 te proliferacijskog indeksa Ki-67, nije se pokazala statistički značajna razlika nakon CNB-a s obzirom na kiruršku eksciziju.

Zaključci: CNB je metoda izbora za dijagnostiku raka dojke s visokom specifičnosti i osjetljivosti na KBC-u Split, lokalitet Firule, te dobivene vrijednosti se ne razlikuju od svjetskih. Dobiveni rezultat niske negativne prediktivne vrijednosti se razlikuje od one iz literature, a vjerojatno zbog malog broja uzorka benignih lezija.

9. SUMMARY

Diploma thesis title: Diagnostic value of core needle biopsy in breast cancer

Objectives: Percutaneous CNB is a worldwide recognized method on which initial breast cancer therapy is based due to high sensitivity and specificity as a reliable alternative to more invasive surgical method. The aim of the study was to evaluate the CNB value in breast cancer diagnosis at University hospital of Split, Firule, and compare the obtained specificity and sensitivity to the one in the world.

Patients and methods: Retrospective data were collected from 75 patients with histopathology findings after CNB and surgical excision at University hospital of Split. To include in the study, it was necessary that CNB was performed at the Firule in the period from June 2017 till the end of 2018. Collecting the histopathological findings after the surgery lasted until June 2019.

Results: Out of the total 75 patients whose findings were collected, 68 patients were diagnosed malignant following the CNB, whereas 71 patients were diagnosed malignant after the surgery. The remaining patients, 7 after CNB and 4 after surgery, were diagnosed with benign lesions. Furthermore, 68 patients had primary breast cancer while the other three had metastatic breast lesions. In this study the CNB showed specificity value of 100%, sensitivity value of 95.77%, positive predictive value of 100% and negative predictive value of 57.14%. When comparing the prognostic factors, ER, PR, Her2, and the proliferation index of Ki-67, there was no statistically significant difference after CNB with regard to surgical excision.

Conclusion: CNB is the method of choice for diagnosing breast cancer with high specificity and sensitivity at University hospital, Firule and the obtained values do not differ from the values in the rest of the world. The obtained low negative predictive value is different from the one's found in the literature and probably due to the few specimens of benign lesions.

10. ŽIVOTOPIS

OSOBNİ PODATCI

Ime i prezime: Iva Perić

Datum rođenja: 24. srpnja 1994. godine

Mjesto rođenja: Livno, Bosna i Hercegovina

Državljanstvo: Hrvatsko

Elektronska pošta: iva.peric1@yahoo.com

OBRAZOVANJE

2009 – 2013. III. gimnazija Split

2013. – 2019. Medicinski fakultet Sveučilišta u Splitu – smjer doktor medicine

ZNANJA I VJEŠTINE

Vozačka dozvola B kategorije

Aktivno služenje engleskim jezikom (C1)

Prilog 1. Odobrenje etičkog povjerenstva KBC-a Split

10-05-2019

KLINIČKI BOLNIČKI CENTAR SPLIT ETIČKO POVJERENSTVO

Klasa: 500-03/19-01/27

Ur.br.: 2181-147-01/06/M.S.-19-2

Split, 29.03.2019.g.

IZVOD IZ ZAPISNIKA SA SJEDNICE ETIČKOG POVJERENSTVA KBC SPLIT

Doc.dr.sc. Tade Tadić iz Kliničkog zavoda za dijagnostičku i intervencijsku radiologiju KBC Split uputio je Etičkom povjerenstvu zamolbu za odobrenje istraživanja :

“Vrijednost core biopsije u dijagnostici raka dojke“

Istraživanje u svrhu izrade diplomskog rada planira se provesti u Kliničkom zavodu za dijagnostičku i intervencijsku radiologiju i Kliničkom zavodu za patologiju, sudsku medicinu i citologiju KBC Split.

Zamolbi je priloženo kako slijedi :


- Plan istraživanja od 25.03.2019. s obrazloženjem ciljeva i metodologije istraživanja
- Podaci o suradnicima : Iva Perić, student Medicinskog fakulteta Sveučilišta u Splitu
- Suglasnost predstojnika Kliničkog zavoda za dijagnostičku i intervencijsku radiologiju i Kliničkog zavoda za patologiju, sudsku medicinu i citologiju KBC Split
- Izjava o povjerljivosti tijekom obrade podataka iz medicinske dokumentacije
- Obrazloženje troškova istraživanja : Nema troškova za KBC Split.
- Trajanje istraživanja : do lipnja 2019.g.

Nakon razmatranja zahtjeva, donijet je sljedeći

Z a k l j u č a k

Iz priložene dokumentacije razvidno je da je Plan istraživanja usklađen s odredbama o zaštiti prava i osobnih podataka ispitanika u skladu sa Zakonom o zaštiti prava pacijenata (NN169/04, 37/08) i Uredbom 2016/679 EU o zaštiti pojedinaca u vezi s obradom osobnih podataka i slobodnom kretanju takvih podataka, te odredbama Kodeksa liječničke etike i deontologije (NN 55/08, 139/15) i pravilima Helsinške deklaracije (1964.-2013.).

PREDSJEDNIK ETIČKOG POVJERENSTVA
KLINIČKOG BOLNIČKOG CENTRA SPLIT:
PROF. DR. SC. MARIJAN SARAGA



KLINIČKI BOLNIČKI CENTAR SPLIT
Etičko povjerenstvo