

Uloga perkutane drenaže u akutnom kolecistitisu

Ribičić, Ivana

Master's thesis / Diplomski rad

2015

Degree Grantor / Ustanova koja je dodijelila akademski / stručni stupanj: **University of Split, School of Medicine / Sveučilište u Splitu, Medicinski fakultet**

Permanent link / Trajna poveznica: <https://um.nsk.hr/um:nbn:hr:171:692531>

Rights / Prava: [In copyright](#)/[Zaštićeno autorskim pravom.](#)

Download date / Datum preuzimanja: **2025-01-14**



Repository / Repozitorij:

[MEFST Repository](#)



SVEUČILIŠTE U SPLITU
MEDICINSKI FAKULTET

Ivana Ribčić

ULOGA PERKUTANE DRENAŽE U AKUTNOM KOLECISTITISU

Diplomski rad

Akadska godina:

2014./2015.

Mentor:

prof. dr. sc. Liana Cambj- Sapunar

Split, rujan 2015.

SADRŽAJ:

1. UVOD	6
1.1. Anatomija žučnog mjehura i cističnog žučnog voda	7
1.1.1. Žučni mjehur (žučnjak), vesica billiaris	7
1.1.2. Izvodni kanal žučnjaka (cistični žučni vod), ductus cysticus	9
1.1.3. Građa žučnog mjehura i cističnog žučnog voda	9
1.1.4. Krvna, limfna i živčana opskrba žučnjaka i žučnih vodova	10
1.2. Uobičajene anomalije i varijacije žučnog mjehura i cističnog žučnog voda	12
1.3. Važnost anatomije u patofiziologiji bolesti žučnog sustava i kirurgiji (kolecistektomija)	13
1.4. Fiziologija žuči	15
1.4.1. Lučenje žuči	15
1.4.2. Koncentriranje i pohrana žuči u žučnom mjehuru	15
1.4.3. Pražnjenje žučnog mjehura	16
1.4.4. Enterohepatično kruženje žučnih kiselina	16
1.5. Poremećaji sastava žuči i nastanak žučnih kamenaca	17
1.5.1. Patogeneza kolelitijaze	17
1.5.2. Rizični faktori za nastanak žučnih kamenaca	19
1.5.3. Prirodni tijek bolesti i klinički sindromi u bolesnika s kolelitijazom	20
1.6. Klinička manifestacija bolesti žučnog sustava	21
1.6.1. Akutni abdomen	21
1.6.2. Bilijarna kolika	21
1.6.3. Razlika u manifestaciji bilijarne kolike i akutnog kolecistitisa	22
1.7. Akutni kolecistitis	24
1.7.1. Definicija i incidencija akutnog kolecistitisa	24
1.7.2. Uzroci i patofiziologija akutnog kolecistitisa	25
1.7.2.1. Kalkulozni kolecistitis (ACC)	25
1.7.2.2. Akalkulozni kolecistitis (AAC)	25
1.7.3. Bakteriologija	27
1.7.4. Podjela akutnog kolecistitisa prema patohistološkoj morfologiji	28
1.7.5. Specifične vrste akutnog kolecistitisa	28
a) Ksantogranulomatozni kolecistitis	28
b) Torzija žučnog mjehura	29

c) Emfizematozni kolecistitis	29
d) Mirizziev sindrom	30
1.7.6. Rizični čimbenici za razvoj akutnog kolecistitisa	31
1.7.6.1. Akutni kolecistitis i četiri/ pet „F“	31
1.7.6.2. Lijekovi kao čimbenici rizika	31
1.7.7. Klinička slika akutnog kolecistitisa	32
1.7.8. Komplikacije akutnog kolecistitisa	33
1.7.9. Diferencijalna dijagnoza akutnog kolecistitisa	34
1.7.10. Tokijske smjernice (Tokyo guidelines TG13)	35
1.7.11. Obrada bolesnika sa sumnjom na akutni kolecistitis	35
1.7.11.1. Klinički suspektan akutni kolecistitis	35
1.7.11.2. Klinički pregled u akutnom kolecistitisu	36
1.7.11.3. Laboratorijska obrada pri sumnji na akutni kolecistitis	37
1.7.11.4. Radiološke metode dijagnostike pri akutnom kolecistitisu	38
1.7.11.4.1. Nativna rendgenska snimka trbuha u uspravnom položaju	38
1.7.11.4.2. Ultrazvuk	38
1.7.11.4.3. Kompjutorizirana tomografija	40
1.7.11.4.4. Magnetska rezonancija	42
1.7.11.4.5. Scintigrafija	42
1.7.12. Konačna dijagnoza akutnog kolecistitisa	44
1.7.13. Kriteriji procjene težine akutnog kolecistitisa	45
1.8. Liječenje akutnog kolecistitisa	47
1.8.1. Konzervativno liječenje	47
1.8.2. Kirurško liječenje	48
1.8.2.1. Otvorena kolecistektomija	49
1.8.2.2. Laparoskopska kolecistektomija	49
1.8.2.3. Rana ili odgođena laparoskopska kolecistektomija u liječenju akutnog kolecistitisa	50
1.8.3. Liječenje akutnog kolecistitisa metodama intervencijske radiologije	53
1.8.3.1. Perkutana drenaža apscesa	54
1.8.3.2. Tehnike intervencijske radiologije u liječenju akutnog kolecistitisa	55
1.8.3.2.1. Perkutana drenaža /perkutana kolecistostoma (PC)	55
1.8.3.2.2. Alternativne tehnike perkutanoj kolecistostomi	61
1.8.4. Smjernice TG13 za liječenje akutnog kolecistitisa	65

1.9. Rekurentni kolecistitis	67
1.10. Prognoza akutnog kolecistitisa	68
2. CILJ ISTRAŽIVANJA	69
3. ISPITANICI I METODE	71
4. REZULTATI	73
5. RASPRAVA	77
6. ZAKLJUČCI	83
7. POPIS CITIRANE LITERATURE	85
8. SAŽETAK	95
9. SUMMARY	97
10. ŽIVOTOPIS	99

Zahvaljujem svojoj obitelji na bezuvjetno pruženoj podršci tijekom studiranja. Bez njih ono ne bi bilo moguće.

Najtoplije zahvaljujem svojoj mentorici, prof. dr. sc. Liani Cambj- Sapunar, na stručnoj pomoći, datim savjetima, ljubaznosti te izuzetnoj susretljivosti.

Zahvaljujem svim cijenjenim profesorima Medicinskog fakulteta u Splitu.

Ivana Ribičić

1. UVOD

Akutni kolecistitis je akutna upala žučnog mjehura komplicirana sekundarnom bakterijskom infekcijom, a nastaje kao posljedica staze žuči, najčešće zbog opstrukcije cističnog žučnog voda.

Definitivna metoda liječenja nekompliciranog akutnog kolecistitisa je kolecistektomija, u novije vrijeme najčešće laparoskopskim pristupom (1). Iako je smrtnost od operacije manja od 1%, kada se provodi kao hitan postupak u složenijih slučajeva, naročito kod starijih bolesnika sa komorbiditetima, mortalitet može biti čak viši od 30 % (1, 2). Zbog visokog rizika peri i postoperativnih komplikacija u složenijih slučajeva, posljednjih godina se dio operacija akutnog kolecistitisa zamjenjuje minimalno invazivnim terapijskim pristupom- perkutanom kolecistostomom (engl. percutaneous cholecystostomy, skraćeno: PC)

Poznavanje anatomije i fiziologije žučnog sustava te patofiziologije akutnog kolecistitisa osnovni je preduvjet za pravovremeno dijagnosticiranje bolesti te planiranje i izvođenje dijagnostičkih i terapijskih postupaka.

1.1. ANATOMIJA ŽUČNOG MJEHURA I CISTIČNOG ŽUČNOG VODA

1.1.1. Žučni mjehur (žučnjak), vesica biliaris

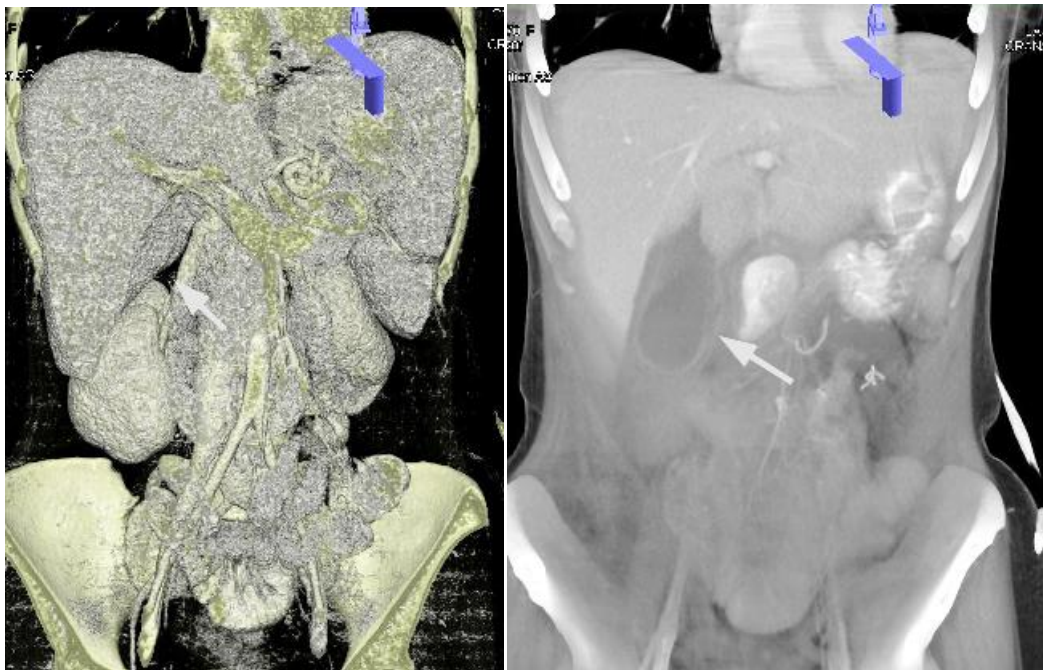
Žučnjak ili žučni mjehur, vesica biliaris, služi kao spremište žuči u kojemu se žuč nakuplja izvan razdoblja probave i koncentrira resorpcijom dijela vode, te tada bude i pet do dvadeset puta gušća od one žuči koja se slijeva u zajednički jetreni vod, ductus hepaticus communis (3).

Žučni mjehur je kruškolika sluzničko-mišićna vrećica duljine 7-10 cm, širine oko 4 cm, volumena 30-60 ml. Žučni mjehur smješten je u udubini na visceralnoj površini jetre, fossa vesicae biliaris. (Slika 1) Prednja strana žučnoga mjehura, okrenuta jetri, nije pokrivena peritoneumom, već je od jetrenog parenhima odijeljena vezivnim tkivom što pripada Glissonovoj fibroznoj ovojnici (4). Površina žučnjaka koja nije u dodiru s jetrom pokrivena je visceralnim peritoneumom (5).

Na žučnjaku razlikujemo tijelo, corpus vesicae biliaris, koji prema naprijed prelazi u slijepo zatvoreno dno, fundus vesicae biliaris. Taj njegov prednji, donji dio, fundus vesicae biliaris, seže do ili preko ruba jetre. Središnji dio, corpus vesicae biliaris, u pravcu porte hepatis, prema natrag i gore, postepeno se suzuje (infundibulum) i prelazi u vrat, collum vesicae biliaris. Vrat žučnog mjehura je obično kratak, u obliku slova „S“. Nalazi se blizu

jetrenih vrata i služi kao vodič prema epiploičnom otvoru omentalne vreće, koji se nalazi odmah ispod vrata (3).

Na lateralnoj strani vrata žučnjaka može se nalaziti ispupčenje poznato kao Hartmannova vreća. Ona se izbočuje u inferoposteriornom smjeru prema dvanaesniku (5). Vrat žučnoga mjehura zavija naglo prema natrag i gore te se nastavlja u izvijeni kanal, ductus cysticus (4). Fundus žučnog mjehura prelazi donji rub jetre i dolazi u dodir s prednjim trbušnim zidom na mjestu gdje lateralni rub desnog ravnog trbušnog mišića siječe rebreni luk, tj. hrskavicu osmog rebra. Ako je žučni mjehur distendiran ili povećan i ispunjen kamencima, može ga se na tom mjestu napipati (4). Žučni mjehur je svojom donjom stranom u dodiru s dvanaesnikom te s poprečnim debelim crijevom (4).



Slika 1. Topografski smještaj žučnog mjehura prikazan na trodimenzionalnoj rekonstrukciji pri CT pregledu u pacijentice s akutnim kolekcistitisom.

1.1.2. Izvodni kanal žučnjaka (cistični žučni vod), ductus cysticus

Ductus cysticus je tubularan kanal, dužine između 1 i 5 cm (prosječno oko 4 cm), promjera 3-7 mm. Započinje na vratu žučnog mjehura. Teče zavinuto, najčešće od desno i gore prema lijevo, dolje i natrag, spaja se sa zajedničkim jetrenim vodom, ductus hepaticus communis, oblikujući tako glavni, zajednički žučovod, ductus choledochus (3).

Ductus cysticus prolazi između dvaju listova sveze, lig. hepatoduodenale, ispred i desno od portalne vene. Izvodni kanal žučnjaka na unutrašnjoj površini ima spiralne sluzničke nabore, od 4 do 10 kružnih nabora, plica spiralis, Heisterove valvule. Zadatak im je da spriječe kolabiranje ili pretjeranu dilataciju cističnog žučnog voda kod promjene tlaka u žučnim vodovima (5). Tako spiralni nabori održavaju cistični žučni vod stalno otvorenim. Na taj način žuč može nesmetano otići u žučnjak kada se zatvori hepatopankreatični sfinkter na ušću glavnog žučovoda, ductus choledochus, ili otjecati u duodenum kada se kontrahira žučnjak (3).

Postoje tri načina spajanja cističnog žučnog voda sa zajedničkim jetrenim vodom:

1. Angularni pristup- ductus cysticus prilazi sa strane, ide koso, pod više ili manje oštrim kutom, prema zajedničkom jetrenom vodu, ductus hepaticus communis, te se ulijeva u njega
2. Paralelan pristup- ductus cysticus prilazi do zajedničkoga jetrenog voda, ductus hepaticus communis, ali se ne ulijeva u njega, već teče neki put priljubljen uz njega te se tek onda ulijeva
3. Spiralni pristup- ductus cysticus dolazi s jedne strane, križa zajednički jetreni vod, ductus hepaticus communis, udaljava se od njega, zavija natrag i ulijeva se u njega na strani suprotnoj od one s koje je došao (3).

1.1.3. Građa žučnog mjehura i cističnog žučnog voda

Stijenka žučnjaka građena je po istom principu kao i stijenka probavne cijevi.

Peritonealna presvlaka (visceralni peritoneum), seroza, prekriva samo slobodni dio žučnog mjehura koji nije u dodiru s jetrom, i to utoliko manji dio ukoliko je žučni mjehur više ukopan u jetreni parenhim.

Mišićni sloj žučnog mjehura sastoji se od vanjskih kosih i unutarnjih uzdužnih glatkih mišićnih vlakana. Kosa vlakna teku spiralno, i to jedna u jednom, a druga u drugom smjeru,

međusobno se križaju i tvore mrežu. Uzdužna vlakna smještena su u dubljem sloju, teku od fundusa prema vratu gdje prelaze u kosa (4).

U početnom dijelu cističnog žučnog voda mišićna vlakna teku gotovo kružno te onemogućuju, zajedno s plica spiralis, zatvaranje žučnog mjehura (spriječavaju njegovo nepotrebno pražnjenje, ali dopuštaju punjenje) (4).

Sluznica (tunica mucosa) žučnog mjehura obilato je nabrana, čineći tako površinu sluznice većom, a time i resorpciju vode lakšom. Epitel je visok, cilindričan. U području vrata žučnjaka nalaze se brojne vrčaste stanice i vrlo duboke mukozne žljezde, gl. mucosae biliosae (4).

U području cističnog žučnog voda sluznica tvori spiralne nabore, plica spiralis (Heisterova valvula spiralis), samo u početnom dijelu. Distalno, nepostredno prije spoja s zajedničkim jetrenim vodom, sluznica cističnog kanala je glatka (4).

1.1.4. Krvna, limfna i živčana opskrba žučnjaka i žučnih vodova

Arterijska opskrba žučnjaka i njegova žučnog voda dolazi od cistične arterije, a. cystica. U 88% slučajeva postoji samo jedna cistična arterija. Polazište i tok cistične arterije su jako promjenjivi, no u većini slučajeva (75%) (5), a. cystica polazi od desne jetrene arterije, a. hepatica dextra, i to u kutu između zajedničkog jetrenog i cističnoga žučnog voda (3). Tako se a. cystica odvaja u trokutu koji omeđuju ductus cysticus, ductus hepaticus communis i jetra- Calotov trokut (4).

Cistična arterija obično prolazi iza zajedničkog jetrenog voda i leži poviše duktusa cistikusa. A. cystica pristupa na vrat žučnog mjehura i dijeli se na dvije grane, površinsku i duboku. Površinska grana teče po peritonealnoj površini žučnjaka, a duboka je u fosi, između žučnjaka i jetre (5). Teku u smjeru prema fundusu mjehura (4).

Venska krv se odvodi iz žučnjaka venama koje povezuju fosu žučnjaka i jetru, a drugi dio venske krvi se odvodi pleksusom koji prati cistični žučni vod, a potom zajednički žučovod, ductus choledochus, do ulijevanja u portalni sustav (5). Tako venska krv iz žučnjaka otječe u gastrične, duodenalne i pankreatične vene koje dijelom mogu otjecati neposredno u jetru, a dijelom preko portalne vene. Cistična se vena, v. cystica, najčešće ulijeva neposredno u portalnu venu ili njezinu desnu granu (3).

Limfa iz žučnjaka i njegova izvodnog kanala ide u hepatične limfne čvorove, često preko cističnog limfnog čvora, nodus lymphoideus cysticus, koji se nalazi blizu vrata žučnjaka (3). Limfna drenaža prati vensku drenažu žučnjaka. Male venule i limfne žile

prelaze između stijenke žučnjaka i jetrenoga tkiva u njegovoj udubini (fossa vesicae biliaris), spajajući tako venski i limfni drenažni sustav ta dva organa. Zajedničkom limfnovaskularnom drenažom objašnjava se širenje upale i karcinoma žučnjaka u jetru (5).

Žučni mjehur posjeduje intramuralni živčani splet. Živčana opskrba žučnjaka dolazi od celijačnoga spleta, plexus coeliacus, koji je zadužen za simpatičku inervaciju, dok parasimpatička inervacija dolazi od vagusa, truncus vagalis. Osjetna inervacija dolazi od desnog freničnog živca, n. phrenicus dexter (3). Parasimpatički impulsi dovode do kontrakcije žučnog mjehura i popuštanja Oddijeva sfinktera. Simpatički impulsi relaksiraju žučni mjehur i toniziraju Oddijev sfinkter (4).

Iz područja žučnog mjehura, žučnih vodova i jetre bol nastaje zbog grčevitih kontrakcija mjehura i žučnih vodova te rastezanja peritoneuma i fibrozne ovojnice jetre. Bolni podražaji idu aferentnim viscerosenzitivnim vlaknima preko simpatičkih živaca, a djelomično i preko desnog frenikusa te se, stoga, ukoliko je peritoneum u području žučnoga mjehura i jetre rastegnut ili zahvaćen upalom, bol širi u desno rame (4).

Izlijevanje žuči u dvanaesnik regulirano je i humoralnim putem. Konzumacijom masne hrane, u sluznici dvanaesnika stvara seolecistokinin.olecistokinin dolazi do žučnog mjehura krvlju uzrokujući ritmičke kontrakcije i ispražnjenje žučnoga mjehura (4). Stoga, poslije obroka dolazi do kontrakcije žučnjaka, koja je posljedica vagusom prenesenih podražaja i djelovanjaolecistokinina, najvažnijeg regulatora aktivnosti žučnjaka. Jačina kontrakcije žučnjaka proporcionalna je koncentracijiolecistokinina. Uz poticanje kontrakcije žučnjaka,olecistokinin relaksira Oddijev sfinkter i tako omogućava prolaz žuči u dvanaesnik (5). Kontraktilna aktivnost Oddijeva sfinktera odvija se ciklički i mijenja se u skladu s intermitentnim mioelektričnim migrirajućim kompleksom (IMMC) (5).

I drugi hormoni utječu na motornu aktivnost žučnjaka. Vazoaktivni intestinalni peptid (VIP) i somatostatin inhibiraju kontrakcije žučnjaka što je u skladu s njihovim inhibitornim djelovanjem na molitet probavnog sustava. Uloga tvari P, noradrenalina i drugih neuropeptida u regulaciji aktivnosti žučnjaka još nije razjašnjena (5).

1.2. UOBIČAJENE ANOMALIJE I VARIJACIJE ŽUČNOG MJEHURA I CISTIČNOG ŽUČNOG VODA

Anomalije žučnog mjehura su rijetke za razliku od varijabilnosti ekstrahepatičnih žučnih vodova.

Jedna od anomalija je potpuni dvostruki žučni mjehur, što podrazumjeva dva zasebna organa, svaki s pripadajućim izvodnim kanalom žučnjaka. Javlja se u omjeru 1:4000 rođene djece. Češće su djelomične duplikacije s različitim stupnjem odvojenosti ili septiranosti mjehura sa zajedničkim cističnim žučnim vodom (6).

Anomalije položaja u odnosu na jetru mogu biti intrahepatični žučnjak, u cijelosti ukopan u jetreni parenhim, te tzv. žučnjak na mezenteriju, koji je u potpunosti odvojen od jetre i obložen peritoneumom, čija ga duplikatura poput mezenterija veže za donju površinu jetre (6).

Ageneza žučnjaka je vrlo rijetka te je do sada opisano oko 200 slučajeva. Prilikom operacije, ako se žučnjak ne vidi na donjoj plohi jetre, valja isključiti intrahepatični smještaj žučnjaka prije nego se proglasi ageneza žučnjaka (5).

Cistični žučni vod, ductus cysticus, se u 70 % slučajeva spaja s lateralnom stranom zajedničkoga jetrenog voda, ductus hepaticus communis, pod oštrim kutem, no njihov spoj može biti paralelan ili spiralan. Tako cistični kanal može teći paralelno sa zajedničkim jetrenim kanalom različitom udaljenosti prije pripojenja s desne strane no može i križati zajednički jetreni vod prije priključenja s lijeve strane. Ductus cysticus i ductus hepaticus communis mogu se, dakle, spojiti na svakom mjestu počevši od jetrenih vrata pa do dvanaesnika. Najčešće se oni spajaju na udaljenosti između 3 i 4 cm od jetrenih vrata. Kratak ductus cysticus (kraći od 2 cm) i dugi ductus cysticus (duži od 5 cm), mogu pri operativnom odstranjenju žučnjaka stvoriti teškoće koje bi u postoperativnom razdoblju dovele do komplikacija. Takve opasne varijante duljine susrećemo u gotovo četvrtine bolesnika (4).

Aberantna polazišta arterije žučnoga mjehura mogu biti od srednje jetrene arterije (12%), lijeve jetrene arterije (6.2%), gastroduodenalne arterije (2.6%), zajedničke jetrene arterije (2.2%), arterije hepatike proprije (0.6%), trunkusa celijakusa (0.4%) ili, u najrjeđim slučajevima, od arterije mezenterike superior ili gornje pankreatikoduodenalne arterije (5).

1.3. VAŽNOST ANATOMIJE U PATOFIZIOLOGIJI BOLESTI ŽUČNOG SUSTAVA (AKUTNOG KOLECISTITISA) I KIRURGIJI (KOLECISTEKTOMIJA)

Na lateralnoj strani vrata žučnjaka može se nalaziti ispušćenje poznato kao Hartmannova vreća, koja se izbočuje u inferoposteriornom smjeru prema dvanaesniku. Hartmannova vreća često je mjesto u kojemu se nalaze kamenci (5).

Kontrakcije žučnog mjehura mogu katkad izbaciti žučni kamenac iz žučnjaka u žučovod. U tom slučaju kamenac ide sa žuči do cističnog žučnog voda ili hepatopankreatične ampule i tamo zapne. Distalni dio hepatopankreatične ampule najuži je dio žučnog puta i tu konkrement najčešće zaglavi. To uzrokuje jaku bol u epigastričnom području (bilijarna kolika). Kada se žučnjak relaksira, promjena u tlakovima može ponovno vratiti kamenac u žučnjak; bol tada nestaje (3).

Ukoliko se kamenac nalazi u glavnom žučovodu, ductus choledochus, bol se može osjećati u gornjem desnom trbušnom kvadrantu. Kamenac sam po sebi ne uzrokuje bol, nego rastezanje stijenke žučnjaka zbog nakupljanja prekomjerne količine žuči (3).

Ako kamenac zastane u cističnom žučnom vodu, obično nastaje upala žučnjaka, akutni kolecistitis, a bol se prenosi u desno hipohondrično područje. Pri upali žučnjaka, mjesto na kojem se fundus projicira na prednju trbušnu stijenku osjetljivo je na dodir (4).

Dio tijela i vrata žučnjaka u dodiru je s duodenumom i poprečnim kolonom. Upala stijenke žučnjaka može biti uzrok stvaranja priraslica između žučnjaka i navedenih dijelova probavnog sustava, a u težim slučajevima i stvaranja kolecisto-enteričkih fistula (5). Tako, uslijed upale žučnjaka prouzročene kamencem, može nastati prodor kamenca u dvanaesnik. U probavi sustav dospjeli kamenac najčešće se uglavi u najužem dijelu tankog crijeva, završnom ileumu, te može uzrokovati prekid crijevne pasaže- ileus (4).

Kirurški pristup valja odabrati u skladu s konstitucijom i položajem žučnoga mjehura i žučnih vodova. Žučni vodovi najpristupačniji su dok se nalaze među listovima hepatoduodenalne sveze. Tu se oni nalaze u slobodnoj zoni koja se proteže između jetrenih vrata i gornjeg dijela dvanaesnika. To je i zona najčešćih kirurških zahvata na žučnim vodovima (4).

Unutar peritonealne ovojnice hepatoduodenalnog ligamenta, zajednički žučovod obično je položen anterolateralno u odnosu na arteriju hepaticu i portalnu venu, što olakšava kiruršku manipulaciju. Hepatoduodenalni ligament čini desnu granicu hepatogastričnoga ligamenta (omentum minus) i omeđuje s prednje strane epiploični Winslowljev otvor,

prirodnu komunikaciju burze omentalis i trbušne šupljine. Osim ulaza u burzu, taj otvor kirurgu olakšava manevar okruživanja i kompresije hepatoduodenalnog ligamenta- Pringleov manevar, odnosno struktura portalne trijade koje se u njemu nalaze (5).

Calotov trokut omeđen je zajedničkim jetrenim žučnim vodom (ductus hepaticus communis), izvodnim kanalom žučnjaka (ductus cysticus) i jetrom. Trokut je značajan u operaciji odstranjenja žučnjaka, jer se u njemu nalaze arterija cistika, desna jetrena arterija, i limfni čvor cističnog žučnog voda koji je često zahvaćen upalnim i neoplastičnim bolestima žučnjaka. Kroz taj čvor prolazi jedan od najvažnijih puteva limfne drenaže žučnoga mjehura (5).

Najveći broj pogrešaka kod operacija žučnjaka nastaje zbog nepoznavanja uobičajenih anatomskih varijacija žučnog sustava. Prije odstranjivanja žučnjaka kirurg mora prepoznati sva tri žučna voda; zajednički jetreni (ductus hepaticus communis), cistični (ductus cysticus) i zajednički žučovod (ductus choledochus), kao i cističnu arteriju i hepatične arterije (3).

Varijacije arterijske opskrbe jetre, žučnjaka i žučnih vodova od velike su važnosti za kirurške zahvate hepatobilijarnog područja, a najčešće je riječ o kolecistektomiji. Prilikom kolecistektomije, podvezuje se a. cystica. Stoga je nužno poznavanje i anatomske varijacije te arterije. Važno je utvrditi da je ono što se doima cističnom arterijom doista arterija za žučnjak, a ne varijacija koja opskrbljuje i jetru. Krvarenje tijekom kolecistektomije obično se može zaustaviti pritiskom hepatične arterije u hepatoduodenalnoj svezi (3).

Aksesorni jetreni žučovodi su česti, a poznavanje njihova toka također je kirurški važno. Ti mali, aksesorni žučni vodovi mogu drenirati žuč izravno iz jetre u žučnjak (kolecistohepatični Luschkini vodovi), kao i u ostale ekstrahepatalne vodove. Aberantni, jetreni žučni vodovi imaju praktično, kirurško značenje, jer njihova ozljeda tijekom operativnog zahvata može, zbog kasnijeg istjecanja žuči u trbušnu šupljinu, izazvati vrlo ozbiljne posljedice (3). Stoga, ako postoje, te vodove valja prilikom kolecistektomije prikazati i podvezati, kako bi se spriječilo postoperacijsko istjecanje žuči (leak) i stvaranje biloma (5).

Kako zajednički žučovod, ductus choledochus, nema jednu specifičnu krvnu žilu koja ga opskrbljuje, podložan je ishemijskoj ozljedi. Da bi se spriječio prekid arterijske opskrbe zajedničkog žučovoda i time smanjila opasnost od nastanka postoperacijske strikture ili istjecanja žuči, važno je tijekom operacije sačuvati rahlo vezivno tkivo koje oblaže ductus choledochus, jer sadrži krvne žile koje ga opskrbljuju (5).

1.4. FIZIOLOGIJA ŽUČI

1.4.1. Lučenje žuči

Lučenje žuči jedna je od brojnih jetrenih funkcija. Normalna količina izlučene žuči je između 600 i 1000 ml na dan (7).

Žuč ima dvije važne funkcije:

Prvo, ima važnu ulogu u probavi i apsorpciji masti, ne zato što sadrži enzime za razgradnju masti, nego zbog žučnih kiselina koje djeluju dvojako: 1) pomažu emulgiranju velikih čestica masti iz hrane u mnoge male čestice na čije površine mogu djelovati enzimi lipaze što se luče u gušteračnom soku i 2) pomažu apsorpciji završnih proizvoda probave masti kroz crijevnu sluznicu.

Drugo, žuč je put kojim se iz krvi izlučuje nekoliko važnih otpadnih tvari. To napose vrijedi za bilirubin, konačni proizvod razgradnje hemoglobina, i suvišak kolesterola (7).

Žuč koju stvaraju hepatociti sadrži žučne kiseline, kolesterol, lecitin, žučne boje i druge organske sastojke (8). Sve te sastojke sintetiziraju i luče hepatociti u malene žučne kanaliće koje leže među jetrenim stanicama (7). Žuč zatim otječe kanalićima prema interlobularnim pregradama, gdje se kanalići prazne u završne žučne vodove, a onda u sve veće izvodne kanale te, napokon, dospijeva u zajednički jetreni vod, ductus hepaticus communis, i glavni žučovod, ductus choledochus. Žuč se može prazniti neposredno u dvanaesnik ili kroz ductus cysticus skreće tijekom nekoliko minuta ili sati u žučni mjehur (7). Na putu kroz žučne kanaliće početnoj se žuči dodaje vodenasta otopina natrijevih i hidrogenkarbonatnih iona koju luče sekrecijske epitelne stanice što oblažu kanaliće i kanale, a može povećati ukupnu količinu žuči čak i 100%. To dodatno lučenje posebice je potaknuto sekretinom koji uzrokuje otpuštanje povećanih količina hidrogenkarbonatnih iona, koji zajedno s hidrogenkarbonatnim ionima u gušteračnim lučevinama, neutraliziraju kiselinu što iz želuca pristiže u dvanaesnik (7).

1.4.2. Koncentriranje i pohrana žuči u žučnom mjehuru

Između obroka pojačan je tonus Oddijeva sfinktera koji nadzire ušće glavnog žučovoda u dvanaesnik. Zbog toga glavnina žuči skreće u žučni mjehur (8). Žuč neprekidno luče jetrene stanice, no većina se žuči normalno pohranjuje u žučnom mjehuru dok ne zatreba u dvanaesniku (7). Između obroka jetra može izlučivati nekoliko puta veću količinu žuči (8).

Žučni je mjehur mali organ; maksimalni je volumen žučnog mjehura samo 30-60 ml. Ipak, u žučnom se mjehuru može pohraniti žuč koja se izlučila tijekom 12 sati (oko 450 ml), jer sluznica žučnog mjehura neprestano apsorbira vodu, natrij, kloride i većinu drugih elektrolita. Time se ugušćuju ostali sastojci žuči, uključujući žučne soli, kolesterol, lecitin i bilirubin 5 do 20 puta (7). Epitelne stanice žučnog mjehura apsorbiraju i Ca^{2+} te HCO_3^- pa tako sprječavaju odlaganje kalcijevih karbonata u žučnom mjehuru tijekom koncentriranja žuči (8).

1.4.3. Pražnjenje žučnog mjehura

Pražnjenje žučnog mjehura u dvanaesnik započinje nekoliko minuta nakon početka obroka (8). Kada se hrana počme probavljati u gornjem dijelu probavnog sustava, počme se prazniti žučni mjehur, posebice kad tridesetak minuta nakon obroka masna hrana dospije u dvanaesnik. Mehanizam pražnjenja ritmične su kontrakcije žučnog mjehura, no djelotvorno pražnjenje zahtijeva i istodobno otpuštanje Oddijeva sfinktera, koji čuva izlaz glavnog žučovoda u dvanaesnik (7). U tijeku cefalične i gastrične faze probave, kontrakcija žučnog mjehura i relaksacija sfinktera posredovane su kolinergičnim vlaknima vagalnih ogranaka. Stimulacija simpatičkih živaca koji pristupaju žučnom mjehuru i dvanaesniku inhibira pražnjenje žučnog mjehura (8). Žučni se mjehur najbrže prazni u tijeku crijevne faze probave (8). Najjači čimbenik koji izaziva kontrakcije žučnog mjehura jest hormon kolecistokinin (CCK). On uzrokuje i relaksaciju Oddijeva sfinktera. Podražaj za njegovo otpuštanje u krv iz sluznice dvanaesnika uglavnom je prisutnost produkata probave masti i esencijalnih aminokiselina u dvanaesniku (8). Kada u hrani nema masti, žučni se mjehur slabo prazni, ali kad su prisutne primjerene količine masti, cijeli se žučni mjehur normalno isprazni za jedan sat (7). Tvari koje oponašaju učinke kolecistokinina u smislu pojačanja kontrakcije žučnog mjehura nazivaju se kolecistagogima. Gastrin i kolecistokinin imaju slijed istih pet aminokiselina na C-terminalnome kraju. Međutim, gastrin nije ni približno toliko snažan kolecistagog kao kolecistokinin, ali gastrin možda ima ulogu u poticanju kontrakcija žučnog mjehura u tijeku cefalične i gastrične faze (8).

1.4.4. Enterohepatično kruženje žučnih kiselina

Otpriblike 94% žučnih soli reapsorbira se u krv tankog crijeva, približno polovica toga difuzijom kroz sluznicu početnih dijelova tankog crijeva, a ostatak aktivnim prijenosom kroz crijevnu sluznicu distalnog dijela ileuma (7). Aktivni prijenosni sustav ima veći afinitet za konjugiranje žučne kiseline (8). Bakterije u završnom dijelu ileuma i debelome crijevu

dekonjugiraju žučne kiseline i dehidroksiliraju ih u sekundarne žučne kiseline i tako smanjuju polarnost žučnih kiselina, što olakšava njihovu topljivost u lipidima i apsorpciju običnom difuzijom (8). Žučne se kiseline prenose iz crijeva portalnom krvlju uglavnom vezane uz bjelančevine plazme. U jetri hepatociti izdvajaju žučne kiseline iz portalne krvi i upijaju ih u svim oblicima, primarnim i sekundarnim, konjugiranim i nekonjugiranim. Zatim ponovo konjugiraju gotovo sve dekonjugirane te iznova hidroksiliraju neke od sekundarnih žučnih kiselina, da bi ih opet izlučili u žuč zajedno s novostvorenim žučnim kiselinama. U tijeku jednokratna prolaza kroz jetru portalna se krv gotovo očisti od žučnih kiselina (8). Oko 97% svih žučnih kiselina vraća se u žuč, tako da one u prosjeku naprave 17 krugova prije nego što se izluče fecesom (7). Dnevno se oko 0.5% žučnih kiselina ne uspije apsorbirati pa se izlučuje fecesom. To je 15-35% ukupne količine žučnih kiselina, što se normalno obnavlja sintezom novih žučnih kiselina u jetri (8).

1.5. POREMEĆAJI SASTAVA ŽUČI I NASTANAK ŽUČNIH KAMENACA

Usprkos tome što je bolest kolelitijaze česta, patogeneza kolelitijaze još nije u potpunosti razjašnjena te se i dalje intenzivno istražuje (5).

Žučni kamenci su posljedica toga što kolesterol i soli kalcija u potpunosti ne ostaju otopljene u žuči (5).

Žučne kamence dijelimo na dva osnovna tipa- kolesterolske i pigmentne. Rijetko se nalaze kamenci građeni od kalcijeva karbonata te fosfornih ili kalcijevih sapuna masnih kiselina dugih lanaca (9).

1.5.1. Patogeneza kolelitijaze

Patogenezu kolelitijaze dijelimo u četiri faze:

1. Kemijska faza

Fazu prezasićenja žuči kolesterolom nazivamo kemijskom fazom u nastanku kolesterolskih kamenaca. Ona je u početku obično intermitentna, a kasnije postaje kontinuirana tijekom 24 sata (9).

2. Fizikalna faza

Slijedeća je fizikalna faza, u kojoj nastaje nukleacija, taloženje i kristalizacija kolesterola u žuči. Homogena nukleacija rezultat je slučajnog okupljanja molekula kolesterola koje stvore jezgru za daljnju precipitaciju. Heterogena nukleacija je

taloženje kolesterola, npr. oko kalcijeva bilirubinata, stanica epitela, sluzi, bakterija ili parazita (9).

Važan stadij u precipitaciji žuči čini takozvani žučni mulj. To je mješavina kristala kolesterola i granula kalcijbilirubinata u matriksu od mucina koji luče stanice epitela žučnog mjehura. On se često nalazi kod bolesnika poslije dugotrajnoga gladovanja ili totalne parenteralne prehrane, što su i stanja koja pogoduju stvaranju žučnih kamenaca. U jezgri kolesterolskih kamenaca nalaze se makromolekularni kompleksi po sastavu isti kao žučni mulj, što je jedan od pokazatelja kako mulj u žučnjaku može biti osnova za nastanak žučnih kamenaca (5).

3. Faza rasta kamenaca

Nakon fizikalne, počinje faza rasta kamenaca, vrijeme potrebno da početni mikroliti narastu prije nego što budu izbačeni iz bilijarnog sustava. Naime, i žuč zdravih osoba kadšto sadržava kristale i mikrolite kolesterola, no kamenci ne nastaju zbog sporog rasta ili djelotvornog mehanizma pražnjenja. U razdoblju rasta nastaje agregacija množine malih kristala ili dodataka novih molekula prezasićenoj otopini. Važnu ulogu ima i sam žučni mjehur, jer bi smanjena kontraktilnost žučnjaka mogla biti ključna u rastu kamenaca. Smanjena kontraktilnost dovodi do staze u žučnjaku i stvaranja povoljnih uvjeta za proces nukleacije i rasta kamenaca (9). Zbog toga žučni kamenci često nastaju u kliničkim stanjima u kojima postoji staza žuči u žučnjaku (dugotrajno gladovanje i parenteralna prehrana, poslije vagotomije i dugotrajne terapije somatostatinom ili tumor koji luči somatostatin, jer je somatostatin moćan inhibitor pražnjenja žučnjaka) (5, 10).

4. Faza makroskopskih kamenaca

Nakon završene faze rasta nastaje faza makroskopskih kamenaca, a potom se u nekih bolesnika pojavljuju i klinički simptomi (9). Da bi žučni kamenci izazvali simptome, moraju narasti do određene veličine. Naime, samo sasvim mali konkrementi, do 0.5 cm, mogu spontano proći u duodenum (11). Veći konkrementi izazivaju mehaničku ozljedu stijenke žučnog mjehura ili opstrukciju žučnih puteva i mogu dovesti do bilijarnih kolika, akutnog kolecistitisa, tranzitorne žutice ili pankreatitisa (5).

1.5.2. Rizični faktori za nastanak žučnih kamenaca

Životna je dob najveći čimbenik rizika za nastanak žučnih kamenaca. Starija dob karakterizirana je povećanom bilijarnom sekrecijom kolesterola i smanjenom sintezom žučnih soli, kao i smanjenim molitetom žučnjaka (12).

Žene do 50. godine života mnogo češće imaju kamence od muškaraca, što upućuje na ulogu estrogena u povećanoj sekreciji kolesterola u žuč (12). Učestalost žučnih kamenaca veća je u žena svih dobnih skupina u odnosu na muškarce, a posebno je izražena u dobi od 30 do 40 godina. Razlog su gotovo sigurno trudnoće i spolni steroidni hormoni. Spolni hormoni uzrokuju različite promjene u bilijarnom sustavu, koje u konačnici rezultiraju hipersaturacijom žuči kolesterolom i usporenim molitetom žučnjaka, što potiče stvaranje kamenaca. Oralni kontraceptivi i nadomjesna terapija estrogenima također su udruženi s većom učestalošću žučnih kamenaca (10).

Genetički čimbenici također imaju bitnu ulogu, što dijelom potvrđuje i različita učestalost u raznim etničkim skupinama. Žučni kamenci javljaju se dvostruko češće unutar obitelji, osobito u žena (10).

Pretilost je jasno utvrđen čimbenik rizika za nastanak kolesterolskih žučnih kamenaca u mlađim životnim skupinama, više u žena. Debljina je povezana s bilijarnom hipersekrecijom kolesterola uz povećanu sintezu posredovanu povećanom aktivnošću enzima (HMG-CoA reduktaza). U trudnoći, povećana sekrecija estrogena povećava sekreciju kolesterola u žuč, a prisutna je i staza žučnjaka (12).

Naglo mršavljenje također predstavlja rizik za nastanak žučnih kamenaca, no mehanizam nije u potpunosti razjašnjen, kao ni način na koji i šećerna bolest povećava sklonost pojavi žučnih kamenaca. Bolest ili resekcija ileuma dovodi do prekida enterohepatične cirkulacije žučnih kiselina te do njihova gubitka, omogućavajući tako stvaranje litogene žuči (12). Ciroza je, također, značajan čimbenik rizika za nastanak žučnih kamenaca (10).

Lijekovi poput oralnih kontracepcijskih sredstava, antilipemika, oktreotida (sintetski oktapeptidni derivat prirodnog somatostatina) također spadaju u rizične čimbenike.

Epidemiološke su studije pokazale da povećana tjelesna aktivnost smanjuje rizik od nastanka žučnih kamenaca. Najčešće spominjani protektivni i, čini se, djelotvorni čimbenici u prevenciji nastanka žučnih kamenaca jesu vitamin C (dokazano samo u žena), crna kava, biljni proteini te monozasićene i polinezasićene masti u prehrani (10).

1.5.3. Prirodni tijek bolesti i klinički sindromi u bolesnika s kolelitijazom

Jednom kada žučni kamenci nastanu, u velikog broja bolesnika su asimptomatski ili pak mogu izazvati bolove opstrukcijom izvodnog kanala žučnjaka (5).

Većina žučnih kamenaca (60-80%) je asimptomatska u datom trenutku (13), a oko 75% bolesnika s kamencima u žučnom mjehuru ostaje trajno bez simptoma (12). Manje od 50% kamenaca izaziva simptome (9).

Slučajno (najčešće ultrazvukom) otkriveni asimptomatski žučni kamenci vrlo će vjerojatno takvi i ostati (10). Opasnost da će se u bolesnika s asimptomatskom kolelitijazom u godini koja slijedi pojaviti žučni napadaj ili kakva druga komplikacija kolelitijaze izražena u postocima iznosi 1-2% (5). Rezultati praćenja asimptomatskih bolesnika pokazuju da se tijekom dvadeset godina simptomi ne javljaju u dvije trećine njih. Što duže bolesnik ima kamence bez simptoma, veća je vjerojatnost da će tako i ostati (5).

Kamenci uzrokuju simptome kada migriraju i opstruiraju cistični žučni vod te glavni žučovod ili rijede kada erodiraju stijenu žučnjaka (10). Za manje žučne kamence je vjerojatnije da će izazvati simptome nego što će ih izazvati veći (13). U bolesnika sa simptomatskom kolelitijazom broj i jačina simptoma izazvanih tom bolešću raste. Stoga je vjerojatno da će 70% bolesnika s ponovljenim žučnim napadajima slijedeće godine imati iste probleme (5). Postoji opasnost da će se u dvije trećine bolesnika u kojih su prisutni simptomi (povremena bol u desnom gornjem kvadrantu trbuha) javiti neka od komplikacija kolelitijaze koje će zahtijevati daljnje liječenje. U oko 3% takvih do neke komplikacije dođe u roku od godine dana. Komplikacije koje su posljedica kolelitijaze su akutni kolecistitis, koledokolitijaza, s ili bez kolangitisa, pankreatitis, crijevna opstrukcija žučnim kamencima i čak karcinom žučnog mjehura (5).

Bolesnici sa šećernom bolesti imaju viši rizik od razvoja komplikacija, čak i s asimptomatskim kamencima (10).

1.6. KLINIČKA MANIFESTACIJA BOLESTI ŽUČNOG SUSTAVA

1.6.1. Akutni abdomen

Akutni abdomen je naziv za iznenadno stanje/ bolest u području trbuha čije je temeljno obilježje bol u truhu (5).

Pojava boli u truhu jedan je od najčešćih razloga uslijed kojeg se bolesnici obraćaju liječniku. U većine bolesnika pojava bolova u truhu je nespecifična i prolazna. Međutim, uzrok boli u truhu može biti bolest koja, ako se ne liječi, može postati smrtonosna za bolesnika. Iskusni kliničari znaju da jačina boli u truhu ne mora biti povezana s „ozbiljnim“ stanjem i da se svi bolesnici sa slikom akutnog abdomena ne moraju hitno podvrgnuti operaciji (5).

Akutni abdomen očituje se nizom kliničkih znakova, poduprtih laboratorijskim i radiološkim nalazima, na osnovu kojih je važno da se donese odluka mora li se bolesnik hitno operirati, primiti na odjel zbog resuscitacije i opservacije ili se može sigurno otpustiti kući uz eventualnu daljnju ambulantnu dijagnostičku obradu (5).

Brojna su stanja koja mogu izazvati kliničku sliku akutnog abdomena, među njima i bolesti jetre i žučnih puteva: žučne kolike, akutni kolecistitis, akutni kolangitis, apsces jetre, ruptura tumora/ciste jetre (5). Tegobe bolesnika zbog bolesti žučnog sustava su vrlo česte i obično su rezultat opstrukcije, infekcije ili oba ta čimbenika (5). Abdominalna bol je najčešći simptom, a žučni kamenci i upala žučnog mjehura najčešći uzroci boli u truhu koja je posljedica bolesti žučnog sustava (5).

1.6.2. Bilijarna kolika

Akutna opstrukcija žučnog mjehura ili glavnog žučovoda kamencem dovodi do napadaja koje, uobičajeno, nazivamo kolikama. Naziv nije u potpunosti točan, jer bol nije u pravom smislu grčevita karaktera (5).

Karakterističan napadaj bilijarne kolike uključuje 1-5 sati postojane, neprekidne boli, najčešće lokalizirane u epigastriju ili gornjem desnom kvadrantu abdomena (13). Bol je stalna, jaka, tupa ili probadajuća. Bol koja počinje naglo i traje nekoliko sati, često ostavlja osjećaj mukle boli tijekom 24 sata. Bolesnici su dobra općeg stanja (10) i imaju relativno normalne vitalne znakove (13). Laboratorijski su nalazi uglavnom uredni (10).

Bolesnici s bilijarnom kolikom su nemirni i kreću se s namjerom da nađu olakšavajući položaj koji ih oslobađa boli ili je ublažava (13). Početak boli se javlja poslije masnog obroka,

no može početi i spontano. Često se javlja noću te budi bolesnika iz sna (13). Za razliku od crijevnih grčeva koji se javljaju u valovima, a svaki val traje po nekoliko minuta, kod napadaja žuči bol je stalnija, postupno se pojačava, a može sijevati u leđa, interaskapularnu regiju ili u desno rame. Mnogi bolesnici opisuju osjećaj stezanja poput pojasa u gornjem dijelu trbuha, što je često povezano s pratećim simptomima poput mučnine i povraćanja, a može se javiti i pleuralna bol (5, 13).

Bol uzrokuju kontrakcije žučnog mjehura koji se bori protiv intraluminalne opstrukcije, najčešće žučnog kamena koji je uglavljen u vratu žučnog mjehura ili cističnog žučnog voda, s posljedičnim povišenjem intraluminalnog tlaka koji se ne smanjuje bilijarnim kontrakcijama. Do kontrakcija glatkih mišića opstruiranog žučnjaka dolazi zbog djelovanja kolecistokinina koji se otpušta poslije konzumacije masnog obroka. Bolni napadaj prestaje kada prestane obrokom izazvani podražaj za kontrakciju žučnog mjehura ili kada ta opstrukcija spontano prestane pomakom uglavljenog kamena (5).

Bol koja se javlja kod bilijarne kolike je visceralnog karaktera i često bolesnici navode da se bol pojačava, što se očituje većom učestalošću napadaja i pojačavanjem boli pri svakom slijedećem napadaju (5).

Bolesnici s bilijarnom kolikom trebaju biti liječeni strožim ograničenjima u prehrani i spazmoliticima (10).

Više od 50% bolesnika imat će nakon prve bilijarne kolike recidiv boli unutar godinu dana. Rizik od razvoja komplikacija u simptomatskih bolesnika s bilijarnim kolikama godišnje je 1-2% (13).

1.6.3. Razlike u manifestaciji bilijarne kolike i akutnog kolecistitisa

Postojanost i trajnost bilijarne opstrukcije vodi ka razvoju akutnog kolecistitisa i perzistentne boli u gornjem desnom kvadrantu abdomena (13). Ta bol je dijelom sličnog karaktera kao bol kod bilijarne kolike, a jedna je od bitnih razlika trajanje boli. Bol je kod akutnog kolecistitisa prolongirana i traje satima (često duže od 6 sati) ili danima (13).

Simptomi poput mučnine, povraćanja i povišene tjelesne temperature pridruženi su češće kliničkoj slici akutnog kolecistitisa nego bilijarne kolike. Bolesnici s akutnim kolecistitisom lošijeg su općeg stanja nego oni s bilijarnom kolikom. Najčešće leže mirno, jer bilo koji pokret može pogoršati prisutne znakove nadražaja peritoneuma (13). Transmuralna upala žučnjaka kod akutnog kolecistitisa izaziva nadražaj visceralnog i parijetalnog peritoneuma u okolini žučnog mjehura. Povećanje napetosti stijenke žučnjaka ili pritisak

nadražuju završetke živaca u području zahvaćenom upalom što je podloga za pozitivan Murphyev znak- nagli prekid udisaja prilikom palpacije pod desnim rebrenim lukom (5, 10).

Žučni napadaj je povremeni funkcijski poremećaj žučnog mjehura s kojim mnogi bolesnici mogu živjeti mjesecima, godinama. Stoga je kliničko značenje bilijarnih kolika utoliko drugačije od akutnog kolecistitisa, koji se manifestira jakom upalom s mogućnošću izazivanja ireverzibilnog oštećenja organa i koji zahtijeva drugačiji terapijski pristup (5).

1.7. AKUTNI KOLECISTITIS

1.7.1. DEFINICIJA I INCIDENCIJA AKUTNOG KOLECISTITISA

Akutni kolecistitis česta je komplikacija koja se javlja kod bolesnika s kolelitijazom. Pozivajući se na Comprehensive Survey of Living Conditions of the People on Health and Welfare, broj slučajeva akutnog kolecistitisa narastao je sa 3.9 miliona zabilježenih u 1979. godini na preko 10 miliona u 1993. godini (Public Welfare Index in Japan, 1993.) (14). Do danas nije objavljena veća epidemiološka studija, no može se procijeniti da približno 10% opće populacije ima žučne kamence (14, 15).

Prema tvrdnjama Friedmana (16), kod 1-2% bolesnika s asimptomatskim kamencima te 1-3% bolesnika s blagim simptomima, u praćenju tijekom godinu dana opisani su ozbiljniji simptomi ili komplikacije, kao što je razvoj akutnog kolecistitisa, kolangitisa, pankreatitisa i žutice. Rizik od komplikacija visok je tijekom prvih nekoliko godina od otkrivanja žučnih kamenaca te se postupno umanjuje (15, 16).

Studijama u koje su uključeni bolesnici s blagim ili nespecifičnim simptomima kolecistolitijaze, praćenim tijekom 5-7 godina, nađeno je da se kod 42% onih s početnim blagim simptomima javlja abdominalna bol, kod 15% bolesnika razvijaju se komplikacije uslijed prisutnog kamenca, kod 12% nastaje akutni kolecistitis, dok je 21.9% bolesnika bez simptoma tijekom vremenskog perioda praćena. Kod navedenih asimptomatskih bolesnika i onih s blagim simptomima kolecistolitijaze, akutni kolecistitis razvija se u 3.8-12%/ 5-10 godina. Prema podacima, kod 20-40% bolesnika s asimptomatskom kolelitijazom postoji rizik razvoja komplikacija (akutnog kolecistitisa) u 1-3% godišnje (15-18).

Akutni kolecistitis se najčešće povezuje s konkreimentima kao uzrokom, ali mnogi faktori, kao što su infekcije mikroorganizmima, protozoama i parazitima, ishemija, smetnje pokretljivosti, direktne kemijske ozljede, bolesti kolagena te alergijske reakcije su također involvirani kao mogući uzroci (15, 19).

U prosjeku u 10% bolesnika s abdominalnom boli, uzrok boli je akutni kolecistitis, rjeđe se javlja u bolesnika mlađe dobi (6,3%), a češće u bolesnika iznad 50te godine života (oko 20%) (20). Prema jednom epidemiološkom istraživanju u 600 bolesnika s kamencima u žučnom mjehuru, akutni kolecistitis se razvio u 23 bolesnika, tj. u 3,8% slučajeva (19).

1.7.2. UZROCI I PATOFIZIOLOGIJA AKUTNOG KOLECISTITISA

Najčešća podjela akutnih kolecistitisa je na kalkulozni i akalkulozni akutni kolecistitis.

1.7.2.1. Kalkulozni kolecistitis (ACC)

Kod većine bolesnika, žučni kamenci su uzrok nastanka akutnog kolecistitisa. Tako se akutni kolecistitis javlja u 90-95% slučajeva u bolesnika s kolelitijazom, a osnovni je uzrok upale opstrukcija vrata žučnog mjehura ili cističnog žučnog voda kamencem (10).

Opstrukcija rezultira povišenjem tlaka unutar žučnog mjehura. Dva su čimbenika koji određuju progresiju procesa prema akutnom kolecistitisu– položaj (stupanj) opstrukcije i trajanje iste (15). Perzistentna opstrukcija prolasku žuči kroz cistični žučni vod dovodi do mehaničke upale žučnog mjehura zbog povećanja intraluminalnog tlaka i distenzije stijenke te kemijske upale zbog oslobađanja iritansa lizolecitina, derivata lecitina, koji je normalan sastojak žuči. Stijenka žučnjaka postaje edematozna. Za nastavak upalnog procesa odgovorni su i prostaglandinski medijatori upalne reakcije (10). Kod težih slučajeva (5-10%) upalni proces vodi ka nastanku ishemije te nekroze stijenke žučnog mjehura (6).

1.7.2.2. Akalkulozni kolecistitis (AAC)

U 5-10% slučajeva akutnog kolecistitisa u odraslih uzrok nije kamenac i taj se oblik kolecistitisa klasificira kao akutni akalkulozni kolecistitis (AAC) (12). Pod dijagnozom akutnog akalkuloznog kolecistitisa kolecistektomiji se podvrgava 1-2% bolesnika s akutnim kolecistitisom (6).

Akutni akalkulozni kolecistitis rijetka je bolest koja može završiti i smrtnim ishodom, jer je riječ o akutnoj transmuralnoj upali žučnjaka. Stopa smrtnosti po nekim studijama iznosi i do 40% (5). Akutni akalkulozni kolecistitis (AAC) je stanje koje često ima fulminantan te opasniji tijek od akutnog kalkuloznog kolecistitisa (ACC) te češće progredira do gangrene, empijema ili perforacije žučnog mjehura (6).

U više od polovice slučajeva uzrok akalkuloznog kolecistitisa ostaje nepoznat (12), iako su staza žuči te ishemija žučnjaka najčešće implicirani kao uzročni faktori (6).

Patogeneza akalkuloznog kolecistitisa najčešće se povezuje s ishemijom stijenke žučnjaka (5) te se smatra kako je visceralna ishemija česta podloga za nastanak akutnog akalkuloznog kolecistitisa što razjašnjava i visoku učestalost razvoja gangrene žučnjaka (6).

Staza žuči je česta kod kritično bolesnih koji ne primaju hranu enteralnim putem te može voditi ka kolonizaciji žučnjaka bakterijama (6). Tako se akalkulozni kolecistitis često javlja u uvjetima zastoja žuči uzrokovanog naglom imobilizacijom i starvacijom kod opsežnih trauma i opekлина, kao i postoperativno kod velikih nebilijarnih kirurških zahvata, postpartalno nakon protrahiranih porođaja, kod ishemije uzrokovane spazmom perifernih krvnih žila u cirkulacijskim poremećajima, direktnim prijenosom infekcije s okolnih tkiva, u raznim sistemskim bolestima (sarkoidoza, sifilis, tuberkuloza, aktinomikoza), kod malignih oboljenja te kod produžene parenteralne alimentacije (12).

Od akutnog akalkuloznog kolecistitisa najčešće obolijevaju jako teški bolesnici, često oni sa sepsom, koji borave na odjelima intenzivnog liječenja. U takvih bolesnika brojni čimbenici doprinose hipoperfuziji žučnjaka i dovode do ireverzibilne ozljede stijenke žučnjaka (5).

Komplikacije, poput gangrene, empijema i perforacije, češće pogoršavaju tijekom akutnog akalkuloznog nego akutnog kalkuloznog kolecistitisa. Incidencija tih komplikacija je gotovo 75% (5).

Infestacija žučnih vodova i žučnog mjehura askarisom češći je uzrok akalkuloznog kolecistitisa u endemskim područjima Kine i jugoistočne Azije (21).

U djece je incidencija akalkuloznih kolecistitisa značajno veća nego u odraslih; 30-50% akutnih kolecistitisa u dječjoj dobi je akalkulozno, a najčešće su uzrokovani sistemskim bakterijskim, virusnim ili parazitarim upalama, akutnim hepatitisom i sistemskim autoimunim bolestima poput Kawasaki sindroma ili sistemskog lupus eritematosusa (22).

U bolesnika s AIDS-om, akutni kolecistitis spada među najčešće uzročne bolesti s kojim se kliničari suočavaju. U toj skupini bolesnika, akutni akalkulozni kolecistitis predstavlja karakteristično oboljenje žučnjaka koje se javlja u mlađoj dobnoj skupini te je karakterizirano s boli u desnom gornjem kvadrantu trbuha, evidentnim porastom nivoa alkalne fosfataze, blagim porastom serumskog bilirubina te popratnom infekcijom citomegalovirusom ili oocistama kriptosporidija (15, 23).

1.7.3. BAKTERIOLOGIJA

Žuč je u žučnom mjehuru i žučnim vodovima sterilna. U prisustvu konkremenata ili bilijarne opstrukcije, povećava se prevalencija bakterija u žuči (6).

Još uvijek postoje različite hipoteze o ishodištu bakterija kod bolesnika s infekcijom žučnog trakta. Većina dokaza upućuje na uzlazni put preko duodenuma, kao glavnog izvora bilijarnih bakterija. Bakterijska flora tankog crijeva slična je onoj detektiranoj u bilijarnom sustavu. Nadalje, kod većine bolesnika rezultati bakterioloških kultura žučnjaka i zajedničkoga žučnog voda gotovo su identični (6).

Najčešći uzročnici infekcije žuči u bilijarnom sustavu su *E. coli*, *Klebsiella* spp., *Clostridium* spp., *Staphylococcus* spp., *Enterococcus* i *Enterobacter* (12).

Gram–negativni aerobi najčešće su izolirani mikroorganizmi iz žuči bolesnika sa simptomatskim žučnim kamencima i akutnim kolecistitisom. *Escherichia coli* i *Klebsiella* species većinom su izolirane bakterije. Drugi česti izolati uključuju gram-pozitivne aerobe, *Enterococcus* te *Streptococcus viridans*. Anaerobi, kao što su *Bacteroides* species te *Clostridium*, kontinuirano imaju manju, ali signifikantnu ulogu među bilijarnim infekcijama. Prevalencija anaerobnih bakterija kod bolesnika s akutnim kolecistitisom iznosi 10-13%. *Candida* species sve se više raspoznaje kao signifikantan bilijarni patogen, osobito kod kritično bolesnih. Kod većine bolesnika sa simptomatskom kolelitijazom i akutnim kolecistitisom iz kulture žuči izolira se jedan mikroorganizam, dok je polimikrobna infekcija učestalija (32-37%) kod bolesnika s kolangitisom (6).

Prisutnost pozitivne kulture žuči pod utjecajem je nekoliko čimbenika, uključujući težinu i patogenezu žučnih bolesti, kao i dob bolesnika. Pozitivna kultura žuči signifikantno je učestalija kod starijih (> 60 godina) bolesnika sa simptomatskim žučnim kamencima nego kod mlađih bolesnika (45% naspram 16%). Razlog leži i u smanjenom motilitetu te klirensu žučnjaka kod starijih (6).

Prevalencija pozitivne kulture žuči žučnoga mjehura viša je kod bolesnika s akutnim kolecistitisom nego kod onih sa simptomatskim žučnim kamencima i kroničnim kolecistitisom (kod kojih je učestalost pozitivne kulture 11-30%) te se povećava nadalje s prisutnosti kamenaca u zajedničkom žučnom vodu (6). Prema studiji Csendes i sur. (24), 46% bolesnika s akutnim kolecistitisom imalo je pozitivnu kulturu žuči žučnoga mjehura. Kod težih slučajeva, mogući je razvoj generaliziranog septičnog stanja (6).

1.7.4. PODJELA AKUTNOG KOLECISTITISA PREMA PATOHIŠTOLOŠKOJ MORFOLOGIJI

- a) **Edematozni kolecistitis.** U prva 2-4 dana stijenka žučnog mjehura je intaktna s edematoznim subseroznim slojem uz nakupljanje intersticijske tekućine, dilatiranim kapilarama i limfnim putevima.
- b) **Nekrotizirajući kolecistitis.** Nastaje nakon 3-5 dana od početka upale. Osim edema postoje područja s krvarenjem i nekrozom unutar stijenke, ali koje ne zahvaćaju punu debljinu stijenke žučnog mjehura.
- c) **Gnojni (supurativni) kolecistitis.** Nastaje 7-10 dana od početka upale. Unutar stijenke vide se apscesi koji zahvaćaju čitavu debljinu stijenke. Također se vide apscesi u okolnom tkivu. U stijenci postoje zone nekroze, fibrozne proliferacije i nakupine leukocita (19).

1.7.5. SPECIFIČNE VRSTE AKUTNOG KOLECISTITISA

- a) **Ksantogranulomatozni kolecistitis** – rijetka je upalna bolest žučnog mjehura koju karakterizira zadebljanje stijenke žučnog mjehura u vidu žarišnih ili difuznih upalnih procesa.

Prevalencija ksantogranulomatoznog kolecistitisa među bolesnicima sa simptomatskom bolesti žučnog mjehura kreće se od 0.7%- u SAD-u do 10%- u Indiji i Japanu. Prosječna dob varira ovisno o studijama (od 44 do 63 godine). Češće se nalazi kod žena, osobito u sedmom i osmom desetljeću života (25).

Važnost ksantogranulomatoznog kolecistitisa je u činjenici što je riječ o benignom stanju, ali ga je teško slikovnim dijagnostičkim pretragama diferencijalno dijagnostički razlikovati od karcinoma žučnog mjehura, koji je povezan sa lošim ishodom (25).

Smatra se da je nastanak ksantogranulomatoznog kolecistitisa posljedica povišenog intraluminalnog tlaka žučnog mjehura uslijed prisutnog žučnog kamena i ruptуре okludiranog Rokitansky-Aschoff-ovog sinusa. Rokitansky-Aschoff sinusi su divertikuli stijenke žučnog mjehura. Patohistološki, riječ je o mukozi stijenke koja prolabira između mišićnog sloja, što uzrokuje istjecanje i utok žuči u stijenku žučnog

mjehura te stvaranje upale u intersticiju, pri čemu makrofagi fagocitiraju kolesterol iz žuči, formirajući tako ksantoma stanice (25). U stijenci su prisutne nakupine pjenušavih, lipidima prepunjenih makrofaga, limfociti, fibroblasti te područja nekroze i granuloma (26).

Ultrazvučno, zadebljanja stijenke, žarišna ili difuzna, vidljiva su kao intramuralne hipoehogene kvržice ili prsteni. Ukoliko je upalni proces infiltrirao nalegli parenhim jetre, može doći do gubitka masnog tkiva sa žarišnim, oslabljenim prikazom jetrenog tkiva.

Makroskopski, nalazi se slabo definirana, čvorasta, žuta masa koja infiltrira stijenkiju žučnog mjehura, stvarajući zadebljanja, a proces može infiltrirati i u okolno tkivo, jetru, duodenum i kolon (26).

- b) **Torzija žučnog mjehura**- uzrokuju je nasljedna, stečena te različita fizikalna stanja. Nasljedno stanje koje može izazvati torziju je takozvani „plutajući“ žučni mjehur, koji je veoma pokretljiv, u potpunosti odvojen od jetre i obložen peritoneumom, čija ga duplikatura, poput mezenterija, veže za donju površinu jetre.

Stečena stanja koja mogu izazvati torziju uključuju staračku grbu na kralježnici, skoliozu te gubitak tjelesne mase.

Fizikalni faktori koji mogu uzrokovati torziju žučnog mjehura odnose se na iznenadnu promjenu intraperitonealnog tlaka, naglu promjenu položaja tijela u prostoru, njihovju slične pokrete u antefleksiji tijela, hiperperistaltiku organa u blizini žučnog mjehura, defekaciju te nadutost (15).

- c) **Emfizematozni kolecistitis**- akutna je infekcija žučnog mjehura bakterijama koje proizvode plin. Najčešće izolirane bakterije su *Clostridium welchii* i *Clostridium perfringens*, aerobi *Escherichia coli* te *Klebsiella species*. Manje česti su enterococci i anaerobni streptococci. Smatra se da je intramuralni plin uočen kod bolesnika s emfizematoznim kolecistitisom rezultat bakterija koje proizvode plin, no ostaje nejasno jesu li one primarni uzrok ili sekundarno invadiraju.

To je podmukao i brzo napredujući oblik akutnog kolecistitisa koji se razvija rijetko, u 1% svih slučajeva akutnog kolecistitisa (27). U usporedbi s tipičnim akutnim kolecistitisom, emfizematozni kolecistitis je povezan s učestalijim nastankom teških komplikacija kao što su gangrena i perforacija žučnog mjehura te posljedično ima visoku stopu smrtnosti (15-15%). Starije osobe, posebno one koje boluju od šećerne bolesti, osobito su podložne razvoju emfizematoznog kolecistitisa (27, 28).

d) **Mirizziev sindrom**- rijedak je fenomen u kojem dolazi do ekstrinzičke opstrukcije zajedničkoga žučnog voda pritiskom kamencem unutar cističnog žučnog voda ili Hartmannove vreće. Sindrom je rijedak i javlja se u manje od 0.1% bolesnika. Iako se češće javlja u starijih osoba, može se razviti u svakoga bolesnika s kolelitijazom (5). Većinom se očituje napadajima boli, vrućice i žutice (12). Čini se da specifični anatomski odnos u vidu dugačkog paralelnog toka zajedničkog jetrenog žučovoda i cističnog žučnog voda, prije nego se spoje u glavni, zajednički žučovod, pogoduje nastanku ovog sindroma (5).

Opisana su dva tipa Mirizzijevog sindroma:

U tipu I veliki kamenac, zaglavljjen unutar cističnog žučnog voda ili Hartmannove vreće, pritišće zajednički jetreni žučovod.

U tipu II kamenac prodire u zajednički jetreni žučovod stvarajući fistulu između žučnjaka i zajedničkog jetrenog žučovoda ili glavnog žučovoda.

Liječenje tipa I je kolecistektomija. A kod tipa II primjenjuje se parcijalna kolecistektomija i biliodigestivna anastomoza (5).

1.7.6. RIZIČNI ČIMBENICI ZA RAZVOJ AKUTNOG KOLECISTITISA

1.7.6.1. Akutni kolecistitis i četiri /pet „F“

„4F“ (engl. forties, female, fat, fair) i „5F“ („4F“ plus engl. fecound or fertile) ukazuju na povezanost s litogenezom i posljedični razvoj akutnog kolecistitisa (15).

Prema tvrdnjama višegodišnjih studija koje su ispitivale rizične faktore kolelitijaze i razvoja akutnog kolecistitisa kod osoba svih dobnih skupina, rizik od razvoja kolelitijaze najveći je bio u dobnj skupini od 55 do 62 godine starosti, dok je incidencija kod žena bila višestruko veća u odnosu na muškarce u svim dobnim skupinama i povećavala se s godinama (15, 16).

Omjer kolelitijaze i kolecistitisa kod gojaznih žena s BMI (težina u kg/visina u m²) 34 i muškaraca s BMI 38, u dobnj skupini 37-60 godina starosti, signifikantno je viši nego kod onih s normalnim BMI. Kolelitijaza se kod adipoznih javlja u 5.8% za razliku od 1.5% u drugoj skupini, dok je incidencija kolecistitisa 3.4% naspram 0.8% (15, 29).

Rizik od akutnog kolecistitisa i moguće kolecistektomije kod žena srednje dobi povećava se s učestalosti poroda i smanjuje proporcionalno s vremenom laktacije (15, 30). Kod kolecistitisa u trudnoći, kolelitijaza je uzrok u više od 90% slučajeva te je, uz apendicitis, najčešća kirurška bolest trudnica. Kamenci su uočeni rutinskim ultrazvučnim pregledom kod 3.5% trudnica (15, 31).

1.7.6.2. Lijekovi kao čimbenici rizika

Prema tvrdnjama Michielsen i sur., lijekovi koji potiču stvaranje žučnih kamenaca indirektno su povezani s rizikom od razvoja akutnog kolecistitisa (15, 32).

Nadomjesna hormonska terapija povećava rizik od razvoja akutnog kolecistitisa i moguće kolecistektomije. Relativan rizik za početak kolecistitisa uslijed hormonske nadomjesne terapije dvostruko je veći (15, 33).

Postoje i izvješća koja sugeriraju kako su tiazidi involvirani u povećan rizik od kolecistektomije uslijed akutnog kolecistitisa (15, 34, 35), ali i ona koja nisu pokazala povezanost (15, 36).

Za ceftriakson je navedeno kako potiče taloženje kalcijevih soli u žuči (15, 32). Za transkateteralnu kemoterapiju kroz jetrenu arteriju pokazalo se da potencijalno inducira kemijski izazvan kolecistitis uslijed direktne toksičnosti (15, 32, 37).

Statini, lijekovi za hiperlipidemiju, mogu smanjiti rizik od kolecistektomije, zahvata potrebnog za liječenje bolesti žučnjaka- akutnog kolecistitisa uslijed kolecistolitijaze (15, 38, 39).

1.7.7. KLINIČKA SLIKA AKUTNOG KOLECISTITISA

Klinički se akutni kolecistitis očituje s boli nalik onoj kod žučnih napadaja, no dok tipični žučni napadaj prolazi za nekoliko sati, bol se kod akutnog kolecistitisa pojačava i traje danima (5). Stoga, bilijarna kolika, nastala uslijed opstrukcije cističnog kanala kamencem, može biti tek početna manifestacija akutnog kolecistitisa (6).

Kod akutnog kolecistitisa, bol je u početku visceralnog karaktera i nejasne lokalizacije (difuzna bol), no kako se upala razvija, dolazi do podražaja parijetalnog peritoneuma. Tada bol više nije difuzna nego se osjeća u desnom gornjem kvadrantu trbuha (5). Prolongirana i jaka bol može se širiti i u desnu ruku, rame te leđa (10). Bolesnik je prostriran, tahikardan, s izrazitom osjetljivošću na palpaciju trbuha. Žali se na mučninu i gubitak teka, često i povraća (10). Mučnina i povraćanje pojavljuju se, u pravilu, nakon pojave boli. Temperatura može biti umjereno povišena (12). Vrućica, kao simptom, često izostaje kod starijih bolesnika (13).

Bolesnici s akutnim kolecistitisom lošeg su općeg stanja. Najčešće leže mirno, jer bilo kakav pokret može pogoršati bol izazvanu nadražajem peritoneuma (13). Kod starijih bolesnika i onih koji boluju od dijabetesa, akutni kolecistitis ne mora imati tipičnu kliničku sliku, već može biti prekriven drugim simptomima, poput vrućice, sepse i promjene psihičkog stanja (13).

Znakovi i simptomi akutnog akalkuloznog kolecistitisa gotovo su isti kao kod akutnog kalkuloznog kolecistitisa; bol u desnom gornjem kvadrantu trbuha, palpabilna osjetljivost, povišena tjelesna temperatura te leukocitoza. Međutim, kod kritično bolesnih ti su simptomi često prekriveni drugim kliničkim stanjima (6).

1.7.8. KOMPLIKACIJE AKUTNOG KOLECISTITISA

- a) **Empijem** žučnog mjehura je intraluminalni apsces žučnoga mjehura. Karakteriziran je jakim boli u desnom gornjem kvadrantu abdomena, visokom temperaturom i leukocitozom uz izrazitu prostraciju (12).
- b) **Hidrops** žučnog mjehura nastaje u uvjetima produžene opstrukcije duktusa cistikusa, obično velikim solitarnim kalkulusom. Dugotrajno impaktirani kamenac u cističnom vodu može uzrokovati distenziju žučnjaka. Neulazak žuči i resorpcija bilirubina iz lumena žučnjaka razlog je zašto je tekućina u žučnjaku bezbojna. Tako je žučnjak ispunjen sluzi (tzv. bijela žuč) ili bistrim transudatom. Može biti asimptomatičan pa se pri pregledu nalazi palpabilna bezbolna masa pod desnim rebrenim lukom ili, pak, izazivati bol pod desnim rebrenim lukom (12).
- c) **Gangrena** žučnog mjehura posljedica je ishemije stijenke i nekroze tkiva. Javlja se u jako distendiranom žučnog mjehura uz vaskulitis, empijem, šećernu bolest te nakon torzije žučnog mjehura (12). Gangrena žučnjaka javlja se i u do 20% bolesnika, a posljedična perforacija u 2%. Perforacija je najčešće lokalizirana, s razvojem perikolecističnog apscesa, dok je generalizirani peritonitis rijetkost. Gangrenozni je kolecistitis češći kod dijabetičara, starijih osoba i neliječenih bolesnika (10).
- d) **Perforacija** žučnog mjehura kao posljedica akutnog kolecistitisa nastaje najčešće kao rezultat ishemije i nekroze stijenke žučnoga mjehura, pa se najčešće događa u bolesnika s empijemom i akutnom nekrotizirajućom upalom (15). Perforacija žučnjaka zbiva se i u do 10% slučajeva akutnog kolecistitisa (6). Perforacija žučnog mjehura može biti lokalizirana i slobodna. Lokalizirana perforacija ograničena je omentumom ili adhezijama od ranijih upala. Bakterijska infekcija dovodi do stvaranja apscesa ili fistulizacije u okolne organe. Slobodna perforacija je rjeđa, ali praćena smrtnošću od 30 %. Klinički je karakterizirana naglom boli, ali prolaznog karaktera s popuštanjem zbog dekompresije distendiranog žučnog mjehura. Vrlo brzo uslijede znakovi generaliziranog peritonitisa (12).
- e) **Perikolecistični apsces** patološko je stanje u kojem je perforacija žučnog mjehura prekrivena okolnim tkivom uz formiranje apscesa uokolo žučnog mjehura (15).
- f) **Fistule** nastaju kao posljedica širenja upale u okolna tkiva i organe (12). Ako upalni proces u žučnjaku dugo traje i razvija se, tada može stvoriti fistuloznu komunikaciju

sa susjednim probavnim organima (5). Najčešća je fistula žučnog mjehura s duodenumom, a rjeđe s hepatalnom fleksurom kolona, želucem, jejunumom i prednjom trbušnom stijenkom (12).

Stvaranje kolecistoenterične fistule rijetka je komplikacija kod bolesnika s kolecistijazom; nalazi se u manje od 0.1% slučajeva, dok se u uvjetima kronične upale žučnog mjehura klinički asimptomatske biliodigestivne fistule nađu kod 5% bolesnika pri kolecistektomiji (12).

Kolecistokutana fistula je danas rijetka komplikacija kolecistitisa. Prvi opisani slučaj ovog stanja datira iz 1670. godine, a opisao ga je Thilesus. Međutim, u to vrijeme fistule su bile uobičajene komplikacije neliječenog i kroničnog kolecistitisa (40, 41). Prema tvrdnjama studija, izviješteno je o ukupno 226 slučajeva ovog stanja, no manje od 25 u posljednjih 50 godina. Smanjena incidencija u današnje vrijeme pripisuje se bržem dijagnosticiranju i liječenju kolecistitisa (41, 42).

- g) **Ileus** u akutnom kolecistitisu nastaje zbog migracije konkrementa kroz kolecistoenteričnu fistulu u intestinalni lumen, najčešće u duodenum. Kamenci zbog kojih nastaje ta vrsta ileusa velikog su promjera, često većeg od dva do tri centimetra. Prolaskom kroz crijevo, kamenac intermitentno opstruira lumen. Može dospjeti do rektuma, no puno se češće zaustavlja u najužem dijelu tankog crijeva, terminalnom ileumu. Tako do impakcije obično dolazi na ileocekalnoj valvuli (12).
- h) **Bilijarni peritonitis** se javlja ukoliko dođe do perforacije žučnjaka sa izlivanjem žuči u peritonealnu šupljinu (15).

1.7.9. DIFERENCIJALNA DIJAGNOZA AKUTNOG KOLECISTITISA

U obzir dolaze ulkusna bolest, refluksni ezofagitis, pankreatitis, pektoralna angina i infarkt miokarda, intestinalna opstrukcija, apendicitis, lezije desnoga kolona, pleurodinija, plućna embolija, pijelonefritis, bubrežne kolike, herpes zoster, radikulitis te gonokokni perihepatitis (Curtis-Fitz-Hughov sindrom) (12).

1.7.10. TOKIJSKE SMJERNICE (TOKYO GUIDELINES- TG13)

Iako je akutni kolecistitis bolest koja je poznata stoljećima, tek je nedavno stvoren međunarodni konsenzus gastroenterologa i abdominalnih kirurga oko načina dijagnostike i liječenja akutnog kolangitisa i kolecistitisa. Journal of Hepato-Biliary-Pancreatic Surgery je 2007. godine prvi put objavio smjernice u obliku Tokyo Guidelines for the management of acute cholangitis and cholecystitis; TG07 (19, 43). Temeljni cilj TG07 je bio omogućiti svim bolesnicima isti pristup dijagnostici i liječenju, bez obzira gdje su hospitalizirani. Tijekom nekoliko godina pojavila se potreba za revidiranjem i dopunom smjernica. U Tokijskim smjernicama objavljenim 2013. godine (TG13) (15, 44-46) su postavljeni novi dijagnostički kriteriji, kriteriji procjene težine kliničkog stanja akutnog kolangitisa i akutnog kolecistitisa s preporukama vođenja dijagrama tijekom bolesti, te preporuke o načinu liječenja akutnog kolecistitisa ovisno u stupnju težine bolesti (45). Prema tim smjernicama navodimo dijagnostičku obradu i preporuke liječenja bolesnika s akutnim kolecistitisom.

1.7.11. OBRADA BOLESNIKA SA SUMNJOM NA AKUTNI KOLECISTITIS

Prema TG13 kriterijima (46) klinička slika i laboratorijski nalazi mogu sugerirati na akutni kolecistitis, ali definitivna dijagnoza se postavlja tehnikama oslikavanja.

1.7.11.1. Klinički suspektan akutni kolecistitis

Klinička slika i laboratorijski nalazi u akutnom kolecistitisu većinom su vezani uz upalu: bol i osjetljivost gornjeg desnog kvadranta trbuha zbog upalnog nadražaja peritoneuma, povišena tjelesna temperatura te povišeni upalni laboratorijski parametri: leukocitoza i povišeni C reaktivni protein.

Najtipičniji klinički znak za akutni kolecistitis je abdominalna bol. U 72-93% bolesnika s akutnim kolecistitisom javlja se prolongirana bol u desnom hipohondriju i epigastriju (46). Na temelju anamnestičkih podataka o načinu početka, karakteru i mjestu pojave boli, moguće je postaviti sumnju na ovo patološko stanje (5). Reflektirajuća ili iradirajuća bol se od bolesnog organa može prenijeti daleko od mjesta bolesti. Tako se bol kod akutnog kolecistitisa može reflektirati u desno rame i lopaticu (5). Potrebno je zapamtiti da bolesnici tipične opise bolova daju u 2/3 slučajeva. Razlika u opisu bolova, njihovu

početku i podnošenju boli proizlazi iz individualnog praga podnošenja boli i razlike u širenju bolesti u pojedinom organizmu (5).

Kod bolesnika s akutnim kolecistitisom, mučnina i povraćanje su česti, a pojavljuju se, u pravilu, nakon pojave boli (12). Bolesnik, uz napinjanje, povraća želučani i duodenalni sadržaj. Količinu povraćenog sadržaja valja što točnije ustanoviti zbog započinjanja s intravenskom nadoknadom vode i elektrolita (5).

Tjelesna temperatura kod bolesnika s akutnim kolecistitisom umjereno je povišena (12). U retrospektivnoj studiji, samo 32% bolesnika s akutnim kolecistitisom imalo je vrućicu (13). Stoga, udio bolesnika koji su febrilni nije velik, a samo kod 30% njih tjelesna temperatura prelazi 38°C (46). Povišena tjelesna temperatura javlja se zbog bakterija u opstruiranom žučnjaku i žučnim putevima. Staza žuči pogoduje proliferaciji bakterija, koje mogu, kao i njihovi endotoksini, učiti u sistemsku cirkulaciju izazivajući različite simptome, od skokovitih promjena temperature do septičkog šoka (5).

1.7.11.2. Klinički pregled u akutnom kolecistitisu

Kod svih bolesnika koji se žale na jaku protražiranu abdominalnu bol, izvodi se kompletan fizikalni pregled, uključujući rektalni te kod žena i ginekološki pregled (13).

U bolesnika s akutnim abdomenom (suspektim akutnim kolecistitisom) veću vrijednost za postavljanje dijagnoze i donošenje odluke o načinu liječenja imaju anamneza i klinički pregled od laboratorijskih pretraga. Klinički pregled uključuje inspekciju, perkusiju, auskultaciju i palpaciju. Osim toga, važno je procijeniti opće stanje bolesnika (postojanje hipovolemičkog šoka, dehidraciju, pomućenost sensorija ili poremećaja stanja svijesti) (5).

Znakovi podražaja peritoneuma koji mogu ukazivati na akutni kolecistitis

- a) **Murphyev znak**- pri dubokoj palpaciji ispod desnog rebrenog luka pacijent zbog jakog bola suspreže disanje. Murphyev znak pokazuje visoku specifičnost, iako je osjetljivost nešto niža. Objavljen je podatak o osjetljivosti od 50-65% i visokoj specifičnosti od 79-96% (46, 47). Singer i sur. pak navode kako pozitivan Murphyev znak ima izrazito visoku osjetljivost (97%) te pretkazuje kolecistitis u visokom postotku (pozitivna prediktivna vrijednost- 93%) (13, 48). Kod starijih, osjetljivost Murphyeva znaka može biti niža (13). Nepouzdana je sigurna dijagnoza kolecistitisa uspostavljati na osnovu prisutog Murphyeva znaka, kao što i izostanak Murphyeva znaka ne znači nužno nepostojanje kolecistitisa (46).

- b) **Znak kašlja**- prilikom kašlja bolesnik osjeća bolnost na mjestu patološkog procesa; Znak kašlja je često pozitivan kod bolesnika s akutnim kolecistitisom (5).
- c) **Mišićni defans**- je naziv za napetu i krutu spastičnu mišićnu stijenk. To je refleksnim lukom uzrokovana nevoljna kontrakcija mišića trbuha uslijed nadraženosti parijetalnog peritoneuma. Mišićni defans može biti lokaliziran, kao znak lokalnog peritonitisa, ili difuzan, kao znak difuznog peritonitisa (5).
- d) **Sharonov znak**- je hiperestezija kože nad mjestom peritonealnog nadražaja. Hiperestezija kože kod bolesnika s akutnim kolecistitisom nalazi se u desnom gornjem kvadrantu trbuha, a ponekad nad desnim ramenom ili lopaticom (5).

1.7.11.3. Laboratorijska obrada pri sumnji na akutni kolecistitis

U dijagnostici bolesnika s akutnom boli u abdomenu potrebno je napraviti temeljne laboratorijske pretrage, ciljane prema sumnji na određenu dijagnozu.

Uobičajeno je odrediti broj leukocita (L), diferencijalnu krvnu sliku (DKS), broj eritrocita (E), hemoglobin (Hb), hematokrit (Htc), glukozu u krvi (GUK), elektrolite (K, Na, Cl), ureju, pregled mokraće, amilaze u krvi i mokraći, bilirubin, jetrene testove, srčane enzime, ukupne bjelančevine, acido-bazni status i analizu plinova u krvi (5).

Ne postoje specifični laboratorijski testovi za potvrdu dijagnoze akutnog kolecistitisa. Stoga je dijagnozu na akutni kolecistitis moguće usmjeriti ukoliko su u nalazu prisutni opći pokazatelji upale: porast broja leukocita, povišen CRP (više od 3mg/dl), kao i porast serumskih enzima hepato-bilijarno-pankreatičnog sustava i bilirubina (46).

Kada laboratorijski nalaz CRP-a prelazi 3 mg/dl te se ultrazvučnim prikazom ukažu znakovi karakteristični za akutni kolecistitis, dijagnoza akutnog kolecistitisa može biti potvrđena sa 97%-tnom osjetljivosti, specifičnosti od 76% te 95% pozitivne prediktivne vrijednosti (46, 49).

Visok porast bilirubina i alkalne fosfataze nije uobičajen kod akutnog kolecistitisa, jer je bilijarna opstrukcija ograničena samo na žučnjak (10). Blago povišenje bilirubina i alkalne fosfataze nalazimo u trećine bolesnika s akutnim kolecistitisom, a rezultat su edema žučnih vodova i blage upale portalnih prostora jetre (12).

Normalna koncentracija bilirubina u serumu kreće se od 5 $\mu\text{mol/l}$ do 20 $\mu\text{mol/l}$ (0.3-1.3mg/dl). Kada su vrijednosti bilirubina u serumu veće od 35 $\mu\text{mol/l}$, bjeloočnice vidljivo požute, dok koža požuti kod koncentracije veće od 60 $\mu\text{mol/l}$. Žutica je neuobičajena u ranom

stadiju akutnog kolecistitisa i može biti prisutna u manje od 20% bolesnika (13).

Koncentracija serumskih transaminaza također može biti malo povišena. Do toga može doći zbog direktnog oštećenja parenhima jetre uz upalom zahvaćen žučni mjehur ili zbog oštećenja membrane hepatocita uzrokovane bakterijama u žuči (5).

1.7.11.4. Radiološke metode dijagnostike pri akutnom kolecistitisu

U modernoj radiološkoj dijagnostici, uz konvencionalne rendgenske native i kontrastne metode pregleda pojedinih organa ili organskih sustava, danas se široko primjenjuju i novije tehnike oslikavanja („imaging“ tehnike): digitalna radiografija i digitalna obrada dijaskopske snimke, ultrazvuk, doplerska ultrazvučna dijagnostika krvnih žila, kompjutorizirana tomografija i magnetska rezonancija (11).

1.7.11.4.1. Nativna rendgenska snimka trbuha u uspravnom položaju

Rijetko se može vidjeti aerobilija (zrak unutar bilijarnog stabla) koja upućuje na emfizematozni kolecistitis ili postojanje komplikacija u vidu kolecistoenteričke fistule, kada nalazimo zrak u vodovima zbog fistulizacije u probavnu cijev, a vrlo brzo i s velikom točnošću metode može se vizualizirati i ileus uzrokovan konkrementom ili slobodna perforacija (5).

Konkrement koji je stvorio biliodigestivnu fistulu može uzrokovati opstrukciju crijeva pa su na nativnoj snimci abdomena u bolesnika u stojećem položaju vidljivi znakovi ileusa, a ponekad i sam konkrement ako sadržava dovoljno kalcija (11). Vrijednost ove pretrage i jest u tome što se njome mogu isključiti druge dijagnoze, poput perforacije šupljeg organa ili ileus druge etiologije (5). Zrak u bilijarnom stablu uobičajen je nalaz u bolesnika kod kojih je operacijom načinjena jedna od biliodigestivnih anastomoza (5).

1.7.11.4.2. Ultrazvuk (UZV)

Ultrazvučni pregled prva je pretraga za analizu hepatobilijarnog sustava. Za bolesnika je jednostavna i bezbolna te nema komplikacija kao ni kontraindikacija (11). Prednost ultrazvuka je u tome što daje dobar uvid u izgled stijenke žučnog mjehura, njegov sadržaj, kao i okolna tkiva. Kod urednog nalaza, žučni mjehur ispunjen je anehogenom žuči i tanke je stijenke. Debljina je stijenke nekontraheiranog žučnog mjehura 2-4 mm (11). (Slika 2-A)

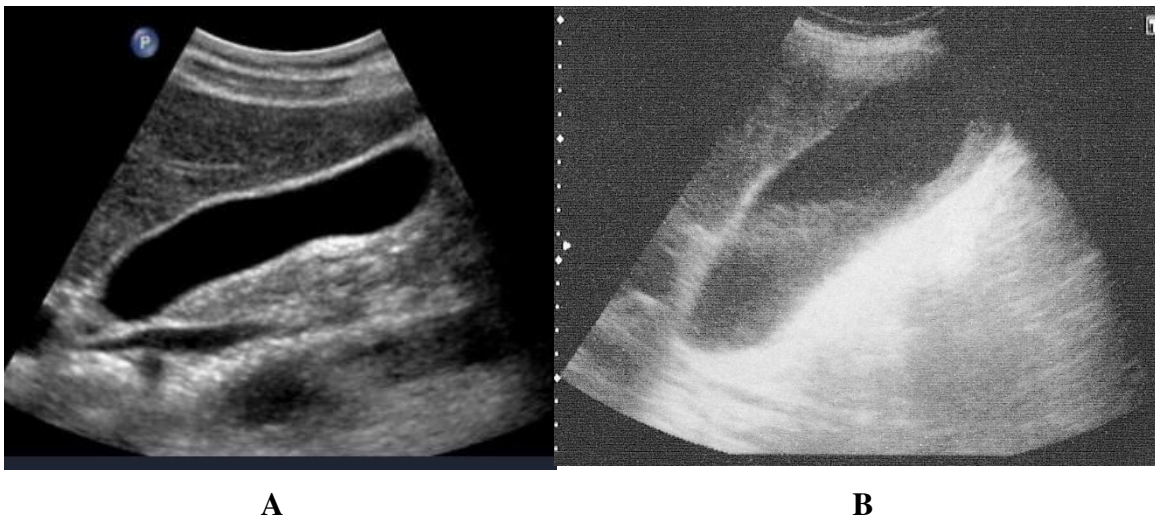
Ultrazvuk (UZV) je vrlo pouzdan u dijagnostici akutnog kolecistitisa (10) te bi trebao biti razmotren kao inicijalna dijagnostička slikovna metoda kod svih slučajeva gdje je prisutna

sumnja na akutni kolecistitis (46). Za postavljanje dijagnoze akutnog kolecistitisa, adekvatan ultrazvučni pregled u pravilu je dovoljan (10).

Dijagnoza akutnog kolecistitisa se potvrđuje ultrazvukom na kojem se otkrivaju znakovi gotovo patognomonični za akutni kolecistitis; distendiran žučni mjehur ispunjen gustim sadržajem, zadebljanje i moguće raslojavanje stijenke te perikolecistična tekućina (5). (Slika 2-B) Ostali ultrazvučni nalazi mogu uključivati konkremete, debris eho te prikaz plina (46).

Ultrazvučno se dijagnoza akutnog kolecistitisa uspostavlja ukoliko su prisutni znakovi poput zadebljanja stijenke žučnog mjehura na 5 mm ili više, perikolecistična tekućina ili direktna osjetljivosti pri pritisku žučnog mjehura sondom (UZV Murphyev znak) (46).

Akutni kolecistitis- kalkulozni, obilježava veliki žučni mjehur edematozne stijenke debljine 5-10 mm. U 90% slučajeva postoji opstrukcija cističnog žučnog voda konkrementom. Ako se ne nalazi konkrement, riječ je o akalkuloznom kolecistitisu.



Slika 2. **A)** UZV prikaz zdravog žučnog mjehura: hipodenzni sadržaj unutar lumena, s pravilnom stijenkom debljine do 4mm. **B)** Karakteristični UZV znakovi akutnog kolecistitisa: povećan volumen žučnog mjehura i zadebljala stijenka. Konkremeti unutar žučnjaka s gušćim tekućim sadržajem koji sugerira na razvoj empijema.

Pri pregledu se može naći perikolecistični edem i kolekcija tekućeg sadržaja u okolnom tkivu, ali su ove promjene još bolje uočljive CT pregledom (11). Ultrazvukom je moguće prikazati i hidrops žučnog mjehura (10). Kod empijema, sadržaj žučnjaka postaje gust, ehogen pri ultrazvučnom pregledu, te može voditi ka nastanku akutnog gangrenoznog kolecistitisa, koji je karakteriziran, uz opisano, i perikolecističnim upalnim infiltratima te fokalnom upalom jetre (11).

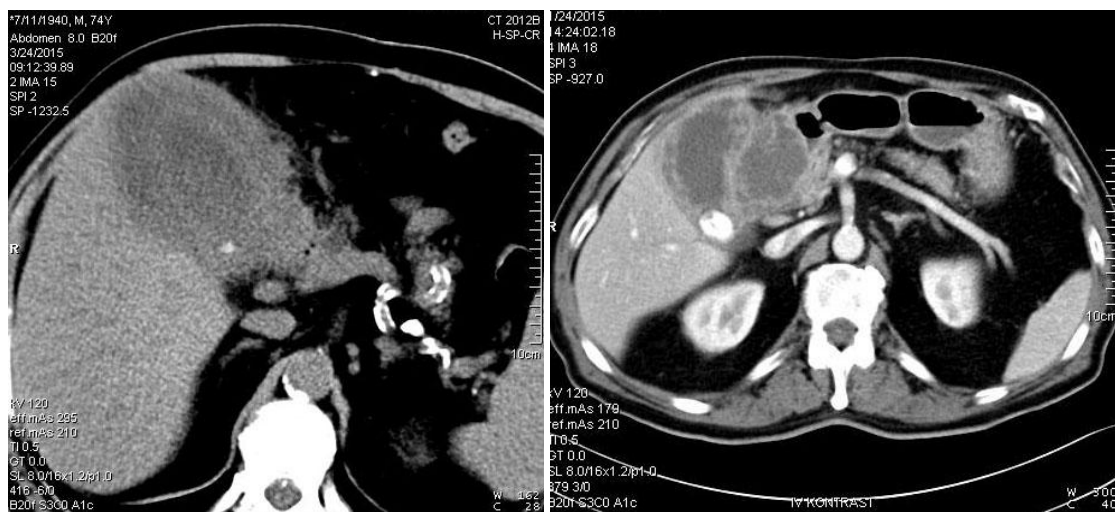Ultrazvučni Murphyev znak ima visoku specifičnost i koristan je pri dijagnosticiranju akutnog kolecistitisa. Odnosi se na bol koja se javlja kada je žučni mjehur pod pritiskom ultrazvučne sonde. Superiorniji je naspram običnog Murphyevog znaka zbog mogućnosti preciznog pritiska na sam žučni mjehur (46). Miura i sur. navode osjetljivost i specifičnost ultrazvučnog Murphyevog znaka oko 90%, što je više od postotka za Murphyev znak pri fizikalnom pregledu (44).

I nalazi pri pregledu power Doppler-om mogu biti korisni pri donošenju dijagnoze akutnog kolecistitisa (46). Soyer i sur. (50) te Jeffrey i sur. (51) iznijeli su studije na osnovu kojih je moguće dijagnosticirati akutni kolecistitis pomoću obojenog ili power Doppler-a. Detektivni kapacitet dopler signala pod utjecajem je izvedbe i podešenosti instrumenata koji se koriste. Mora biti provedena oprezna prosudba pri dijagnosticiranju akutnog kolecistitisa kada se koriste nalazi dobiveni Doppler pregledom, posebno ukoliko su jedina smjernica, uključujući nalaze B-prikaza (46).

1.7.11.4.3. Kompjutorizirana tomografija (CT)

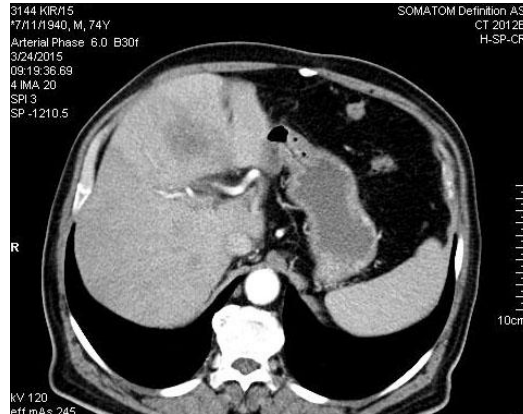
CT je metoda prikazivanja presjeka tijela s pomoću računalne obrade podataka dobivenih rotirajućim rendgenskim snopom.

CT nalazi koji ukazuju na akutni kolecistitis su distenzija žučnog mjehura, zadebljanje stijenke žučnjaka, naglešenije perikolecistično masno tkivo, subserozni edem, povećanje mukoze, perikolecistična tekućina, perikolecistični apsces, zrak unutar žučnog mjehura te prelazno žarišno povećanje jetre koja naliježe na žučni mjehur (46). (Slika 3)



Slika 3. Nekontrastni i kontrastni CT prikaz koleciste u akutnom kolecistitisu s prikazom zadebljane stijenke žučnog mjehura, formiranja apscesa u perikolecističnom prostoru te konkrementa u fundusu žučnjaka.

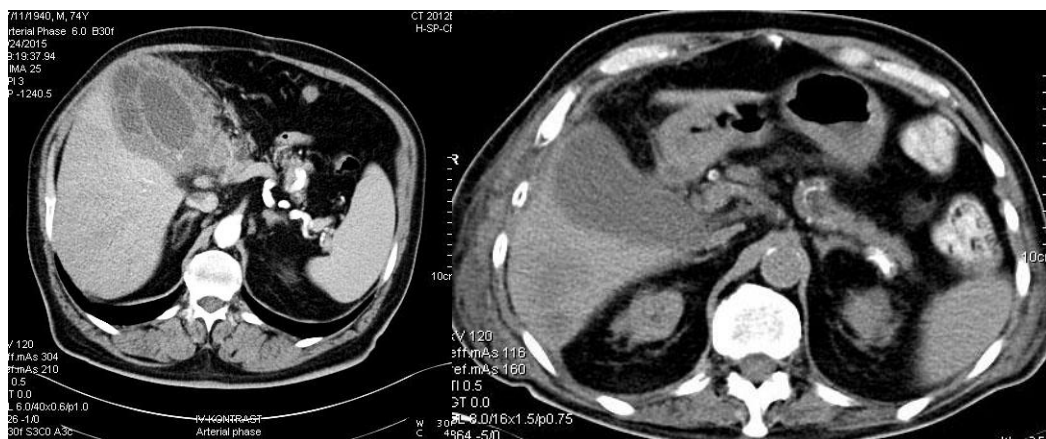Arterijska faza dinamičkog CT-a pokazuje prelazno žarišno povećanje protoka u jetrenom dijelu koji naliježe na upaljen žučnjak. (Slika 4) To povećanje nestaje tijekom portalne i ekvilibrium faze (46).



Slika4. CT presjek kroz jetru u arterijskoj fazi aplikacije kontrastnog sredstva s tipičnom hiperatenuacijom jetre oko upalno izmijenjene koleciste.

Kod blagog oblika akutnog kolecistitisa, distenzija žučnog mjehura bez zadebljanja stijenke žučnjaka ili edema, jedini je znak na CT-u. Budući da je veličina žučnog mjehura, gledajući individualno, varijabilna, distenziju žučnog mjehura u akutnom kolecistitisu teško je procijeniti na osnovu slikovnih dijagnostičkih metoda, kao što su ultrazvuk ili nekontrastni CT pregled. Stoga je i tada, kod blagog akutnog kolecistitisa, dinamički postkontrastni CT od velike koristi zbog visoke osjetljivosti za prelazno žarišno povećanje jetre uz žučnjak (46).

U akutnom kolecistitisu, nalaz perikolecističnog edema i kolekcije tekućeg sadržaja u okolici žučnjaka, još su bolje uočljive CT pregledom nego ultrazvukom (11). (Slika 5) CT pregled može biti jako koristan kod sumnje na komplikacije akutnog kolecistitisa, npr. perforaciju žučnjaka (10) ili empijem žučnog mjehura, čiji sadržaj postaje gust, na CT-u denziteta višeg od 25HU (11). Ukoliko upalu žučnog mjehura uzrokuju anaerobne bakterije, može doći do nastanka emfizematoznog kolecistitisa. Tada se na CT pregledu vidi plin intramuralno ili/i intraluminalno (11).



Slika 5. CT presjeci kroz jetru u različitim bolesnika s prikazom formiranja perikolecističnih apscesa i apscesa u jetri.

1.7.11.4.4. Magnetska rezonancija

MRCP (kolangiopankreatografija magnetskom rezonancijom), nova je, potpuno neinvazivna metoda prikaza bilijarnog stabla kojom možemo dobiti detaljnu sliku o anatomskim karakteristikama bez izravnog injiciranja kontrasta u žučne vodove. MRCP objedinjuje praktičnost CT-a i preciznost klasičnog kolangiograma. Kod MRCP-a žučnog mjehura, kamenci se vide kao intraluminalni defekti punjenja (11). Ova metoda nema prednosti pred ultrazvukom i CT-om u dijagnostici akutnog kolecistitisa, ali MR s kontrastom može pomoći u diferenciranju između akutnog kolecistitisa i primarnog karcinoma stijenke žučnog mjehura.

1.7.11.4.5. Scintigrafija (Tc-HIDA)

Scintigrafija žučnog sustava korisna je metoda za procjenu funkcije žučnog mjehura i jetre, za vizualizaciju bilijarnog stabla i za procjenu prohodnosti cističnog žučnog voda i glavnog, zajedničkog žučovoda. Ta pretraga ne pruža detaljne podatke o anatomskim odnosima ili podatke o postojanju žučnih kamenaca (5), no važna je za dijagnozu atrezije žučnih vodova, za otkrivanje patološkog otjecanja žuči (eng. biliary leak) nakon traume ili kirurškog zahvata, u poslijeoperacijskoj ocjeni raznih biliodigestivnih anastomoza, razlikovanju neopstruktivne od opstruktivne žutice. Ova metoda ima važnu ulogu i za dijagnozu akutne upale žučnog mjehura (10).

Hepatobilijarna scintigrafija rabi derivate iminodictene kiseline (IDA) obilježene s radioaktivnim tehnecijem (^{99m}Tc). Koriste se zbog njihova svojstva što ih jetra vrlo brzo (u roku od jedan sat od intravenske primjene) ekstrahira iz krvi i izlučuje u žuč. Taj se proces

prati gama kamerom. Vidi se nakupljanje i koncentracija izotopa u jetri, potom njegov silazak u ekstrahepatične žučne vodove i žučnjak, ako su žučni vodovi prohodni. U roku od 45 minuta izotop stiže do dvanaenika (5). Ako je cistični vod prohodan, doći će do scintigrafskog prikaza žučnog mjehura. Žučni mjehur se normalno vizualizira unutar 30 minuta (46).

Izostanak punjenja žučnog mjehura unutar 60 min od primjene izotopa ukazuje na opstrukciju cističnog žučnog voda te ima osjetljivost od 80 do 90% za akutni kolecistitis (46). Lažno pozitivni nalazi, u udjelu od 10-20%, uveliko su objašnjeni opstrukcijom cističnog voda prouzročenom kroničnom upalom, kao i uslijed insuficijentne rezistencije Oddijevog sfinktera (46).

Znak prstena oko koleciste je znak povećane perikolecistične radioaktivnosti, koja je prisutna u 30 % bolesnika s akutnim kolecistitisom te kod 60% onih s akutnim gangrenoznim kolecistitisom (46, 52).

Kolescintigrafija ima osjetljivost 97%, a specifičnost 90%. Uz primjenu kolecistokinina ili morfina, u određenim slučajevima, osjetljivost i specifičnost gotovo su stopostotne (10).

TG13 (46) navodi reference studija koje objavljuju da kod bolesnika sa sumnjom na akutni kolecistitis, hepatobilijarna scintigrafija ima signifikantno višu specifičnost (53) i višu točnost (54) nego ultrazvučni pregled.

Ipak, kako stoji i u TG13 (46) smjernicama, ultrazvuk se uglavnom preferira kao prva metoda zbog njegove relativno lake dostupnosti, lakog pristupa pregledu, to što nema ioniziranog zračenja, zbog mogućnosti obrade podataka u svezi s prisutnim kamencima, te to što nema međusobne ovisnosti između povišene razina serumskog bilirubina i UZV pregleda, dok kolestaza ometa bilijarnu ekskreciju izotopa korištenog pri scintigrafiji (46).

1.7.12. KONAČNA DIJAGNOZA AKUTNOG KOLECISTITISA

Dijagnostički kriteriji za akutni kolecistitis imaju visoku osjetljivost (91.2%) i visoku specifičnost (96.9%) (46). U Tablici 1 prikazani su dijagnostički kriteriji postavljanja dijagnoze akutnog kolecistitisa prema TG13 smjernicama (46).

A. Lokalni znakovi upale (1) Murphyeov znak (2) bol u desnom gornjem kvadrantu trbuha/ osjetljivost na palpaciju
B. Sistemski znakovi upale (1) Vrućica (2) povišene vrijednosti CRP-a (3) porast broja leukocita
C. Slikovne dijagnostičke pretrage Nalazi slikovnih pregleda karakterističnih za akutni kolecistitis
Suspektna dijagnoza: jedan simptom iz odjeljka A + jedan simptom iz odjeljka B
Definitivna dijagnoza: jedan od znakova iz odjeljka A + jedan od znakova iz odjeljka B+ jedan znak iz odjeljka C

Tablica 1. Dijagnostički kriteriji za akutni kolecistitis prema Yokoe i sur. (46)

Kada su prisutni po jedan klinički simptom iz odjeljka A i B tada se postavlja sumnja na akutni kolecistitis. Konačna se dijagnoza uspostavlja kada su uz navedeno, prisutni i karakteristični slikovni nalazi za akutni kolecistitis iz odjeljka C (46).

1.7.13. KRITERIJI PROCJENE TEŽINE AKUTNOG KOLECISTITISA

Bolesnici s akutnim kolecistitisom mogu prezentirati spektar stadija bolesti, od blagog do fulminantnog i potencijalno životno ugrožavajućeg stadija. Kriteriji za procjenu težine stanja akutnog kolecistitisa prvi put su prezentirani u TG07 (43) koji su nadopunjeni s TG13 (46) smjernicama. (Tablica 2) Težinu akutnog kolecistitisa klasificiramo u tri kategorije: I stupanj- blagi, II stupanj- umjereni i III stupanj- teški (46).

- **Blagi, stupanj I** akutnog kolecistitisa definiran je da nastaje kod bolesnika koji nemaju nalaza disfunkcije organa, osim blage bolesti žučnog mjehura, te se odobrava kolecistektomija kao sigurna metoda liječenja s niskim rizikom. Ovi bolesnici nemaju indeks težine stanja kakav odgovara kriteriju za umjereni, stupanj II i teški, stupanj III akutni kolecistitis (46).
- **Umjereni, stupanj II** akutnog kolecistitisa definiran je kao akutni kolecistitis u kojem je stupanj akutne upale vjerojatno povezan s povećanjem operativnih poteškoća tijekom izvođenja kolecistektomije.
- **Teški, stupanj III** akutnog kolecistitisa definiran je kao akutni kolecistitis pridružen organskoj disfunkciji.

Table 4 TG13 severity grading for acute cholecystitis

Grade III (severe) acute cholecystitis

Associated with dysfunction of any one of the following organs/systems:

- | | |
|-------------------------------|---|
| 1. Cardiovascular dysfunction | Hypotension requiring treatment with dopamine ≥ 5 $\mu\text{g}/\text{kg}$ per min, or any dose of norepinephrine |
| 2. Neurological dysfunction | Decreased level of consciousness |
| 3. Respiratory dysfunction | $\text{PaO}_2/\text{FiO}_2$ ratio < 300 |
| 4. Renal dysfunction | Oliguria, creatinine > 2.0 mg/dl |
| 5. Hepatic dysfunction | PT-INR > 1.5 |
| 6. Hematological dysfunction | Platelet count $< 100,000/\text{mm}^3$ |

Grade II (moderate) acute cholecystitis

Associated with any one of the following conditions:

1. Elevated white blood cell count ($> 18,000/\text{mm}^3$)
2. Palpable tender mass in the right upper abdominal quadrant
3. Duration of complaints > 72 h
4. Marked local inflammation (gangrenous cholecystitis, pericholecystic abscess, hepatic abscess, biliary peritonitis, emphysematous cholecystitis)

Grade I (mild) acute cholecystitis

Does not meet the criteria of "Grade III" or "Grade II" acute cholecystitis. Grade I can also be defined as acute cholecystitis in a healthy patient with no organ dysfunction and mild inflammatory changes in the gallbladder, making cholecystectomy a safe and low-risk operative procedure

Tablica 2. Tokijske smjernice kriterija za procjenu težine akutnog kolecistitisa (TG13) prema Yokoe i sur. (46)

❖ **Stupanj III**, teški akutni kolecistitis, prezentira se prisutnošću jednog ili više organskih zatajenja:

- kardiovaskularna disfunkcija (hipotenzija koja zahtijeva liječenje dopaminom ≥ 5 $\mu\text{g/kg}$ tjelesne težine u minuti ili bilo koja doza dobutamina)
- neurološka disfunkcija (snižen nivo svijesti)
- respiratorna disfunkcija ($\text{PaO}_2/\text{FiO}_2 < 300$)
- renalna disfunkcija (oligurija; razina kreatinina > 2.0 mg/ dl)
- hepatalna disfunkcija (protrombinsko vrijeme ; $\text{INR} > 1.5$)
- hematološka disfunkcija (trombociti $< 100\,000/\text{mm}^3$)

Udio bolesnika s III. stupnjem akutnog kolecistitisa je oko 6% (15).

❖ **Stupanj II** akutnog kolecistitisa je bez disfunkcije organa, ali s rizikom od njihova nastanka. Stupanj II akutnog kolecistitisa praćen je težom lokalnom upalom zbog koje se bilijarna drenaža ili kolecistektomija trebaju izvoditi bez odgađanja. Kolecistektomija je rizičnija i mogu nastati ozbiljne lokalne komplikacije, te se prema individualnoj procjeni mora u nekih pacijenata preferirati bilijarna drenaža (46).

Stupanj II, umjereni kolecistitis prezentira se prisutnošću slijedećeg:

- povišen broj leukocita ($> 18\,000$ stanica/ mm^3)
- palpabilna, bolno osjetljiva tvorba u desnom gornjem kvadrantu trbuha
- trajanje simptoma > 72 sata
- evidentirana lokalna upala uključujući bilijarni peritonitis, perikolecistični apsces, apsces jetre, gangrenozni kolecistitis, emfizematozni kolecistitis

❖ **Stupanj I** može se definirati kao akutni kolecistitis kod zdravih bolesnika bez disfunkcije organa, s blagim upalnim promjenama žučnog mjehura, koji čini kolecistektomiju sigurnom operativnom metodom s niskim rizikom (46).

1.8. LIJEČENJE AKUTNOG KOLECISTITISA

1.8.1. KONZERVATIVNO LIJEČENJE

Većina bolesnika s akutnim kolecistitisom traži liječničku pomoć nakon što su više dana bolesni. Najprije se poduzimaju potporne mjere rehidracije, korekcije elektrolitske neravnoteže, analgezija te intravenske primjene antibiotika (5).

Postoje izvješća koja ukazuju kako se remisija akutnog kolecistitisa može postići samo konzervativnim suportivnim liječenjem (44, 55, 56).

S terapijom analgeticima treba započeti već u ranoj fazi bolesti. Prilikom odabira analgetika valja imati na umu da opioidni analgetici mogu izazvati spazam Oddieva sfinktera i tako negativno utjecati na razvoj bolesti (5), iako se u udžbeniku iz Interne medicine (12) navodi da se od analgetika daje pentazocin, opioidni analgetik, jer ne povisuje bitnije intrabilijarni tlak. Primjena nesteroidnih antireumatika kod žučnih napadaja učinkovita je u preveniranju akutnog kolecistitisa, a zbog njihova analgetskog učinka, NSAID (non-steroidal anti-inflammatory drugs), kao što je diklofenak, primjenjuju se u ranom liječenju. Prema tvrdnjama izvješća dvostruko slijepe, randomizirane, kontrolirane studije (57), u kojoj se uspoređivala primjena NSAID (diklofenak 75 mg i.m.) s placebom ili hioscinom 20 mg i.m., u slučajevima napadaja impaktiranih žučnih kamenaca, NSAID su spriječili progresiju bolesti u akutni kolecistitis te reducirali bol (44, 57). Nesteroidnim antireumaticima se postiže dobra analgezija i povoljno utjecanje na tijek bolesti, vjerojatno zbog njihova djelovanja na prostaglandine čija se uloga smatra ključnom u nastanku akutne upale (10).

U konzervativno liječenje spada i dijeta- prekida se uzimanje hrane i tekućine na usta te provodi nazogastrična sukcija. Infuzijama se korigira dehidracija i neuravnoteženost elektrolita (12).

Akutni je kolecistitis primarno upalni proces, a bakterijska je infekcija sekundarna, kao posljedica opstrukcije cističnog voda i žučne staze. Stoga nije sasvim jasno je li antibiotska terapija nužna u liječenju nekompliciranog kolecistitisa (10). Navodi se mišljenje (12) kako antibiotike ne valja primjenjivati pri ranom akutnom kolecistitisu, jer nema dokaza da profilaktički djeluju na smanjenje supurativnih komplikacija, već da su indicirani tek u slučaju sekundarne bakterijske upale, do čega dolazi ako napadaj bolesti ne prolazi nakon 3-4 dana ili ako dođe do pogoršanja u obliku pojačanja boli, vrućice i pojave palpatornoga infiltrata (12). Ipak, većina hospitaliziranih bolesnika dobiva antibiotike iz profilaktičnih razloga, kako bi se spriječile moguće komplikacije kao što je bakterijska infekcija (44).

Djelotvorni antibiotici su ampicilin, cefalosporini, kloramfenikol i aminoglikozidi (12). Empirijski je terapija usmjerena na mikroorganizme koji su najčešći uzročnici. Najviše propisivani cefalosporini druge generacije ne pokrivaju *Enterococcus*, pa prednost valja dati kombinaciji ampicilina i gentamicina. Gentamicinom su pokriveni gram negativni organizmi, a važna je i sinergija gentamicina s ampicilinom kod *Enterococcus* (10). Stoga je ta kombinacija ampicilina i gentamicina ili tobramicina indicirana i kod bolesnika u teškom općem stanju te kod znakova gram-negativne sepse, ali i u oboljelih od šećerne bolesti (12). Rutinska terapija anaeroba nije indicirana. Ako se iz kulture žuči ili hemokulture izolira bakterija, antibiotsku terapiju valja modificirati da se pokriju izolati (10).

1.8.2. KIRURŠKO LIJEČENJE

Kirurško liječenje smatra se najvažnijim oblikom liječenja akutnog kolecistitisa (12).

Kod akutnog kolecistitisa vrijeme konačnog terapijskog postupka, kolecistektomije, još je uvijek sporno te je predmet mnogih diskusija. Ono ovisi o težini simptoma i kirurškom riziku za bolesnika (10).

Kolecistektomija je operacija odstranjenja žučnog mjehura. To je najčešća operacija u abdominalnoj kirurgiji (5). Kolecistektomija je operacija koja se može načiniti otvorenim (laparotomija) i laparoskopskim načinom (5). Otkako je uveden laparoskopski način izvedbe, u Sjedinjenim Američkim Državama broj izvedenih kolecistektomija povisio se s 500 000 godišnje na 700 000 godišnje. Većina tih izvedbi sigurno je dovršena laparoskopskom tehnikom (6). Trenutno, glavna kontraindikacija u dovršavanju laparoskopske kolecistektomije je nemogućnost jasne identifikacije svih anatomskih struktura. Slobodna procjena za konverziju u otvoren način, kada važne anatomske strukture ne mogu biti jasno definirane, predstavlja dobru kiruršku prosudbu te se smatra boljim rješenjem od upuštanja u mogući rizik od komplikacija (6).

Pri liječenju akutnog kolecistitisa, stopa konverzije za elektivnu (odgođenu) laparoskopsku kolecistektomiju iznosi oko 5%, dok kod rane opcije laparoskopskog načina izvedbe može biti visoka i oko 30% (6).

1.8.2.1. Otvorena kolecistektomija

Otvorena kolecistektomija je dugo bila standardna tehnika kirurškog liječenja kalkuloze žučnjaka. Nakon operacije, u 90-95% operiranih bolesnika simptomi su trajno nestali (5). Otvorena kolecistektomija se izvodi u općoj anesteziji. Incizija prednje trbušne stijenke duga je 12-20 cm. Bolesnik ostaje u bolnici 4-7 dana, a oporavak traje 4-6 tjedana.

Kirurg prikazuje anatomiju ekstrahepatalnog bilijarnog sustava, resekira žučnjak i cistični žučni vod te, kada postoji indikacija, eksplorira zajednički žučovod kako bi otkrio i odstranio sve intraluminalne kamence (5). Otvorena kolecistektomija je standardna metoda s kojom se uspoređuju nove terapijske tehnike (5).

1.8.2.2. Laparoskopjska kolecistektomija

Laparoskopjska kolecistektomija predstavlja revolucionarni napredak u abdominalnoj kirurgiji. Od 1987. godine, kada se počela primjenjivati, pa do danas, prerasla je u općeprihvaćenu metodu u području minimalno invazivne kirurgije (5).

Njezina primjena jako je skratila vrijeme oporavka, snizila stopu morbiditeta te smanjila troškove otvorene operacije žučnjaka. U bolnici se prosječno ostaje dva dana, a za šest dana bolesnici se vraćaju na posao i uobičajenim dnevnim aktivnostima (5). Zbog toga je laparoskopjski način odstranjenja žučnjaka, u petnaestak godina koliko je ta operacijska metoda u širokoj primjeni u svijetu, postao metoda izbora u liječenju simptomatske kolelitijaze i gotovo je u potpunosti zamijenio otvorenu kolecistektomiju. Danas je poznato da je veliki dio morbiditeta kod otvorene kirurgije posljedica veličine incizije potrebne za pristup trbušnim organima (5).

Postoperacijske komplikacije otvorene i laparoskopjske kolecistektomije

Glavne postoperacijske komplikacije otvorene kolecistektomije mogu se podijeliti na bilijarne i nebilijarne (5).

Bilijarne komplikacije su ostatni kamenci zajedničkog bilijarnog voda, istjecanje (leak) žuči, fistula ili ozljede žučnih vodova (5). Nebilijarne komplikacije su one koje prate bilo koju abdominalnu operaciju. Opće komplikacije, kao duboka venska tromboza, upala pluća, poremećaj srčanog ritma, krvarenje, infekcija, postoperacijski febrilitet i popuštanje anastomoze, mogu nastati nakon bilo koje abdominalne operacije.

Ukupna stopa operacijskog morbiditeta iznosi 7.2%, a operacijska smrtnost 0.12% (5). Karakayali i sur. navode stopu smrtnosti 0.8% (58).

1.8.2.3. Rana ili odgođena laparoscopska kolecistektomija u liječenju akutnog kolecistitisa

U zadnja dva desetljeća laparoscopska kolecistektomija je gotovo u potpunosti zamijenila otvoreni način kolecistektomije te danas predstavlja standard u liječenju akutnog kolecistitisa (59). Međutim, primjena i izvođenje laparoscopske kolecistektomije među opcijama liječenja akutnog kolecistitisa još je uvijek predmet diskusija. Najčešća rasprava u vođenju liječenja akutnog kolecistitisa uzrokovanog kamencima vodi se vezano uz adekvatno vrijeme za izvođenje laparoscopske kolecistektomije. Ono i dalje ostaje sporno (60).

Mnogi se slažu da je u akutnom kolecistitisu vrijeme kolecistektomije bitan faktor za utvrđivanje ishoda. Idealno bi bilo kirurški zahvat sprovesti ubrzo nakon prijema. Iako je predložena operacija unutar „zlatnih 72 sata“ od prijema, tako rani kirurški zahvat nije uvijek moguć u kliničkoj praksi (60).

Za bolesnike s akutnim kolecistitisom, laparoscopska kolecistektomija smatra se tehnički izvodivim i sigurnim načinom liječenja ukoliko se izvede unutar 72-96 sati od početnih simptoma (58). Laparoscopska kolecistektomija izvedena u roku od 72 sata od početka simptoma te prije nastanka fibroze može biti sigurna metoda, jer je sama anatomija žučnog sustava pregledna te disekcija može biti navođena edemom žučnjaka.

Za bolesnike koji su hospitalizirani nakon više od 72 sata od inicijalnih simptoma, liječenje je sporno te ishod može biti nejasan. Izvedba laparoscopske kolecistektomije nakon više od 72 sata od početnih simptoma može biti otežana te rizik od komplikacija može porasti (58). To posebno vrijedi za one bolesnike kod kojih simptomi traju više od 72 sata i kod kojih se razvila teška upala i guste adhezije koje povećavaju rizik od komplikacija laparoscopske kolecistektomije i konverzije u otvoren način izvedbe operativnog zahvata. Stoga se ti bolesnici najčešće liječe neoperativno te se otpuštaju iz bolnice kada je akutna upala sanirana, a kolecistektomiji se podvrgavaju nakon 4-8 tjedana (58). Međutim, neke studije (61, 62) negiraju razliku vezanu uz konverziju operativnog zahvata, morbiditet ili trajanje hospitalizacije između bolesnika sa simptomima dužim ili kraćim od 72 sata (58).

Ukoliko je prisutna akutna upala, provedba laparoscopske kolecistektomije postaje teža zbog edema, eksudata, adhezija sa susjednim organima, distenzije žučnjaka, oštećenog tkiva te nejasne i izobličene duktalne i vaskularne anatomije. Ti faktori predodređuju suboptimalan ishod te visoku stopu konverzije kirurškog načina s laparoscopske u otvorenu kolecistektomiju (60). Konverzija s laparoscopske u otvorenu kolecistektomiju povezana je s učestalijim kirurškim komplikacijama nego laparoscopski način zasebno (58).

Jedan dio bolesnika s akutnim kolecistitisom nepovoljno reagira na samo konzervativno liječenje, pa je potrebno urgentno kirurško liječenje kako bi se izbjegao nastanak gangrene žučnoga mjehura i posljedična perforacija. U takvoj situaciji, laparoskopski način može imati limitirajuć učinak, smanjenu sigurnost, povišen rizik od komplikacija te moguću veću učestalost zahtijevanja konverzije u otvoren zahvat (58).

Dva su pristupa na raspolaganju za liječenje akutnog kolecistitisa. Izbor pristupa ovisi o bolničkoj infrastrukturi, kirurškoj stručnosti te kliničkom stanju bolesnika (60).

Prvi pristup je rana laparoskopna kolecistektomija koja se provodi unutar sedam dana od početka simptoma (60) ili prema TG13 (44) do 5 dana, dok Vrhovac i sur. (10) navode podatak o izvedbi unutar 72 sata, a Šoša i sur. (5) do 48 sati od početka simptoma bolesti. Nakon uspostavljanja dijagnoze i procjene kirurške podobnosti, rana laparoskopna kolecistektomija predstavlja konačnu metodu liječenja bolesnika. Pri ovakvom pristupu sve se obavlja u jednom bolničkom prijemu (60).

Drugi pristup je konzervativna metoda liječenja, koja je uspješna u 90% slučajeva, a zatim se naknadno provodi odgođena kolecistektomija, u drugom bolničkom prijemu, nakon vremenskog intervala od 6-12 tjedana (60).

Novije pak procjene ukazuju kako je rana laparoskopna kolecistektomija sigurna opcija liječenja akutnog kolecistitisa, iako je stopa komplikacija naspram odgođene kolecistektomije viša, kao i stopa konverzije kirurškog načina u otvorenu kolecistektomiju, koja seže i do 30%, dok je za odgođenu kolecistektomiju stopa konverzije oko 5% (6, 60).

Izbor rane ili odgođene laparoskopne kolecistektomije procijenjivali su Agrawal i sur. (60) u kliničkoj studiji. U svojoj prospektivnoj randomiziranoj studiji oni su rezultate rane laparoskopne kolecistektomije, s naglaskom na klinički ishod, uspoređivali s odgođenom laparoskopskom kolecistektomijom u bolesnika s akutnim kalkuloznim kolecistitisom (60). U studiju je bilo uključeno 50 bolesnika s akutnim kolecistitisom. Prema smjernicama Tokyo Guidelines 2013. kriterija procjene težine kliničkog stanja, svi su ispitivani bolesnici bili blagog, stupanj I, akutnog kolecistitisa. Raspoređeni u dvije grupe, bolesnici su uspoređivani po godinama, spolu, kliničkim simptomima, laboratorijskim parametrima te ultrazvučnim nalazima. U grupi predviđenoj za ranu laparoskopnu kolecistektomiju, kirurški zahvat je proveden unutar 24 sata od randomizacije, odnosno unutar 96 sati od početka akutnih simptoma. U grupi predviđenoj za odgođenu laparoskopnu kolecistektomiju vođeno je konzervativno liječenje s intravenoznim nadomjescima i antibioticima. Kod nijednog bolesnika iz grupe za odgođenu operaciju nije bilo potrebe za hitnim kirurškim zahvatom

uslijed neuspjeha konzervativnog liječenja ili ponavljajućih simptoma s opetovanim tegobama u vremenu iščekivanja odgođene laparoskopske kolecistektomije. Pošto su povoljno odgovorili na konzervativno liječenje, podvrgnuti su odgođenoj laparoskopskoj kolecistektomiji 6-8 tjedana nakon akutne epizode (60).

Što se operativne tehnike tiče, više je modifikacija bilo potrebno u ranoj nego u odgođenoj grupi. Srednje vrijeme trajanja operacije za ranu grupu iznosilo je 69.4 min naspram 66.4 min u odgođenoj grupi, no ta razlika u vremenu nije statistički značajna, ali je podatak bitan zbog poredbe s drugim studijama koje su prikazivale signifikantnu razliku u operativnom vremenu između dviju grupa. Nema signifikantne razlike ni u gubitku krvi tijekom operacije između dviju grupa. Srednja vrijednost gubitka krvi u ranoj grupi bila je 159.6 ml, naspram 146.8 ml u odgođenoj grupi. U nemalenom broju studija upoređivala se razlika u gubitku krvi te je veći gubitak u ranoj grupi objašnjen vaskularnim adhezijama uokolo upalom promijenjenog žučnoga mjehura i propuštanjem iz udubine jetre gdje je žučnjak anatomski smješten (60). Postotak ukupnih komplikacija iznosio je 20% , što je u usporedivo s izvješćima drugih studija. Stopa postoperativnih komplikacija iznosila je u ranoj grupi 24%, dok u odgođenoj 8%. (statistički, ova razlika nije značajna; $p=0.667$ ($p<0.05$)) Slične su podatke objavljivali i Johansson i sur. (18% naspram 8%) (63), Kolla i sur. (20% naspram 15%) (64), dok ima i onih studija (65) koje prikazuju kako nema razlike u postotku komplikacija ili je postotak viši u odgođenoj grupi. Postotak konverzije zahvata u otvorenu kolecistektomiju viša je u ranoj (16%) nego u odgođenoj grupi (8%). I u drugim studijama se ističe kako je laparoskopska kolecistektomija izvediv način liječenja akutnog kolecistitisa sa stopom konverzije u otvoren zahvat od 6 do 35% (60, 66, 67).

Ukupno trajanje hospitalizacije kraće je u ranoj (4.1 dan) nego u odgođenoj grupi (8.6 dana), a podaci se slažu s onima iz drugih studija koje također prikazuju signifikantnu razliku u trajanju hospitalizacije između dviju grupa (60).

U zaključku, obje su, i rana i odgođena laparoskopska kolecistektomija izvedive i sigurne u liječenju akutnog kolecistitisa. Odgođena kolecistektomija vezana je uz nižu stopu postoperativnih komplikacija i konverzije zahvata u usporedbi s ranom kolecistektomijom. Rana kolecistektomija nudi konačno liječenje kod inicijalnog prijema te izbjegava problem neuspjeha konzervativne terapije kao i rekurentnih simptoma koji zahtijevaju hitan kirurški zahvat. Nadalje, rana laparoskopska kolecistektomija povezana je s kraćim trajanjem hospitalizacije, u poredbi s odgođenom, što je u sustavu zdravstva, ekonomski važno (60).

Polazeći od osnove kako je laparoskopska kolecistektomija (LC) zlatni standard u liječenju bolesti žučnoga mjehura, Kais i sur. (68) su retrospektivnim pregledom bolesnika

podvrgnutih laparoskopskoj kolecistektomiji iste raspodijelili u grupe prema različitom vremenu izvođena samog zahvata: elektivna LC- grupa I, intervalna LC- grupa II, LC za vrijeme akutnog kolecistitisa- grupa III te LC nakon perkutane kolecistostome- grupa IV. Studija je obuhvaćala 1658 bolesnika, srednja dob bila je 51 godina. U grupi I bio je 1221 bolesnik- 76.3%, grupi II 271- 16.3%, grupi III 125-7.6%, dok je u grupi IV bio 41 bolesnik- 2.5%. Trajanje zahvata signifikantno je različito između grupa ($p < 0.05$). Stopa konverzije zahvata najviša je bila u grupi III (24.8%), sa statistički značajnom razlikom naspram drugih grupa. Razlika u trajanju hospitalizacije nije bilo statistički značajno između grupe I i II (1.5; 1.96) te III i IV (4.46; 4.78 dana). Stopa komplikacija signifikantno je različita između grupe I (2.2%), II (5.6%) i III (13.6%), dok nije bilo razlike između grupe III i IV. Zaključeno je da je najviša stopa konverzije zahvata i komplikacija uočena kod bolesnika grupe III, koji su u akutnoj fazi kolecistitisa bili podvrgnuti laparoskopskoj kolecistektomiji (68).

1.8.3. LIJEČENJE AKUTNOG KOLECISTITISA METODAMA INTERVENCIJSKE RADIOLOGIJE

Temeljno obilježje intervencijske radiologije jest da se postupak intervencije radi pod jednom od radioloških tehnika oslikavanja: ultrazvukom, CT-om, magnetskom rezonancijom, ili dijaskopijom. Svrha je intervencijske radiologije pojednostavniti postupke koji su se ranije izvodili kirurški, i to tako da se smanji rizik zahvata, znatno snizi incidencija komplikacija i smrtnosti, isključi potreba za općom anestezijom i skрати hospitalizacija (11).

Intervencija se sastoji u nekirurškom prodoru u tjelesne šupljine sa svrhom izvođanja nekog terapijskog, rjeđe dijagnostičkog zahvata. Uvođenjem te grane, radiologija postaje uz dijagnostičku i terapijska disciplina (10). Intervencijska radiologija subspecijalistička je grana unutar specijalizacije radiologije (11).

Brzi razvoj te razmjerno mlade grane radiologije dogodio se zbog njezine pošteditosti i manje invazivnosti u odnosu na kirurški zahvat (10). Tako je posljednjih petnaestak godina intervencijska radiologija zamijenila brojne kirurške zahvate u liječenju stenotičko-obliterativnih promjena na krvnim žilama, dreniranju apscesa, liječenju bubrežnih cista, dreniranju fizioloških kanala mokraćnoga i bilijarnoga kanalnog sustava, liječenju fistula, gastrointestinalnih krvarenja, aneurizmi, a posebno u dijagnostičkim citološkim punkcijama i u histološkim biopsijama, koje su znatno jednostavnije i sigurnije ako se izvode radiološkim intervencijskim postupcima (11).

Intervencijske metode zahtijevaju poznavanje patoloških, patofizioloških i kliničkih obilježja bolesti koja se liječi, poznavanje intervencijskih tehnika i njihovih komplikacija, iskustvo u primjeni metoda radioloških prikazivanja organa te dobru koordinaciju između dvodimenzionalnog prikaza i trodimenzionalne manipulacije iglama i kateterima (11). Temeljni princip intervencijske radiološke tehnike jest intervencija kroz igle ili kateter, uvedene perkutanom punkcijom, dakle, bez kirurškog otvaranja tjelesnih šupljina ili organa. Sve se izvodi u lokalnoj anesteziji. Postupci se izvode u angiografskoj dijagnostičkoj prostoriji, u posebnim ambulantomama za intervencijski ultrazvuk ili u dijagnostici CT-om (11).

Perkutanu drenažu žučnog mjehura tj. perkutanu kolecistostomu (PC) koja se provodi pod ultrazvučnim ili CT nadzorom prvi put je opisao Ridder (69) 1980.g. kao metodu drenaže empijema žučnog mjehura (1). PC je minimalno invazivna metoda liječenja kojom se izbjegava opća anestezija. Može biti primijenjena kao alternativna metoda liječenja akutnog kolecistitisa, bilo kao prijelazni postupak prema operativnom zahvatu ili kao definitivna metoda liječenja bolesnika nepodobnih za operaciju i onih koji odbijaju kolecistektomiju (1).

1.8.3.1. Perkutana drenaža apscesa

Intervencijskim radiološkim postupkom dreniraju se apscesi različitih lokalizacija. Umjesto laparotomije ili torakotomije u općoj anesteziji, drenažni se kateter uvodi nakon punkcije iglom uz primjenu lokalne anestezije. Zbog toga su komplikacije znatno rjeđe i lakše (11).

Drenirati se mogu sve patološke nakupine tekućine, ako se do njih može doći iglom bez ozljeđivanja vitalnih struktura. Velike nakupine patološke tekućine punktiraju se širokom iglom (16 Gauga). Ako je riječ o malim ili duboko smještenim kolekcijama, do njih se dolazi nakon punkcije tankom iglom (22 Gauga) (11). Igla se uvodi pod kontrolom ultrazvuka ili CT-a. Prije uvođenja odredi se put igle na kojemu nema vitalno važnih organa. Nakon što se vršak igle uvede u patološku tekućinu, napravi se aspiracija dijela sadržaja radi dobivanja dijagnostičkog uzorka za bakteriološku i citološku analizu, ali i radi smanjenja tlaka na stijenke ili okolne organe. Seldingerovom tehnikom, primjenom specijalno izrađenih ili uobičajenih angiografskih žica vodilica i katetera šireg promjera (8F), uvede se kateter u patološku nakupinu tekućeg sadržaja (11). Kateter se fiksira za bolesnikovu kožu. Kod drenaže apscesa povlačenje bolesti vrlo je brzo, ali je potrebno produljiti drenažu zbog praznjenja džepova apscesa te je kombinirati s antibiotskom terapijom (10). Nakon dovršenja drenaže, kateter se ukloni, a otvor na koži nije potrebno šivati.

Najčešće indikacije za liječenje perkutanom drenažom su apscesi jetre, bubrega i perirenalnog prostora, gušterače, torakalne šupljine, gastrointestinalne fistule te limfocele (11). U akutnom kolecistitisu koji se komplicira širenjem upale u jetreni parenhim uobičajena je metoda liječenja apscesa jetre upravo perkutanom drenažom.

1.8.3.2. Tehnike intervencijske radiologije u liječenju akutnog kolecistitisa

1.8.3.2.1. Perkutana drenaža žučnog mjehura;

perkutana kolecistostoma (PC)

S namjerom da se izbjegne kirurška trauma kolecistektomije i s njom vezan morbiditet kod teško oboljelih, u posljednje vrijeme razvijene su različite konzervativne i intervencijske strategije (59).

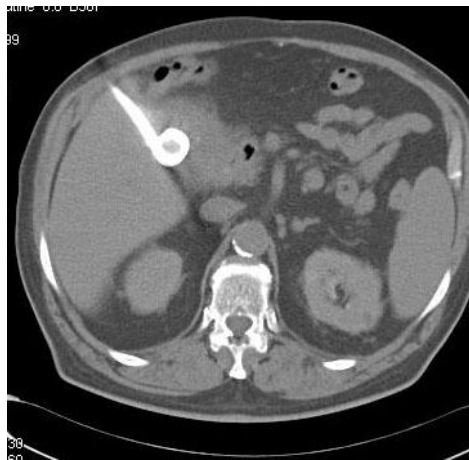Konzervativno liječenje s antibioticima i perkutana drenaža, kao minimalno invazivna metoda za pristup žučnome mjehuru, objavljeni su kao adekvatna alternativa kirurškom zahvatu. Dosta autora predlaže naknadnu odgođenu kolecistektomiju u liječenju takvih slučajeva (70).

Otkako je Radder (69) 1980. godine prvi objavio izvođenje perkutane kolecistostome pod ultrazvučnim nadzorom za drenažu empijema žučnog mjehura, više studija je potvrdilo učinkovitost ove metode u liječenju akutnog kolecistitisa (71).

Tehnika izvođenja perkutane drenaže koleciste identična je tehnici drenaže apscesa jer je praktički empijem žučnjaka isto jedan oblik apscesa. Nakon lokalne anestezije punktira se kolecista iglom od 17-18 G i nakon što se aspirira dio tekućeg upalnog sadržaja, da se smanji tlak na stijenku žučnjaka, uvede se preko žice vodilje drenažni kateter od 8, 10 ili 12 F. Punkcija koleciste se može raditi pod ultrazvukom ili CT presjecima. Pristup kolecisti može biti ili preko parenhima jetre- transhepatalni pristup ili transperitonealni pristup (1). (Slika 6) Perkutana kolecistostoma (PC) služi kao alternativan način liječenja akutnog kolecistitisa bilo kao prijelazna metoda prema odgođenom kirurškom zahvatu ili kao konačna metoda liječenja za bolesnike nepodobne za kirurški zahvat i one koji ga odbijaju (1).

Nakon smirivanja akutne upale konzervativnim liječenjem i perkutanom drenažom žučnjaka, poželjno je provesti kolecistektomiju kako bi se preveniralo ponavljanje bolesti (44). Naime, iako se provedbom PC metode akutna upala umiri, nedostatak je taj što najčešći uzrok, žučni kamenac, uglavnom ostaje. Uslijed toga bolesnik je pod rizikom od narednog žučnog napadaja ili rekurentnog kolecistitisa. Iz tog razloga, naknadna odgođena kolecistektomija preporuča se kad god je moguće. Više studija objavljuje podatak kako će kod

trećine bolesnika biti potrebna naknadna kolecistektomija (70, 72, 73). Melloul i sur. (59) te druge studije (74) objavljuju podatak kako i do 40% bolesnika liječenih perkutanom drenažom naknadno zahtijevaju odgođenu kolecistektomiju. Welschbilig-Meunier i sur. (75) zagovaraju odgođenu kolecistektomiju, zbog profilaktičnih razloga, jedino kod bolesnika dreniranih zbog akutnog kalkuloznog kolecistitisa (ACC), a čini se i da rezultati Melloul i sur. (59) podupiru takav zagovor. Kod bolesnika s akutnim akalkuloznim kolecistitisom (AAC), kolecistektomija nije uvijek neophodna budući da je rekurentni akalkulozni kolecistitis nakon perkutane drenaže žučnjaka rijedak (44).



Slika 6. CT presjek kroz dren nakon transhepatalne drenaže koleciste u bolesnika sa slike 2-B. Vidi se gotovo potpuno ispražnjena kolecista s ostatnim gustim sadržajem i diskretno vidljivim konkrementima u lumenu.

Iako je hitna laparoscopska kolecistektomija prikladna kao način kirurškog liječenja za bolesnike s niskim rizikom koji ne odgovaraju na konzervativno liječenje, neki centri preferiraju podvrgavanje takvih bolesnika PC (58). Pošto do tada nije u literaturi zabilježena prospektivna studija koja razjašnjava prioritetni način liječenja za bolesnike niskog rizika s akutnim kolecistitisom koji ne odgovaraju na konzervativno liječenje, Karakayali i sur. (58) nastojali su usporediti ishode rane laparoscopske kolecistektomije i perkutane transhepatalne kolecistostome nakon koje slijedi odgođena laparoscopska kolecistektomija kod upravo takvih bolesnika (58). Rana laparoscopska kolecistektomija preporučena je kod bolesnika sa simptomima u trajanju od 0 do 72 sata prije prijema u bolnicu. Kod 396 bolesnika, u kojih su se simptomi javili prije više od 72 sata do prijama, preporučeno je neoperativno liječenje u vidu intravenozne antibiotske zaštite i infuzija za korekciju elektrolitskog disbalansa. Nakon 48 sati od započetog konzervativnog liječenja, kod 122 bolesnika (33%) simptomi su perzistirali ili su se pogoršali, pa je radiološki pregled ultrazvukom ili CT-om ponovljen.

Zbog visokog kirurškog rizika ili teških komorbiditeta, 31/122 bolesnik je isključen iz studije. Preostali (91 bolesnik) su podijeljeni u dvije grupe. U prvoj grupi 48 bolesnika liječeno je hitnom laparoskopskom kolecistektomijom, dok je u drugoj 43 bolesnika liječeno perkutanom transhepatalnom kolecistostomom nakon koje, u periodu od 4 do 8 tjedana, slijedi odgođena laparoskopna kolecistektomija (58).

Perkutana transhepatalna kolecistostoma izvedena je Seldingerovom tehnikom. Injektiran je mali volumen kontrasta i fluoroskopija je korištena u svrhu potvrde o položaju katetera te kako bi se utvrdila prohodnost žučnih vodova. 24 sata nakon uvođenja, položaj katetera se provjeravao pomoću ultrazvučnog ili fluoroskopskog nadzora (58). Kliničko poboljšanje nakon PC definirano je smanjivanjem boli i osjetljivosti u desnom gornjem kvadrantu trbuha, tjelesnom temperaturom $<37.5^{\circ}\text{C}$ tijekom 24 sata te smanjenjem broja leukocita (58). Nakon otpuštanja bolesnika iz bolnice, kateter je monitoriran dvaput tjedno. Transkateteralna kolangiografija izvodila se dva tjedna nakon PC. Kod bolesnika s opstrukcijom cističnog kanala, kateter je ostavljen otvorenim dok se ne provede odgođena kolecistektomija. Kod bolesnika s prohodnim cističnim kanalom, kateter je ostavljen na mjestu, ali zatvoren.

Svi su bolesnici podvrgnuti laparoskopskoj kolecistektomiji kroz prosječno 5 tjedana od izvođenja PC, odnosno manje od 4 tjedna od otpuštanja iz bolnice (58).

PC je tehnički uspješno izvedena kod svih 43 bolesnika, bez zabilježenih ranih komplikacija. Poslije PC, kod 40 bolesnika (93%) zabilježena je rana rezolucija simptoma (unutar 24 sata), dok se kod troje bolesnika s perikolecističnim apscesom stanje poboljšalo unutar 48 sati. Svih 43 bolesnika bilo je otpušteno iz bolnice nakon rezolucije simptoma, te je srednje vrijeme od izvođenja PC-a do otpusta $4.7 (\pm 2)$ dana.

Dva tjedna nakon PC-a, svi su bolesnici podvrgnuti kolangiografiji. Kod 9 bolesnika (21%) cistični kanal bio je opstruiran te je kateter ostavljen otvorenim do kirurškog zahvata. Iako nije bilo kliničkih simptoma, kolangiografijom je ustanovljena prisutnost kamenaca u zajedničkom žučnom vodu. Ti su kamenci uspješno odstranjeni endoskopskom retrogradnom kolangiopankreatografijom i sfinkterotomijom prije operacije (58).

Stopa konverzije s laparoskopskog na otvoreni način kolecistektomije (najčešće zbog poteškoća u disekciji žučnjaka i Calotovog trokuta) signifikantno je češća kod bolesnika koji su liječeni hitnom laparoskopskom kolecistektomijom nego perkutanom kolecistostomom i odgođenom kolecistektomijom (40% naspram 19%; $P=0.029$). Intraoperativno krvarenje >100 ml također je bilo češće kod bolesnika podvrgnutih hitnoj LC nego kod drugih (33% naspram 9%; $P=0.006$). Abdominalni drenovi korišteni su kod svih bolesnika s komplikacijom tijekom

operativnog zahvata u vidu intraoperativnog krvarenja, poteškoća u disekciji ili curenja žuči iz udubine jetre gdje je žučnjak anatomski smješten. Kod bolesnika iz prve skupine (podvrgnuti ranoj LC) češće su korišteni abdominalni drenovi te je bio duži postoperativni bolnički ostanak u usporedbi s bolesnicima iz druge grupe (inicijalno podvrgnuti PC). I postoperativne komplikacije češće su zabilježene u prvoj grupi (hitna LC), a među najčešćim komplikacijama navodi se curenje žuči i kolekcioniranje subhepatalna tekućine. Kod 6 bolesnika s curenjem žuči (5 bolesnika-LC grupa; 1-PC), dijagnoza je ustanovljena CT pregledom ili rezultatom drenaže iz drena postavljenog tijekom operacije. Od 6 bolesnika s postoperativnim subhepatalnim nakupljanjem tekućine, 5 ih se spontano oporavilo, dok je kod jednog izvedena perkutana drenaža biloma.

U ovoj studiji, bolesnici podvrgnuti PC i naknadnoj LC imali su bolji ishod od bolesnika inicijalno podvrgnutih hitnoj LC. Objavljen je kraći postoperativni bolnički ostanak, niža stopa komplikacija te manja konverzija u otvoreni način operativnog zahvata kod bolesnika inicijalno liječenih PC nego kod onih liječenih hitnom LC.

Stoga, naknadna odgođena laparoscopska kolecistektomija poslije PC može imati bolji ishod. Iako su operacije izvodili iskusni kirurzi, stopa konverzije zahvata nakon provođenja hitne LC (40%) viša je od objavljenih (11-28%). Nisu zabilježene velike perioperativne komplikacije ili ozljede žučnih vodova, ali je ukupna frekvencija komplikacija signifikantno viša kod bolesnika podvrgnutih hitnoj laparoscopskoj kolecistektomiji. Najčešća komplikacija, curenje žuči, vjerojatno je uzrokovana skliznutom kirurškom klipsom.

Kod bolesnika liječenih PC, koledokolitijaza je zamjećena kod 3 bolesnika tijekom kolangiografije koja se provodi prije odgođene laparoscopske kolecistektomije. Kod ovih bolesnika PC je omogućila elektivnu ekstrakciju kamenaca zajedničkog žučnog voda prije kirurškog zahvata te se tako izbjegla perioperativna kolangiografija i ekploracija zajedničkog žučnog voda (58).

U zaključku, kod bolesnika kod kojih su simptomi prisutni više od 72 sata prije hospitalizacije i koji ne odgovaraju povoljno na konzervativnu terapiju, perkutana transhepatalna kolecistostoma kombinirana s odgođenom kolecistektomijom može pokazati bolji ishod i manje komplikacija nego hitna (rana) laparoscopska kolecistektomija (58).

Tseng i sur. (76) u svojoj studiji procjenjivali su izvedivost PC prije laparoscopske kolecistektomije u liječenju empijema žučnoga mjehura. Od 145 slučajeva s empijom žučnjaka uključenih u studiju, 80 je muškaraca, 65 žena, u rasponu dobi od 22-94 godine (srednja vrijednost dobi-71 godina). Svi su bolesnici podvrgnuti perkutanoj kolecistostomi pod ultrazvučnim i dijaskopskim nadzorom, a laparoscopska kolecistektomija je izvedena

naknadno. Analizirani su klinički znakovi, simptomi, laboratorijski i ultrazvučni nalazi, prateće bolesti, uzročni mikroorganizmi te komplikacije vezane uz provedbu PC i laparoskopske kolecistektomije. Žučni kamenci evidentirani su u 93%, dok je u preostalih 7% slučajeva žučnjak bio akalkulozan. Mikrobiološka kultura žuči bila je pozitivna u 83% slučajeva, pokazujući gram-negativne bakterije u 75%, gram-pozitivne u 30%, anaerobe u 7%, dok rast nije zamječen u 17% slučajeva. Izolirani patogeni bili su *Escherichia coli* (57%), *Enterococcus* (27%), *Klebsiella pneumonia* (18%), *Morganella morganii* (7.6%), *Pseudomonas aeruginosa* (4.1%) te *Salmonella* (0.7%) (76).

PC uspješno je provedena kod svih bolesnika unutar 48 sati od kliničke dijagnoze. Komplikacije vezane uz provedbu metode bile su curenje žuči u 1.4% te bol na mjestu punkcije u 14 % slučajeva. Kliničko se stanje poboljšalo unutar 48 sati od PC u 93% bolesnika. Vremenski interval između perkutane kolecistostome i odgođene laparoskopske kolecistektomije bio je u rasponu 2-21 dan. Ukupna stopa postoperativnih komplikacija iznosila je 17%, a uključivala je infekciju rane, krvarenje, subhepatalni apsces, ozljede žučnih vodova i pneumoniju. Postoperativni mortalitet iznosio je 2.6%. Stopa konverzije zahvata u otvorenu kolecistektomiju bila je 27% (76).

U zaključku stoji kako je PC sigurna i učinkovita metoda u početnom vođenju liječenja empijama žučnjaka te se preporuča provođenje tog preoperativnog drenažnog postupka kod bolesnika sa sepsom, starijih, onih s komorbiditetima te visoko rizičnih za rani operativni zahvat. PC omogućuje stabilizaciju bolesnika s mogućnošću postizanja daljnjeg planiranja prikladnog liječenja (76).

- **Nedostaci perkutane drenaže žučnjaka**

PC ima i nekoliko nedostataka. Tako drenažni kateter ne smije biti uklonjena sve dok se fistula formira oko njega, a postoji rizik i od dislokacije katetera. Zbog neudobnosti i nelagodnosti bolesnik može sam uzrokovati prekid drenaže pomicanjem katetera (77).

- **Sporna pitanja u liječenju akutnog kolecistitisa perkutanom drenažom**

Vrijeme planiranja odgođene LC još je uvijek sporno. Ukoliko se ona provede unutar 72 sata od PC, bolesnici kraće ostaju u bolnici pa je i sam trošak niži nego kod onih kada između PC i odgođene LC prođe više od 72 sata. Ovi zadnji pak imaju nižu frekvenciju komplikacija i kraći period oporavka. Odgođena laparoskopska kolecistektomija planira se najčešće s vremenskim odmakom preko 4 tjedna kako bi se izbjegli znakovi upale koji se pojavljuju obično prije četvrtog tjedna.

Drugo sporno pitanje je kada bi kateter korišten pri PC trebao biti uklonjen, tijekom ili prije odgođene LC? U studiji Karakayali i sur. (58) navodi se kako kateter nije uklonjen dok se odgođena LC nije sproveda iz razloga da se smanji rizik od rekurentnog akutnog kolecistitisa uslijed opstrukcije cističnog kanala koji se može razviti nakon uklanjanja katetera. Osim toga, bolesnici s potpunim olakšanjem od simptoma akutnog kolecistitisa, odgađaju planiranu operaciju nakon uklanjanja katetera, dok je rizik od naknadnog bolničkog prijema uslijed žučnih kamenaca 50% nakon jedne godine (58).

Prosječno vrijeme koje se navodi u literaturi je 4-6 tjedana (78) iako neki autori objavljuju da se uklanjanje katetera provodi na temelju dozvoljavajućih pokazatelja poslije rješavanja septičkog stanja bolesnika (59).

- **Ishod perkutane drenaže žučnog mjehura**

Ishod PC kojeg objavljuju mnoge studije je odličan. Navodi se kako do popuštanja simptoma dolazi gotovo trenutno, a najčešće je objavljivan podatak o popuštanju simptoma i kliničkom oporavku u 78-100% slučajeva (59). Melloul i sur. (59) navode podatak kako do popuštanja simptoma dolazi kod 91% slučajeva; Viste i sur. (70)- 96%; Al-Jundi i sur. (1)- 84.4%.

Čini se da je gangrenozni kolecistitis, koji se javlja u 40-80% bolesnika s akutnim akalkuloznim kolecistitisom (AAC) te u 2-31% bolesnika s akutnim kalkuloznim kolecistitisom (ACC), veoma važan čimbenik rizika za neuspjeh perkutane drenaže (59, 75).

- **Komplikacije perkutane drenaže žučnoga mjehura**

S tehničke strane gledišta, PC je prilično jednostavna metoda s niskom stopom komplikacija, objavljenih u rangu od 0 do 13% (77). Komplikacije u vezi s izvedbom metode u studijama se ocjenjuju uporabom Society of Interventional Radiology (79), klasifikacijskog sustava za komplikacije po ishodu. Velike komplikacije definirane su kao bilo koji morbiditet nastao uslijed izvedbe koji zahtijeva radiološku ili hitnu kiruršku intervenciju ili uzrokuje smrt bolesnika (59, 79).

Komplikacije vezane uz izvedbu metode perkutane drenaže žučnjaka najčešće su krvarenje, curenje žuči (1.4%) te bol na mjestu punkcije (14 %) (76). Treba naglasiti kako kateter može biti sigurno uklonjen bez obilnog curenja žuči. Trenutno se vodi debata u literaturi je li ta komplikacija povezana s tehnikom postavljanja katetera (70).

Kolecistokutana fistula, kao moguća komplikacija, danas je rijedak slučaj, što je rezultat brze dijagnoze i liječenja. No, prezentiran je slučaj 85-ogodišnje žene kojoj je

dijagnosticirana kolecistokutana fistula, a razvila se kao komplikacija nakon uklanjanja katetera korištenog u liječenju akutnog kolecistitisa metodom perkutane drenaže. Nakon uklanjanja drena, prisutnost konkremenata, ponovni nastanak infekcije i razvoj kolecistitisa vodili su ka nastanku fistule duž putanje oblikovane tokom prethodno postavljenog katetera. Kod bolesnice je opisano ponovno javljanje boli u desnom gornjem kvadrantu trbuha, gnojno istjecanje iz fistuloznog otvora te ekspanzija multiplih konkremenata. Podvrgnuta je laparoskopskoj kolecistektomiji te eksciziji fistule (41). Kolecistektomija je definitivna metoda liječenja ovakvog stanja. Perkutana kolecistostoma može biti primjenjena kod visoko rizičnih bolesnika, dovodeći do spontanog zatvaranja fistule (41).

Iako je formiranje fistule danas rijetka komplikacija kolecistitisa, uvijek ostaje mogućnost njezinog nastanka i trebala bi biti razmotrena u diferencijalnoj dijagnozi bilo kojeg fistuloznog trakta desnog trbušnog zida. Ovim slučajem predočilo se kako prethodna perkutana drenaža akutne upale žučnjaka može potpomoći u oblikovanju fistule ukoliko upala nije pravilno sanirana (41).

- **Stopa smrtnosti nakon izvođenja perkutane drenaže žučnjaka**

Neke studije definiraju mortalitet kao svaki smrtni ishod do kojeg je došlo tijekom izvedbe perkutane drenaže do 90 dana nakon otpuštanja iz bolnice (41).

Sustavnim se recenzijama izvještava kako je 30-dnevni ili unutarbolnički mortalitet poslije PC visok, 15.4%, ali mortalitet vezan uz samu provedbu postupka PC je nizak, 0.36%. Treba naglasiti kako je mortalitet pretežno povezan s težinom osnovne bolesti u podlozi, više nego sa trenutnim zbivanjem u žučnom mjehuru (74, 77).

1.8.3.2.2. Alternativne tehnike perkutanoj kolecistostomi

a) Perkutana transhepatalna aspiracija žučnog mjehura

(engl. percutaneous transhepatic gallbladder aspiration-PTGBA)

Perkutana transhepatalna aspiracija žučnog mjehura alternativna je metoda u kojoj se sadržaj žučnog mjehura punkcijom aspirira bez postavljanja katetera za drenažu. Žuč se aspirira iz žučnog mjehura tankom iglom pod ultrazvučnim nadzorom. To je cijenovno jeftinija, jednostavna metoda koja se primjenjuje u bočnom položaju bolesnika, bez nelagode za bolesnika jer nema postavljanja katetera kao kod PC (77).

Aspiracija žučnoga mjehura prvenstveno je dijagnostička metoda, no može postati terapijska metoda za akutni kolecistitis kod bolesnika s visokim rizikom (71).

Ipak, njezina klinička korisnost prikazana je samo studijama serije slučajeva (77). Neke su studije (80, 81) naslovljene na korisnost aspiracije žučnog mjehura u liječenju akutnog kolecistitisa kod bolesnika s visokim rizikom (71). No, samo jedna studija (82) retrospektivno uspoređuje učinkovitost aspiracije i drenaže žučnoga mjehura (71).

Chopra i sur. (82) u toj studiji objavljuju kako su aspiracija žučnog mjehura i perkutana drenaža tehnički istovaljano uspješne u 97% slučajeva, dok je klinički napredak bolesnika postignut u 90% i 77%. Stoga predlažu aspiraciju žučnoga mjehura kao signifikantno sigurniju metodu naspram drenaže te predlažu kako bi trebala biti metoda izbora za liječenje akutnog kolecistitisa kod bolesnika s visokim rizikom (71, 82).

Suprotno ulozi perkutane drenaže u akutnom kolecistitisu, koja omogućava kontinuiranu drenažu, aspiracija žučnoga mjehura pruža samo jednokratnu dekompresiju i evakuaciju sadržaja. Stoga, te su dvije metode u osnovi različite (71). Teoretski, učinak jednostruke aspiracije niži je od učinka drenaže. Iako opetovana aspiracija može poboljšati učinkovitost sa 71.1 na 95.6% (83), takva metoda nije uspoređivana s drenažom (77).

Stoga su Ito i sur. (71) iznijeli prospektivnu randomiziranu studiju u kojoj uspoređuju i utvrđuju učinkovitost i sigurnost perkutane drenaže i aspiracije žučnog mjehura kod bolesnika s teškim akutnim kolecistitisom. Rezultati njihove studije drugačiji su od rezultata Chopra i sur. (82). Mogući uzrok razlike u učinkovitosti aspiracije žučnjaka između te dvije studije je razlika u veličini korištene igle, malom uzorku bolesnika u studiji Chopra i sur. (82) te činjenici kako je riječ o nerandomiziranoj retrospektivnoj studiji naspram prospektivne randomizirane studije Ito i sur. (71), koja je bila potrebna kako bi razjasnila učinkovitost tih dviju metoda. Prema Ito i sur. (71), perkutana drenaža puno je učinkovitija metoda od aspiracije žučnjaka u terminima kliničke efektivnosti. Studija prikazuje rezultate aspiracije žučnoga mjehura s 21-Gauga iglom (71). Premda aspiracija s tankom iglom (21G) ima niži rizik od curenja žuči nakon njenog uklanjanja, aspiracija viskoznije žuči otežana je s takvom, tankom iglom (77). Na činjenicu kako gusta žuč ili gnoj ne mogu biti dostatno aspirirani korištenjem 21-Gauge igle, ukazuju i Ito i sur. (71). Iako igle deblje od 19-Gauga u promjeru mogu olakšati aspiraciju guste žuči ili gnoja, zbog rizika od krvarenja, odabiru se tanje igle. U studiji Chopra i sur. (82) uspješno je korištena 18-Gauga igla kod 97% bolesnika, bez nastanka komplikacija. Stopa sveukupnih komplikacija za perkutanu drenažu u studiji Ito i sur. (71) iznosila je 3% te je niža u usporedbi s prethodnim objavljivanim postotcima u rasponu 4-24%, što znači da je veličina katetra korištenog za Seldingerovu tehniku od 6.5-7 Fr dovoljno široka za uspješnu drenažu te ne umanjuje sigurnost izvedbe (71).

U zaključku, perkutana je drenaža prije nego aspiracija žučnjaka metoda izbora za liječenje teškog akutnog kolecistitisa u bolesnika s visokim rizikom od kirurškog zahvata (71).

**b) Endoskopska nazo-bilijarna drenaža žučnog mjehura
(engl.endoscopic naso-biliary gallblader drainage- ENGBD)**

Endoskopska nazo-bilijarna drenaža žučnog mjehura transpapilarna je metoda koja uključuje postavljanje nazo-bilijarne drenažne sonde i generalno ne zahtijeva bilijarnu sfinkterotomiju (77). Nakon uspješnog dovođenja kanile do žučnih vodova, žica vodilica odmiče u cistični žučni vod te potom u žučni mjehur. U to vrijeme, hidrofilna žica vodilica korisna je u pronalaženju cističnog žučnog kanala. Konačno, u žučni mjehur uvodi se 5-8.5 Fr nazo-bilijarni drenažni kateter (77).

Oku i sur. (84) u svojoj studiji uspoređivali su klinički ishod između bolesnika s akutnim kolecistitisom podvrgnutih ENGBD metodi i onih kod kojih je provedena PC metoda. PC je bila superiornija metoda naspram ENGBD što se tiče stope uspješnosti i potrebnog vremena za samu izvedbu. Međutim, nije bilo signifikantne razlike u postotku komplikacija, učinku sanacije upalnog procesa, trajanju hospitalizacije, vremenskom rasponu od drenaže do operacije te trajanju operacije. Iako je PC postala metoda izbora među tehnikama intervencijske radiologije za bolesnike čije kliničko stanje zahtijeva drenažu, ENGBD bi trebala biti razmotrena kao najprimjerenija metoda kod bolesnika s kontraindikacijama za provedbu PC obzirom na antitrombotsku terapiju, kod onih s pridruženom koledokolitijazom te za one s osnovanom sumnjom na prisutnu malignu bolest žučnjaka (84).

ENGBD može biti primijenjena kod bolesnika s teškim komorbiditetima, posebno kod onih s terminalnim stadijem hepatalne bolesti, kod kojih je perkutani transhepatalni pristup otežano sprovesti (77).

Iz razloga što zahtijeva izvedbom tešku endoskopsku tehniku i to što su relevantne studije serije slučajeva provedene samo u limitiranom broju institucija, ENGBD još nije utemeljena kao standardna metoda liječenja akutnog kolecistitisa, za razliku od PC. Stoga, da bi se prikupilo više podataka, ENGBD bi se trebala izvoditi u velikom omjeru od strane iskusnih kliničara (77).

c) Endoskopsko transpapilarno postavljanje plastičnog stenta u žučnom mjehuru (engl. endoscopic transpapillary stenting; EGBS)

Endoskopsko transpapilarno postavljanje plastičnog stenta u žučnom mjehuru zahtijeva tešku endoskopsku tehniku te se, kao i ENGBD, provodi u malom broju institucija. Stoga ni ova metoda nije standardizirana.

EGBS metoda je gotovo identična ENGBD, samo se uvodi stent 6-10 Fr promjera. Kada su umetnuti stentovi promjera 10 Fr ili stent za žučni mjehur i bilijarne vodove, kao kod liječenja Mirizzijevog sindroma, provodi se endoskopska bilijarna sfinkterotomija kako bi se prevenirao post-ERCP pankreatitis (77).

d) Endoskopska drenaža žučnog mjehura pod ultrazvučnim nadzorom (engl. endoscopic ultrasonography-guided gallbladder drainage; EUS-guided gallbladder drainage; EUS-GBD)

Endoskopska drenaža žučnog mjehura pod ultrazvučnim nadzorom provodi se kroz antrum želuca i bulbus duodenuma. Uključuje EUS- nazo-bilijarnu drenažu žučnjaka i EUS-stentiranje žučnjaka. U posljednje vrijeme jedna je kontrolirana studija (85) pokazala da je EUS-GBD usporediva s PC u odredbama tehničke izvedivosti i uspješnosti. Kakogod, ni EUS-GBD još nije uhodana kao standardna metoda (77).

Teoretski gledano, žučni mjehur nije adhezijama vezan za gastrointestinalni trakt. Stoga postoji mogućnost curenja žuči tijekom provedbe metode i razvoja bilijarnog peritonitisa.

Izbor lokacije i položaja endoskopa je bitan za uspješnu i sigurnu realizaciju izvedbe. Žučni mjehur se vizualizira iz duodenalnog bulbusa ili antruma želuca pri korištenju svijenog linearnog endoskopa. U to vrijeme, smjer ultrazvučne sonde priliježe uz desnu stranu tijela. Pod EUS vizualizacijom, nakon što se potvrdi odsutstvo krvnih žila da bi se izbjeglo krvarenje, uspješno se u žučni mjehur uvodi 19-Gauge igla ili se unaprijedeno koriste igle s mogućnosti uporabe elektrokoagulacije. Prije uklanjanja igle, prvo se aspirira žuč, a potom se injektira kontrast u žučni mjehur u svrhu kolecistografije. Ukoliko je potrebno, kateter za bilijarnu dilataciju ili kateter za papilarnu balonsku dilataciju koriste se za dilataciju gastrokolecistične ili duodenokolecistične fistule. Konačno, 5-10 Fr nazo-bilijarna sonda uvodi se kroz kolecistogastrostomu ili kolecistoduodenostomu u žučni mjehur. Osnovni postupak u EUS stentiranju žučnog mjehura isti je kao i kod EUS-GBD. Dvostruko svijeni plastični ili samorastezljivi metalni stent postavlja se u zadnjem koraku.

Objavljeno je devet retrospektivnih i jedna prospektivna analiza o tri EUS- nazo-bilijarne i sedam EUS-stentiranja žučnoga mjehura (77). Stope uspješnosti i pozitivne reakcije za obje metode su približno 100%, no incidencija komplikacija je prilično visoka, 11-33%, ukazujući na potrebu za daljnjim istraživanjem i usavršavanjem.

1.8.4. SMJERNICE TG13 ZA LIJEČENJE AKUTNOG KOLECISTITISA

Prema Tokyo Guidelines (TG13) (44) samo blagi oblik (stupanj I) akutnog kolecistitisa u ranoj fazi trebao bi biti liječen kolecistektomijom, bolje laparoskopskim načinom, dok umjereni (stupanj II) i teški (stupanj III) oblik akutnog kolecistitisa, koji traje dulje od 5-7 dana, trebao bi biti liječen konzervativno s intravenoznom primjenom antibiotika i elektrolitskih nadomjestaka te minimalno invazivnim metodama intervencijske radiologije-perkutanom drenažom žučnjaka, nakon koje slijedi odgođena kolecistektomija (70).

TG13 ističe kako je perkutana transhepatalna drenaža žučnog mjehura razmotrena kao sigurna alternativa ranoj kolecistektomiji u bolesnika s akutnim kolecistitisom, posebno kod onih s visokim rizikom za kirurški zahvat (77).

Kada je dijagnoza akutnog kolecistitisa utvrđena na temelju dijagnostičkih kriterija za akutni kolecistitis po TG13 (15), indicirano je inicijalno konzervativno liječenje, koje uključuje NPO (nihil/non/nulla per os), intravenozne nadomjestke tekućine, antibiotike i analgetike, zajedno s praćenjem vrijednosti krvnog tlaka i pulsa putem monitora te pretrage urina. Istodobno, trebalo bi provesti procjenu stupnja težine akutnog kolecistitisa na temelju kriterija TG13 (46), prema kojima je akutni kolecistitis klasificiran na blagi, stupanj I, umjereni, stupanj II te teški, stupanj III (44).

- **Stupanj I**

Blagi, stupanj I, oblik akutnog kolecistitisa u ranoj fazi trebao bi biti liječen izvedbom kolecistektomije, najbolje laparoskopskim načinom (70). Kod ovog stupnja, rana laparoskopska kolecistektomija prva je linija liječenja. Kod bolesnika s kirurškim rizikom, nakon poboljšanja stanja bolesnika inicijalno konzervativno liječenog, može biti indicirana opservacija (praćenje bolesnika bez izvođenja kolecistektomije) (44).

- **Stupanj II**

Umjereni, stupanj II, akutni kolecistitis često je praćen teškom lokalnom upalom. Rana laparoskopska kolecistektomija može biti indicirana samo ukoliko je izvediva i sigurna za bolesnika (44). Ukoliko bolesnik ne odgovara na inicijalno medicinsko liječenje, neophodna je hitna drenaža žučnjaka (44).

Perkutana drenaža žučnog mjehura trebala bi biti primjenjena kod bolesnika sa stupnjem II (umjerenog) akutnog kolecistitisa samo onda kada nema povoljnog odgovora na konzervativno liječenje (77).

Analizom odgovora na antimikrobno liječenje, neuspjeh konzervativnog liječenja povezan je s izolacijom *Candidae*, rezistentnih bakterija te izolacijom više od dviju bakterija (6).

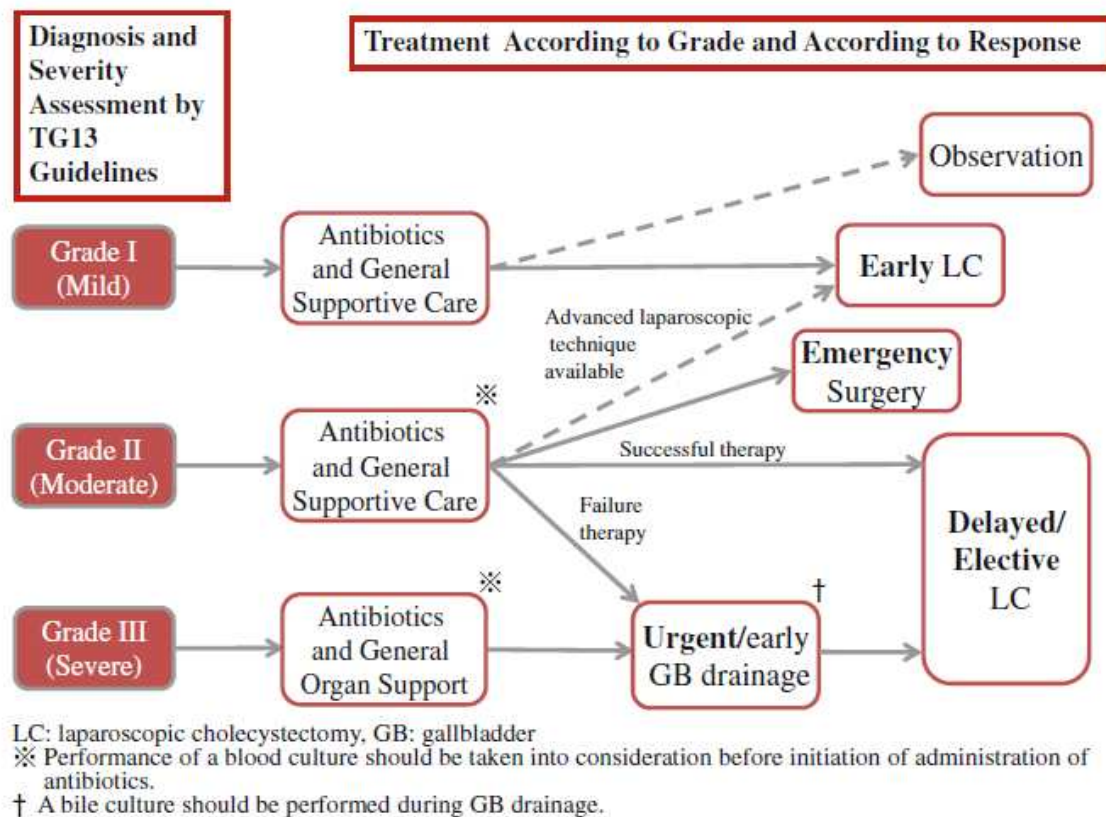
Jedna prospektivna studija ukazuje da su prediktori za neuspjeh konzervativne terapije- dob iznad 70 godina, šećerna bolest, tahikardia te distendiran žučni mjehur kod prijema. Isto tako, porast broja leukocita, povišena tjelesna temperatura te dob iznad 70 godina, ustanovljeni su kao prediktori neuspjeha konzervativne terapije tijekom 24 i 48 satnog praćenja bolesnika (86).

Stupanj II akutnog kolecistitisa s ozbiljnim lokalnim komplikacijama indikacija je za hitnu kolecistektomiju ili perkutanu drenažu žučnog mjehura ukoliko je operacija rizična (44).

- **Stupanj III**

Teški, stupanj III, akutni kolecistitis praćen je organskom disfunkcijom. Adekvatna organska potpora, kao što je ventilacijsko/ cirkulacijska potpora, neophodna je u inicijalnom medicinskom liječenju (44). U liječenju takvih bolesnika trebala bi biti provedena hitna drenaža žučnoga mjehura. Elektivna kolecistektomija može biti izvedena nakon poboljšanja akutne bolesti koje se postiže uslijed provedbe drenaže žučnjaka (44).

Stoga, za bolesnike s teškim, stupanj III, oblikom bolesti, drenaža žučnoga mjehura preporuča se uz potporno, intenzivno liječenje (77).



Tablica 3. Algoritam postupaka u akutnom kolecistitisu prema težini kliničke slike; preuzeto iz Miura i sur. (44).

1.9. REKURENTNI KOLECISTITIS

Prema tvrdnjama randomiziranih kontroliranih ispitivanja koja uspoređuju ishode kolecistektomije i praćenja bolesnika nakon remisije akutnog kolecistitisa liječenih konzervativno, u 36% slučajeva iz praćene skupine naknadno je bila potrebna hitna hospitalizacija uslijed boli i komplikacija povezanih s kamencima žučnog mjehura; akutnog kolecistitisa, kamenca u žučnim vodovima, akutnog pankreatitisa (15, 73). Kolecistektomija je bila neophodna za 24-30% bolesnika (15, 73).

S druge strane, učestalost ponavljanja tegoba kod onih bolesnika koji su iščekivali kolecistektomiju bila je između 2.5-22% (73, 87), a u 19% bila je potrebna hitna hospitalizacija (73). Objavljeno je da od ovih slučajeva, s povratnim tegobama, ponavljanje akutnog kolecistitisa iznosi 2.5%, a perforacija žučnog mjehura 6% (15, 87).

Ponavljanje akutnog kolecistitisa u onih bolesnike za koje kolecistektomija, iz nekog razloga, nije bila opcija liječenja te joj nisu podvrgnuti nakon perkutane drenaže žučnog mjehura, javlja se u 22-47% (15, 88, 89). U osnovi, ponavljanje tegoba u vidu akutnog kolecistitisa ne javlja se kod slučajeva podvrgnutih kolecistektomiji, jedino kao skup tegoba u vidu postkolecistektomijskog sindroma (15).

1.10. PROGNOZA AKUTNOG KOLECISTITISA

Nakon objavljivanja TG07 (43) te TG13 (46), dijagnostički kriteriji i kriteriji za procjenu težine kliničkog stanja su se standardizirali, a raspodjela slučajeva, na temelju kliničkih podataka o težini stanja, te komparacija između ciljanih skupina, postala je dostupnija (15). Smjernice imaju cilj razjasniti kako pravilna primjena kriterija te odgovarajuće vođenje liječenja vodi ka poboljšanju životne prognoze (46).

Akutni kolecistitis, u osnovi, nije oboljenje s visokom stopom smrtnosti (46). Objavljen je podatak kako je stopa smrtnosti u bolesnika s akutnim kolecistitisom prije iznosila i do 10%. Na temelju izvještaja nakon 2000. godine, mortalitet je manji od 1% (15).

Na temelju težine kliničkog stanja, prema izvještaju TG07, stopa smrtnosti za akutni kolecistitis u blagom, stupanj I, iznosi 0.6%, dok u teškom, stupanj III, iznosi i 21.4%. Sveobuhvatno, za akutni kolecistitis iznosi 1.7% (15).

Akutni kolecistitis ponekad zahtijeva urgentan tretman liječenja za stanja kao što su gangrenozni kolecistitis, emfizematozni kolecistitis te torzija žučnog mjehura. Zbog težine stanja pridružen im je i naziv „teški žučni mjehur“ (engl. „difficult gallbladder“) (46).

Kod ovakvih specifičnih vrsta akutnog kolecistitisa, često je riječ o slučajevima s lošom prognozom (46). Zapravo, ukupna stopa smrtnosti kod bolesnika s akutnim kolecistitisom je oko 0.6%, dok za teške slučajeve iznosi 6.0% (46).

Među teško oboljelima, osobito treba istaknuti bolesnike s akutnim akalkuloznim kolecistitisom (AAC) kod kojih je stopa smrtnosti izrazito visoka te se kreće između 22 -71% (59, 90). To su stanja koje često imaju fulminantan te opasniji tijek od akutnog kalkuloznog kolecistitisa te češće progrediraju do gangrene, empijema ili perforacije (6).

Pri dijagnosticiranju „teškog akutnog kolecistitisa“, moguće je suočavanje s osporavanjima i težom prosudbom (46). Kod sumnje na gangrenozni i emfizematozni kolecistitis, radiološki nalazi, koji se ultrazvučnim pregledom trebaju zapaziti, su nepravilno zadebljanje stijenke žučnog mjehura i mogući slikovni prikaz rupture same stijenke (46). Sood i sur. (91) objavili su kako je pukotina u stijenci žučnog mjehura direktan nalaz perforacije žučnjaka, česte posljedice gangrenoznog i emfizematoznog kolecistitisa, te da je vidljiva ultrazvučnim pregledom u 70% slučajeva, a CT pregledom u 78% slučajeva. Na osnovu načina pregleda i korištenja instrumenata, zaključuje se kako dijagnoza ipak može biti uspostavljena u nemalom broju slučajeva (46).

2. CILJ ISTRAŽIVANJA

Cilj ovog istraživanja je utvrditi koliko perkutana kolecistostoma i drenaža apscesa jetre mogu pomoći u liječenju bolesnika s umjerenim i teškim stupnjem akutnog kolecistitisa u uvjetima KBC Split.

Prikupljeni materijal obrađen je s namjerom iznošenja:

- broja bolesnika kojima je u KBC Split urađena drenaža žučnog mjehura zbog akutnog kolecistitisa
- broja bolesnika kojima je u KBC Split urađena drenaža apscesa jetre, nastalog kao komplikacija akutnog kolecistitisa
- mikrobioloških nalaza sadržaja evakuiranih iz žučnog mjehura i apscesa
- broja i vrste komplikacija perkutane drenaže
- trajanja drenaže i hospitalizacije bolesnika nakon drenaže
- utvrđivanja daljnjeg tijeka liječenja nakon perkutane kolecistostome
- usporedba rezultata perkutane drenaže u KBC Split s rezultatima iz recentne literature

Hipoteza

Perkutana kolecistostoma je pouzdana metoda liječenja umjerenog i teškog stupnja akutnog kolecistitisa, bilo kao definitivna metoda liječenja ili kao prijelazna metoda do laparoskopske kolecistektomije.

3. ISPITANICI I METODE

U istraživanje će biti uključeni svi bolesnici kojima je u razdoblju od kolovoza 2013. godine do rujna 2015. godine napravljena drenaža žučnog mjehura i/ili apscesa jetre zbog akutnog kolecistitisa.

Ovo je retrospektivna studija u kojoj će se koristiti podaci iz digitalnih arhiva Kliničkog zavoda za dijagnostičku i intervencijsku radiologiju i arhiva povijesti bolesti i otpusnih pisama Klinike za kirurgiju i Interne klinike KBC Split. Digitalni arhivi su Inforad za pisane radiološke nalaze te Infinitt PACS sustav za slikovni arhiv.

Svim pacijentima drenaža je rađena na CT uređaju Emotion 16 (Siemens, Erlangen, Njemačka). Nakon drenaže zabilježena je količina evakuiranog sadržaja i eventualne komplikacije nastale za vrijeme intervencije. Na Klinici za kirurgiju i Klinici za internu medicinu zabilježene su količine evakuiranog sadržaja, eventualne komplikacije, mikrobiološki i laboratorijski nalazi, datum vađenja drena i datum otpuštanja pacijenta s opisom kliničkog stanja pri otpustu iz bolnice. Za sve pacijente je provjereno jesu li naknadno dolazili u bolnicu i koji su bili razlozi ponovnih hospitalizacija.

Svim pacijentima kojima je urađena drenaža odredio se spol i dob, uzrok nastanka akutnog kolecistitisa i stupanj težine bolesti. Istražile su se komplikacije drenaže, mikrobiološki nalazi, vrijeme trajanja drenaže i ishod liječenja. Također se istražilo koliko je pacijenata nakon drenaže imalo kirurško liječenje i je li operacija bila laparoskopska ili otvorena.

U istraživanju su korištene deskriptivne statističke metode.

Uspješnost perkutane drenaže žučnjaka

Pozitivan odgovor na perkutanu drenažu definira se kao poboljšanje kliničkih znakova u vidu popuštanja abdominalne boli i osjetljivosti na palpaciju, snižavanja tjelesne temperature <37.5°C tijekom 24 sata te smanjenje leukocitoze (59).

4. REZULTATI

U ovu retrospektivnu kliničku studiju uključeno je ukupno 14 bolesnika.

Struktura bolesnika, vrsta intervencijskih postupaka i ostali istraživani parametri prikazani su u Tablici 4.

- **Broj drenaža, spol i dob**

Od kolovoza 2013. godine do rujna 2015. godine u 14 pacijenata je urađena perkutana drenaža zbog akutnog kolecistitisa, u sedam muškaraca i sedam žena. Pacijenati su bili stari od 43-95 godina, ukupne prosječne dobi 71 godina, u žena prosjek je bio 74 godine, a u muškaraca 68 godina (ukupni medijan 74 godine).

- **Stupanj težine bolesti**

U svih pacijenata je laboratorijskim, kliničkim i radiološkim parametrima dijagnosticiran III stupanj težine bolesti, osim u jednog pacijenta koji je bio klasificiran kao II stupanj akutnog kolecistitisa.

- **Vrsta drenaže**

U devet pacijenata je drenirana samo kolecista, u dva pacijenta kolecista i apsces jetre, a u tri je pacijenta tražena drenaža apscesa jetre bez drenaže koleciste.

- **Komplikacije drenaže**

U jednog pacijenta su neposredno nakon drenaže nastali simptomi sepse; ubrzano disanje, povećan broj srčanih otkucaja, konfuznost i nagli porast tjelesne temperature. Simptomi su se smirili sat vremena nakon drenaže. U jednog pacijenta je nekoliko dana nakon drenaže ultrazvukom evidentirana lamelarna kolekcija tekućine u pleuralnom prostoru i perihepatalno, ali nijedna kolekcija nije zahtijevala nove perkutane drenaže.

- **Ishod drenaže**

U svih pacijenata simptomi akutnog kolecistitisa su se smanjili tijekom 24h od drenaže, a tijekom prvih 72 sata laboratorijski nalazi su prelazili u normalne vrijednosti.

- **Dužina trajanja drenaže**

Podatci o vremenu vađenja drenažnog katetera nisu zabilježeni za jednu pacijenticu, a u ostalih trinaest pacijenata drenažni kateter se vadio između trećeg i dvadesetpetog dana, u prosjeku jedanaestog dana (medijan osam dana).

- **Mikrobiološki nalazi**

U dva pacijenta kulture su bile sterilne, a u ostalih su nađene po jedna ili više bakterija. U jednog pacijenta je CT pretragom nađen zrak u stijenci koleciste te se postavila sumnja na emfizematozni kolecistitis, što se i potvrdilo mikrobiološkom analizom kojom je izolirana bakterija roda Clostridium.

- **Ishod liječenja drenažom**

U svih pacijenata drenaža je bila učinkovita u rješavanju akutnog kolecistitisa.

Međutim, u jedne je pacijentice oko mjesec dana nakon drenaže dijagnosticiran karcinom koleciste koji je vjerojatno bio i primarni uzrok kolecistitisa sa formiranjem i apscesa u jetri. Pacijentica je umrla dva mjeseca nakon drenaže, ali tijekom zadnje hospitalizacije nije razvila nove znakove akutnog kolecistitisa.

Devedesetpetogodišnja pacijentica je imala dobar odgovor na drenažu sa smirivanjem simptoma akutne upale. Međutim, odmah nakon vađenja drenaže razvila je simptome zatajenja više organa. Umrla je mjesec dana nakon drenaže.

U prvog pacijenta je tijekom hospitalizacije zbog akutnog kolecistitisa bila urađena operacija. Prvo je pokušana laparoscopska kolecistektomija, ali je napravljena konverzija u otvorenu operaciju zbog gangrene i gnoja.

U još dva pacijenta je napravljena kolecistektomija, ali u drugoj hospitalizaciji, nekoliko mjeseci nakon drenaže. U pacijenta koji je imao emfizematozni kolecistitis napravljena je laparoscopska operacija 6 mjeseci nakon drenaže. Operacija je bila zahtjevna zbog brojnih priraslica, a sama kolecista je bila izrazito mala, nekrotična. Drugi je pacijent 2 mjeseca nakon otpusta iz bolnice dobio recidiv kolecistitisa i napravljena je otvorena operacija gdje su opisane brojne priraslice i perikolecistitični apscesi.

U ostalih devet pacijenata nije rađena kolecistektomija u KBC Split.

- **Vrijeme hospitalizacije**

Vrijeme hospitalizacije nije ovisilo o akutnom kolecistitisu, već o liječenju konkomitantnih bolesti. Najduže vrijeme boravka u bolnici imala je pacijentica kod koje je uzrok akutnog kolecistitisa bio karcinom žučnog mjehura (60 dana) te pacijent s zatajenjem funkcije bubrega i gangrenom stopala nastalom uslijed dijabetesa (56 dana). Posljednja pacijentica i dalje boravi u bolnici (> 25 dana). Kod nje je, uslijed antifosfolipidnog sindroma, nastala tromboza mezenterične arterije. Nakon više operacija, uslijed razvoja gangrene crijeva, dobila je i sepsu prouzročenu Candidom.

R.br.	Spol	Dob	Drenirano		Konkrementi	Mikrobiologija	Komplikacije	Trajanje drena (dani)	Ishod		
			Žučni mjehur	Apsces jetre					Dani u bolnici	Kolecistektomija	
										Laparoskopska	Otvorena
1	M	54	•		Konkrement - 16 mm u infundibulumu	Staphylococcus aureus (meticilin rezistentni) Streptococcus viridans	N	15	22	•	• gangrena i gnoj
2	M	83	•		multipli konkrementi	Escherichia coli	Septički simptomi nakon drenaže	10	16 otpušten bez kompl.		
3	M	43	•		N	Streptococcus β haemolyticus skupine B; Clostridium	N	10	10	• brojne priraslice	
4	Ž	72	• trans-abdom.		konkrement	kultura sterilna	N	7	45 otpuštena kući		
5	Ž	72	•	•	N	apscesi-sterilno; žučni mjehur – Pseudomonas aeruginosa	N	20	60 primarni ca žučnog mjehura; pacijentica umrla		
6	Ž	82		•	N	Enterococcus sp Streptococcus viridans	N	3	10 otpuštena iz bolnice		
7	M	76	•		konkrement	Klebsiella pneumoniae	N	12	13 otpušten iz bolnice		
8	Ž	74		•	N		N	?	? nefrologija		
9	Ž	76	•	•	N	Klebsiella oxytoca, Enterobacter sp	N	7	11 otpuštena kući		
10	M	77	•		konkrement u duktusu cistikusu	Streptococcus viridans	N	10	23 otpušten; recidiv		• priraslice i absces
11	M	75	•		N	Escherichia coli	lamelarna perihepatalna i pleuralna likvidokolekcija	19	23		
12	M	74		•	Konkrement u infundibulumu	kultura sterilna	N	7	56 nefrologija:kirurgija		
13	Ž	95	•		multipli konkrementi	Klebsiella pneumoniae Escherichia coli	N	5	33 umrla mjesec dana nakon drenaže		
14	Ž	46	•		multipli konkrementi	Klebsiella pneumoniae ESBL+	N	>20	>25 Jedinica intenzivne skrbi Interne klinike; I dalje boravi u bolnici		

Tablica 4. Prikaz strukture bolesnika, vrsta intervencijskih postupaka i ostalih istraživanih parametara.

5. RASPRAVA

U III stupnju akutnog kolecistitisa perkutana drenaža je metoda izbora liječenja u akutnoj fazi bolesti. TG13 (44) smjernice u liječenju akutnog kolecistitisa umjerenog, tj. II stupnja težine, preporučaju hitnu kolecistektomiju, ali ne u slučajevima gdje postoji veći rizik od komplikacija operacije. U rizičnim slučajevima se sugerira perkutana kolecistektoma kao prijelazna terapija dok se bolesnik ne oporavi za elektivnu kolecistektomiju, ali i kao trajno terapijsko rješenje.

Od pojave TG13 smjernica u KBC Split je od kolovoza 2013. do rujna 2015. godine učinjeno samo 14 perkutanih drenaža u pacijenata s akutnim kolecistitisom, jedna u bolesnika s II stupnjem i trinaest u bolesnika s III stupnjem težine bolesti. Ovaj mali broj perkutanih intervencija je vjerojatno uzrokovan još uvijek prisutnim stavom da je perkutana kolecistostoma opasna tehnika liječenja koju treba izbjegavati u slučajevima akutnog kolecistitisa. Takav stav nije izoliran, naime; još pred nekoliko godina bile su prisutne mnoge kontroverze u literaturi i smjernicama o indikacijama za perkutanu kolecistostomu u liječenju akutnog kolecistitisa (92). Uloga i izbor između perkutane kolecistostome i laparoskopske kolecistektomije u liječenju bolesnika s akutnim kolecistitisom poslije 72 sata od početka simptoma još je nejasna i nedefinirana, bez obzira na TG13 smjernice (93).

Laparoskopska kolecistektomija, u svrhu liječenja akutnog kolecistitisa kod odabranih bolesnika, povezana je s dobrim ishodom i minimalnim komplikacijama (94). Prema retrospektivnoj studiji iz Los Angelesa, nema značajne razlike između perkutane kolecistostome i laparoskopske kolecistektomije što se tiče morbiditeta i mortaliteta, dok je trajanje hospitalizacije značajno duže kod bolesnika podvrgnutih perkutanoj kolecistostomi (93). Royal Australasian College of Surgeons pak ističe da je indeks kolecistektomije uvjerljiv kao izbor s niskim morbiditetom i mortalitetom čak i kod teškog oblika akutnog kolecistitisa, u skladu s Tokyo Guidelines grade II; III (95). Navodi se kako je hitna kolecistektomija, među opcijama za liječenje teškog akutnog kolecistitisa, siguran i tehnički izvodljiv izbor (95). Ipak, stope morbiditeta i mortaliteta su značajno više kod bolesnika s visokim rizikom pa dosežu i 14-46 % (94, 96).

Prema literaturi, kod visoko rizičnih i neprikladnih bolesnika za kirurški zahvat, opcije za liječenje akutnog kolecistitisa su kontroverzne (97). Dosta studija objavljeno je u svrhu procjene efikasnosti, dugoročnog ishoda te sigurnosti provođenja perkutane kolecistostome kod bolesnika s visokim rizikom za kirurški zahvat (94). Primarni rezultati studija odnose se na ukupan morbiditet, mortalitet te potrebu za daljnjom kolecistektomijom (98).

U ovom istraživanju orijentirali smo se samo na praćenje bolesnika s perkutanim intervencijama, a istraživanje o mortalitetu i morbiditetu laparoskopske kolecistektomije u

akutnom kolecistitisu prema stupnju težine u uvjetima naše bolnice može biti tema odvojenog istraživanja.

U određenim situacijama, perkutana kolecistostoma omogućava intervencijski izbor (99). Glavna indikacija za perkutanu kolecistostomu je rezistencija bolesnika na terapiju ili kao izbor liječenja kod jako teških bolesnika u jedinici intenzivnog liječenja (99). Rana perkutana drenaža žučnog mjehura sigurna je i djelotvorna metoda kod kritično bolesnih u akutnoj fazi kolecistitisa, s visokom stopom uspjeha (100). Može se provoditi sigurno kod bolesnika koji su kod pregleda razmotreni kao nepodobni za kirurški zahvat (101). Kod visoko rizičnih bolesnika s akutnim kolecistitisom, potrebno je procijeniti daljnji klinički smijer poslije uklanjanja drena postavljene tijekom perkutane kolecistostome, procijeniti mogućnost nastanka recidiva, kao i čimbenika rizika koji bi do njega doveli (97).

Perkutana kolecistostoma je utemeljena i uhodana metoda drenaže u liječenju bolesnika visokog rizika koji boluju od akutnog kolecistitisa (102). Perkutana kolecistostoma (PC) se provodi pod lokalnom anestezijom od strane radiologa koji se služi ultrazvučnim ili CT vođenjem (99). Dren može biti postavljen transhepatalnim ili transperitonealnim pristupom (99). U literaturi su opisani i transhepatalni i transabdominalni pristupi postavljanja katetera; doima se da je transhepatalni pristup više zastupljen (78, 94). Transabdominalni pristup provodi se kada je žučni mjehur distendiran i adherira uz abdominalni zid ili kada nepovoljno anatomsko stanje čini transhepatalni pristup otežavajućim (94). Stopa morbiditeta u svezi s postupkom perkutane kolecistostome je između 8-44% (94). Komplikacije se pojavljuju u približno 10 % slučajeva i uključuju krvarenje, hemobiliju, pneumotoraks ili curenje žuči, ovisno o tipu pristupa (99). Većina komplikacija odnosi se na neuspješno postavljanje katetera, pomaknuće istog, ozljede žučnih vodova te intrakolecističnu hemoragiju (94, 103). Stopa rekurentnih ataka akutnog kolecistitisa je 8-10% (59), iako je objavljen podatak i o 22% (94). Više od polovine bolesnika s rekurentnim kolecistitisom podvrgava se ponovnoj perkutanoj drenaži (94). Najčešći uzrok recidiva je okluzija pojedinačnim velikim kamencem koji sprječava drenažu cističnog žučnog voda (94).

U našoj seriji bolesnika s II i III stupnjem akutnog kolecistitisa, perkutana kolecistostoma se pokazala kao uspješna tehnika s rijetkim komplikacijama. U jednog bolesnika se neposredno nakon postavljanja drena javila tresavica i zimica kao znak septikemije, ali su se simptomi povukli tijekom nekoliko sati. U jednog bolesnika su se tijekom nekoliko dana ultrazvučno pratile lamelarne likvidokolekcije perihepatalno i desno u pleuralnom prostoru, ali obzirom da je bolesnik bio afebrilan nakon drenaže, za pretpostaviti je da se radilo o reaktivnim nebakterijskim izljevima. U ostalih bolesnika nisu zabilježene

nikakve komplikacije. Dakle, u našoj seriji, s malim brojem ispitanika, nije zabilježena nijedna teška komplikacija, poput bilijarnog peritonitisa, ileusa ili razvoja biliokutane fistule. Pri svakom postavljanju drena i neposrednoj evakuaciji sadržaja došlo je do pojave sukrvice u drenu, ali obzirom da pri punkciji dren mora proći kroz jetru i hipervaskulariziranu edematoznu stijenu koleciste smatramo da to nije komplikacija tehnike. Nijedan bolesnik nije imao pravo, prolongirano krvarenje koje bi se svrstalo u komplikacije. Svi bolesnici su prije intervencije bili adekvatno konzervativno liječeni i, osim dvoje pacijenata, svi su već bili nekoliko dana pod terapijom antibioticima. Osim u jednog bolesnika, u svih je drenaža rađena transhepatalnim pristupom kojim se izbjegava ruptura koleciste i razvoj peritonitisa. U svih bolesnika drenažu su radili iskusni intervencijski radiolozi, tako da nije bilo više punkcija koleciste ni pomicanja katetera. Sve navedeno su vjerojatni razlozi zanemarivom broju komplikacija. U našoj grupi bolesnika bio je čak i slučaj emfizematoznog kolecistitisa za kojeg se smatra da je jedina opcija liječenja hitna kolecistektomija, ali je naš bolesnik bio u toliko teškom stanju da se odustalo od operacije. Već nekoliko sati od perkutane kolecistostome pacijent se počeo oporavljati, otpušten je kući potpuno izliječen i elektivno je operiran laparoskopskim pristupom 6 mjeseci nakon epizode akutnog kolecistitisa.

Vrijeme uklanjanja katetera još je uvijek neriješeno pitanje (94). Preporuke su da bi dren trebao biti održan 3-6 tjedana prije njegova uklanjanja (99). Prosječno vrijeme koje se navodi u literaturi je 4-6 tjedana (78), iako neki autori objavljuju da se uklanjanje katetera provodi na temelju dozvoljavajućih pokazatelja poslije rješavanja septičkog stanja bolesnika (59). Drugi pak autori smatraju da se dren ostavlja do 6 tjedana kako bi se osigurao povoljan ishod upale te u svrhu prevencije propuštanja žuči poslije uklanjanja katetera, kao i zbog provedbe transkateteralne kolangiografije (94).

Na našoj Klinici za kirurgiju drenažni kateter se vadi ako klinički i laboratorijski parametri upućuju da se upala smirila. U našoj seriji pokazalo se da se kateter vadi značajno prije nego po literaturnim podacima: 3- 25 dana od dana drenaže, u prosjeku jedanaestog dana. Obzirom da u našoj maloj seriji nismo imali komplikacija zbog ranog vađenja katetera, smatramo da bi bilo vrijedno ovo istraživanje nastaviti na većoj seriji pacijenata.

Literaturni podaci o uspješnosti i komplikacijama perkutane kolecistostome su brojni i ponešto različitih postotaka. Ipak, sva recentna literatura zaključuje da je perkutana kolecistostoma uspješna metoda liječenja. Simptomi akutnog kolecistitisa kod većine bolesnika nestaju unutar tri dana (98). Poslije postavljanja PC katetera, poboljšanje nalaza slikovnih dijagnostičkih pretraga postignuto je kod 95 % bolesnika (97).

Među visoko rizičnim bolesnicima s akutnim kolecistitisom, objavljeno je da kod 88.3% liječenih metodom perkutane kolecistostome nije došlo do nastanka recidiva u periodu praćenja od 38 mjeseci (97). Također, naglašeno je kako nije bilo razlike u kliničkim, laboratorijskim te slikovno dijagnostičkim nalazima između bolesnika kod kojih je došlo do rekurentne atake kolecistitisa i onih kod kojih nije zabilježen recidiv (97). Stoga se zaključuje kako predviđanje recidiva nije moguće (97). Drugi članak je dao analizu International Hepato-Pancreato-Biliary Association, gdje je među bolesnicima s akutnim kalkuloznim kolecistitisom liječenim perkutanom drenažom, 4.7% umrlo je u roku 30 dana, kod 23.5 % uslijedio je recidiv, 21.8 % daljnje liječenje nastavilo je odgođenom kolecistektomijom, dok je za 54.7 % perkutana kolecistostoma bila definitivna metoda liječenja (104). Zaključak ove analize je da rezultati podržavaju hipotezu kako je PC učinkovita metoda liječenja za kritične bolesnike s akutnim kalkuloznim kolecistitisom koji su neprikladni za hitnu kolecistektomiju te dokazuju da je to metoda koja rezultira niskom stopom mortaliteta kroz period praćenja od 30 dana (104).

Perkutana kolecistostoma može biti i prvi izbor liječenja akutnog kolecistitisa bez odgođene kolecistektomije (97). Objavljen je i visok postotak (63.9%) bolesnika kod kojih je perkutana kolecistostomija bila definitivna metoda liječenja (98).

Iako je akutni akalkulozni kolecistitis puno češći kod bolesnika s teškim komorbiditetnim stanjem, nije uočena signifikantna razlika u ponovnom prijemu i potrebi za intenzivnim liječenjem uspoređujući kalkulozni i akalkulozni kolecistitis (94). Ishodi perkutane kolecistostome jednaki su kod bolesnika s i bez kamenaca (101). Perkutana kolecistostoma može služiti kao definitivna metoda liječenja u 80.4 % slučajeva akutnog akalkuloznog kolecistitisa, dok se 7.1% slučajeva podvrgava perkutanoj drenaži kao prijelaznoj metodi do naknadne laparoskopske kolecistektomije (105). Bolesnici s akutnim akalkuloznim kolecistitisom mogu se voditi bez operacije te naredni postupci možda neće ni biti potrebni (106). Perkutana kolecistostoma uspješna je kao definitivna metoda liječenja u većini slučajeva bolesnika s akutnim akalkuloznim kolecistitisom (105).

U našoj seriji ishodi perkutane kolecistostome su bili jednaki kod bolesnika s kalkuloznim i akalkuloznim kolecistitisom, što se podudara s podacima iz literature. Od 14 pacijenata, jedan je 2 mjeseca nakon drenaže dobio bolnost pod desnim rebrenim lukom i na operaciji je nađen distendiran žučnjak i perikolecistični apsces, tako da je operacijom potvrđeno da se radi o recidivu kolecistitisa. U našoj seriji čak 76% pacijenata nije naknadno operirano u KBC Split, ali obzirom da nemamo pristupa podacima iz drugih bolničkih centara u Hrvatskoj ne možemo biti sigurni jesu li operirani negdje drugdje.

Trenutno se vodi diskusija o tome treba li provoditi kolecistektomiju poslije perkutane kolecistostome kod starijih bolesnika s visokim rizikom za kirurški zahvat (107). Perkutana kolecistostomija metoda je izbora kod takvih bolesnika (107). U retrospektivnoj studiji u Kini, Nanjing University School of Medicine, ustanovljen je siguran, efikasan i dugotrajno povoljan ishod poslije perkutane kolecistostome bez daljnje kolecistektomije (107). Obzirom na jednogodišnju stopu preživljavanja (82.2 %) i nisku stopu recidiva kolecistitisa (4.1%) kod starijih, visoko rizičnih bolesnika, predlaže se perkutana kolecistostoma kao definitivna metoda liječenja te kolecistektomija kod njih nije potrebna nakon rješavanja simptoma akutnog kolecistitisa (107).

Zbirno, prema podacima iz literature i našim podacima, perkutana kolecistotoma (PC) je primjenjiva metoda u svrhu liječenja akutnog kolecistitisa kod bolesnika sa značajnim komorbiditetima. PC može biti prijelazni postupak kod bolesnika sa teškom sepsom nakon koje slijedi odgođena kolecistektomija, ali i kao definitivna metoda liječenja bolesnika za koje je malo vjerojatno da će biti podobni za daljnji operativni zahvat. Rezultati dosadašnjih drenaža izvedenih u KBC Split upućuju da se metoda može pouzdano koristiti u pacijenata kojima je rizična hitna laparoskopska operacija i u našim uvjetima, a uz dodatno praćenje uspjeha relativno kratkog vremena držanja drena.

Iako su u revidiranom Tokyo Guidelines 2007 (TG07) (43), koji je ažuriran u Tokyo Guidelines 2013. godine (TG13) (15, 44, 46) utemeljene smjernice za dijagnosticiranje i liječenje akutnog kolecistitisa, danas, još uvijek, nije moguće načiniti definitivne preporuke glede liječenja metodom perkutane drenaže ili kolecistektomijom kod bolesnika s akutnim kolecistitisom. Stoga su svakako potrebne daljnje multicentrične randomizirane studije o PC naspram kolecistektomije, sa svrhom da se razriješe dosadašnje nesuglasice i donese konačan zaključak diskusije (77). Zbog, trenutno, uspješnog natjecanja laparoskopske kirurgije i moderne intervencijske radiologije, uloga otvorene kolecistektomije sve se više izuzima (59).

6. ZAKLJUČCI

Nakon obrade podataka o bolesnicima kojima je rađena perkutana kolecistostoma i/ili drenaža apscesa jetre uslijed akutnog kolecistitisa, možemo zaključiti slijedeće:

- Perkutana kolecistostoma i drenaža apscesa jetre sigurne su i minimalno invazivne metode liječenja
- U našem uzorku bolesnika nisu nastale ozbiljne komplikacije nakon izvođenja perkutane kolecistostome i drenaže apscesa jetre
- U našem uzorku bolesnika vrijeme do uklanjanja drenažnog katetera kraće je u usporedbi s dostupnom literaturom
- Mikrobioloskom analizom sadržaja evakuiranog iz žučnog mjehura i apscesa izolirani su različiti patogeni uzročnici, najčešće *Escherichia coli* i razni sojevi *Klebsiella*
- U većine bolesnika u kojih je rađena naknadna kolecistektomija bila je potrebna konverzija iz laparoskopskog u otvoreni način kirurškog zahvata zbog nastalih fibroznih priraslica žučnjaka s okolnim strukturama
- Trajanje hospitalizacije u našim uvjetima je dugo; u prosjeku preko dvadeset dana, ali je povezano s bolesnikovim komorbiditetima, a ne akutnim kolecistitisom kao uzrokom prolongiranog boravka

7. POPIS CITIRANE LITERATURE

1. Al-Jundi W, Cannon T, Antakia R, Anoop U, Balamurugan R, Everitt N, et al. Percutaneous cholecystostomy as an alternative to cholecystectomy in high risk patients with biliary sepsis: a district general hospital experience. *Ann R Coll Engl.* 2012;94(2):99-101.
2. Edlund G, Ljungdahl M. Acute cholecystitis in the elderly. *Am J Surg.* 1990;159(4):414-6.
3. Krmpotić-Nemanić J, Marušić A. Anatomija čovjeka. 2.korigirano izd. Zagreb: Medicinska naklada; 2007.
4. Krmpotić-Nemanić J. Anatomija čovjeka. 5. pretiskano izd. Zagreb: Medicinska naklada; 1993.
5. Šoša T i suradnici. Kirurgija. Zagreb: Naklada Ljevak; 2007.
6. Townsend CM, Sabiston DC. Sabiston textbook of surgery : the biological basis of modern surgical practice. 16th ed. Philadelphia: W.B. Saunders Company; 2001.
7. Guyton AC, Hall J. Medicinska fiziologija. 12. izd. Zagreb: Medicinska naklada; 2012.
8. Berne RM, Levy MN. Fiziologija. 3.izd. Zagreb: Medicinska naklada; 1996.
9. Gamulin S, Marušić M, Kovač Z i suradnici. Patofiziologija. 7. obnovljeno i izmjenjeno izd. Zagreb: Medicinska naklada; 2011.
10. Vrhovac B i suradnici. Interna medicina. 4. promijenjeno i dopunjeno izd. Zagreb: Naklada Ljevak; 2008.
11. Hebrang A, Klarić- Čustović R. Radiologija. 3.obnovljeno i dopunjeno izd. Zagreb: Medicinska naklada; 2007.
12. Vrhovac B i suradnici. Interna medicina. 3. promijenjeno i dopunjeno izd. Zagreb: Naklada Ljevak; 2003.
13. Steel P. Acute cholecystitis and biliary colic [Internet]. New York: Medscape; 2014 [updated Dec 19, 2014]. Available from: <http://emedicine.medscape.com/article/1950020-overview#a3>.
14. Tazuma S. Gallstone disease: Epidemiology, pathogenesis, and classification of biliary stones (common bile duct and intrahepatic). *Best Pract Res Clin Gastroenterol.* 2006;20(6):1075-83.
15. Kimura Y, Takada T, Strasberg SM, Pitt HA, Gouma DJ, Garden OJ, et al. TG13 current terminology, etiology, and epidemiology of acute cholangitis and cholecystitis. *J Hepatobiliary Pancreat Sci.* 2013;20(1):8-23.

16. Friedman GD. Natural history of asymptomatic and symptomatic gallstones. *Am J Surg.* 1993;165(4):399-404.
17. Persson GE. Expectant management of patients with gallbladder stones diagnosed at planned investigation. A prospective 5- to 7-year follow-up study of 153 patients. *Scand J Gastroenterol.* 1996;31(2):191-9.
18. Portincasa P, Moschetta A, Petruzzelli M, Palasciano G, Di Ciaula A, Pezzolla A. Gallstone disease: Symptoms and diagnosis of gallbladder stones. *Best Pract Res Clin Gastroenterol.* 2006;20(6):1017-29.
19. Kimura Y, Takada T, Kawarada Y, Nimura Y, Hirata K, Sekimoto M, et al. Definitions, pathophysiology, and epidemiology of acute cholangitis and cholecystitis: Tokyo Guidelines. *J Hepatobiliary Pancreat Surg.* 2007;14(1):15-26.
20. Telfer S, Fenyo G, Holt PR, de Dombal FT. Acute abdominal pain in patients over 50 years of age. *Scand J Gastroenterol Suppl.* 1988;144:47-50.
21. Khuroo MS, Zargar SA. Biliary ascariasis. A common cause of biliary and pancreatic disease in an endemic area. *Gastroenterology.* 1985;88(2):418-23.
22. Kim A, Yang HR, Moon JS, Chang JY, Ko JS. Epstein-barr virus infection with acute acalculous cholecystitis. *Pediatr Gastroenterol Hepatol Nutr.* 2014;17(1):57-60.
23. Cello JP. AIDS-Related biliary tract disease. *Gastrointest Endosc Clin N Am.* 1998;8(4):963.
24. Csendes A, Burdiles P, Maluenda F, Diaz JC, Csendes P, Mitru N. Simultaneous bacteriologic assessment of bile from gallbladder and common bile duct in control subjects and patients with gallstones and common duct stones. *Arch Surg.* 1996;131(4):389-94.
25. Varadarajulu S. Xanthogranulomatous cholecystitis [Internet]. Massachusetts: UpToDate; 2014 [updated Mar 2015]. Available from: <http://www.uptodate.com/contents/xanthogranulomatous-cholecystitis>.
26. Ahmed M. Xanthogranulomatous cholecystitis [Internet; rID 15947]. Radiopaedia.org; [c 2005-2015]. Available from: <http://radiopaedia.org/articles/xanthogranulomatous-cholecystitis>.
27. Bloom AA. Emphysematous cholecystitis [Internet]. New York: Medscape; 2013 [updated Sep 12, 2013]. Available from: <http://emedicine.medscape.com/article/173885-overview>.
28. Mentzer RM, Jr., Golden GT, Chandler JG, Horsley JS, 3rd. A comparative appraisal of emphysematous cholecystitis. *Am J Surg.* 1975;129(1):10-5.

29. Torgerson JS, Lindroos AK, Naslund I, Peltonen M. Gallstones, gallbladder disease, and pancreatitis: cross-sectional and 2-year data from the Swedish Obese Subjects (SOS) and SOS reference studies. *Am J Gastroenterol.* 2003;98(5):1032-41.
30. Liu B, Beral V, Balkwill A, Million Women Study C. Childbearing, breastfeeding, other reproductive factors and the subsequent risk of hospitalization for gallbladder disease. *Int J Epidemiol.* 2009;38(1):312-8.
31. Sharp HT. The acute abdomen during pregnancy. *Clin Obstet Gynecol.* 2002;45(2):405-13.
32. Michielsen PP, Fierens H, Van Maercke YM. Drug-induced gallbladder disease. Incidence, aetiology and management. *Drug Saf.* 1992;7(1):32-45.
33. Cirillo DJ, Wallace RB, Rodabough RJ, Greenland P, LaCroix AZ, Limacher MC, et al. Effect of estrogen therapy on gallbladder disease. *JAMA.* 2005;293(3):330-9.
34. Leitzmann MF, Tsai CJ, Stampfer MJ, Willett WC, Giovannucci E. Thiazide diuretics and the risk of gallbladder disease requiring surgery in women. *Arch Intern Med.* 2005;165(5):567-73.
35. Gonzalez-Perez A, Garcia Rodriguez LA. Gallbladder disease in the general population: association with cardiovascular morbidity and therapy. *Pharmacoepidemiol Drug Saf.* 2007;16(5):524-31.
36. Porter JB, Jick H, Dinan BJ. Acute cholecystitis and thiazides. *N Engl J Med.* 1981;304(16):954-5.
37. Wagnetz U, Jaskolka J, Yang P, Jhaveri KS. Acute ischemic cholecystitis after transarterial chemoembolization of hepatocellular carcinoma: incidence and clinical outcome. *J Comput Assist Tomogr.* 2010;34(3):348-53.
38. Erichsen R, Froslev T, Lash TL, Pedersen L, Sorensen HT. Long-term statin use and the risk of gallstone disease: A population-based case-control study. *Am J Epidemiol.* 2011;173(2):162-70.
39. Bodmer M, Brauchli YB, Krahenbuhl S, Jick SS, Meier CR. Statin use and risk of gallstone disease followed by cholecystectomy. *JAMA.* 2009;302(18):2001-7.
40. Horhammer CI. Uber estraperitoneale Perforatio der Gallenblase. *Munch Med Wochenschr.* 1916.
41. Pripotnev S, Petrakos A. Cholecystocutaneous fistula after percutaneous gallbladder drainage. *Case Rep Gastroenterol.* 2014;8(1):119-22.

42. Yuceyar S, Erturk S, Karabicak I, Onur E, Aydogan F. Spontaneous cholecystocutaneous fistula presenting with an abscess containing multiple gallstones: a case report. *Mt Sinai J Med.* 2005;72(6):402-4.
43. Mayumi T, Takada T, Kawarada Y, Nimura Y, Yoshida M, Sekimoto M, et al. Results of the Tokyo Consensus Meeting Tokyo Guidelines. *J Hepatobiliary Pancreat Surg.* 2007;14(1):114-21.
44. Miura F, Takada T, Strasberg SM, Solomkin JS, Pitt HA, Gouma DJ, et al. TG13 flowchart for the management of acute cholangitis and cholecystitis. *J Hepatobiliary Pancreat Sci.* 2013;20(1):47-54.
45. Takada T, Strasberg SM, Solomkin JS, Pitt HA, Gomi H, Yoshida M, et al. TG13: Updated Tokyo Guidelines for the management of acute cholangitis and cholecystitis. *J Hepatobiliary Pancreat Sci.* 2013;20(1):1-7.
46. Yokoe M, Takada T, Strasberg SM, Solomkin JS, Mayumi T, Gomi H, et al. TG13 diagnostic criteria and severity grading of acute cholecystitis (with videos). *J Hepatobiliary Pancreat Sci.* 2013;20(1):35-46.
47. Trowbridge RL, Rutkowski NK, Shojania KG. Does this patient have acute cholecystitis? *JAMA.* 2003;289(1):80-6.
48. Singer AJ, McCracken G, Henry MC, Thode HC, Jr., Cabahug CJ. Correlation among clinical, laboratory, and hepatobiliary scanning findings in patients with suspected acute cholecystitis. *Ann Emerg Med.* 1996;28(3):267-72.
49. Juvonen T, Kiviniemi H, Niemela O, Kairaluoma MI. Diagnostic accuracy of ultrasonography and C reactive protein concentration in acute cholecystitis: a prospective clinical study. *Eur J Surg.* 1992;158(6-7):365-9.
50. Soyer P, Brouland JP, Boudiaf M, Kardache M, Pelage JP, Panis Y, et al. Color velocity imaging and power Doppler sonography of the gallbladder wall: a new look at sonographic diagnosis of acute cholecystitis. *AJR Am J Roentgenol.* 1998;171(1):183-8.
51. Jeffrey RB, Jr., Nino-Murcia M, Ralls PW, Jain KA, Davidson HC. Color Doppler sonography of the cystic artery: comparison of normal controls and patients with acute cholecystitis. *J Ultrasound Med.* 1995;14(1):33-6.
52. Strasberg SM. Clinical practice. Acute calculous cholecystitis. *N Engl J Med.* 2008;358(26):2804-11.

53. Chatziioannou SN, Moore WH, Ford PV, Dhekne RD. Hepatobiliary scintigraphy is superior to abdominal ultrasonography in suspected acute cholecystitis. *Surgery*. 2000;127(6):609-13.
54. Freitas JE, Mirkes SH, Fink-Bennett DM, Bree RL. Suspected acute cholecystitis. Comparison of hepatobiliary scintigraphy versus ultrasonography. *Clin Nucl Med*. 1982;7(8):364-7.
55. Indar AA, Beckingham IJ. Acute cholecystitis. *BMJ*. 2002;325(7365):639-43.
56. Cameron IC, Chadwick C, Phillips J, Johnson AG. Acute cholecystitis--room for improvement? *Ann R Coll Surg Engl*. 2002;84(1):10-3.
57. Goldman G, Kahn PJ, Alon R, Wiznitzer T. Biliary colic treatment and acute cholecystitis prevention by prostaglandin inhibitor. *Dig Dis Sci*. 1989;34(6):809-11.
58. Karakayali FY, Akdur A, Kirnap M, Harman A, Ekici Y, Moray G. Emergency cholecystectomy vs percutaneous cholecystostomy plus delayed cholecystectomy for patients with acute cholecystitis. *Hepatobiliary Pancreat Dis Int*. 2014;13(3):316-22.
59. Melloul E, Denys A, Demartines N, Calmes JM, Schafer M. Percutaneous drainage versus emergency cholecystectomy for the treatment of acute cholecystitis in critically ill patients: does it matter? *World J Surg*. 2011;35(4):826-33.
60. Agrawal R, Sood KC, Agarwal B. Evaluation of Early versus Delayed Laparoscopic Cholecystectomy in Acute Cholecystitis. *Surg Res Pract*. 2015;2015:349801.
61. Tzovaras G, Zacharoulis D, Liakou P, Theodoropoulos T, Paroutoglou G, Hatzitheofilou C. Timing of laparoscopic cholecystectomy for acute cholecystitis: a prospective non randomized study. *World J Gastroenterol*. 2006;12(34):5528-31.
62. Zhu B, Zhang Z, Wang Y, Gong K, Lu Y, Zhang N. Comparison of laparoscopic cholecystectomy for acute cholecystitis within and beyond 72 h of symptom onset during emergency admissions. *World J Surg*. 2012;36(11):2654-8.
63. Johansson M, Thune A, Blomqvist A, Nelvin L, Lundell L. Management of acute cholecystitis in the laparoscopic era: results of a prospective, randomized clinical trial. *J Gastrointest Surg*. 2003;7(5):642-5.
64. Kolla SB, Aggarwal S, Kumar A, Kumar R, Chumber S, Parshad R, et al. Early versus delayed laparoscopic cholecystectomy for acute cholecystitis: a prospective randomized trial. *Surg Endosc*. 2004;18(9):1323-7.
65. Lai PB, Kwong KH, Leung KL, Kwok SP, Chan AC, Chung SC, et al. Randomized trial of early versus delayed laparoscopic cholecystectomy for acute cholecystitis. *Br J Surg*. 1998;85(6):764-7.

66. Wilson RG, Macintyre IM, Nixon SJ, Saunders JH, Varma JS, King PM. Laparoscopic cholecystectomy as a safe and effective treatment for severe acute cholecystitis. *BMJ*. 1992;305(6850):394-6.
67. Graves HA, Jr., Ballinger JF, Anderson WJ. Appraisal of laparoscopic cholecystectomy. *Ann Surg*. 1991;213(6):655-62; discussion 62-4.
68. Kais H, Hershkovitz Y, Abu-Snina Y, Chikman B, Halevy A. Different setups of laparoscopic cholecystectomy: conversion and complication rates: a retrospective cohort study. *Int J Surg*. 2014;12(12):1258-61.
69. Radder RW. Ultrasonically guided percutaneous catheter drainage for gallbladder empyema. *Diagn Imaging*. 1980;49(6):330-3.
70. Viste A, Jensen D, Angelsen J, Hoem D. Percutaneous cholecystostomy in acute cholecystitis; a retrospective analysis of a large series of 104 patients. *BMC Surg*. 2015;15:17.
71. Ito K, Fujita N, Noda Y, Kobayashi G, Kimura K, Sugawara T, et al. Percutaneous cholecystostomy versus gallbladder aspiration for acute cholecystitis: a prospective randomized controlled trial. *AJR Am J Roentgenol*. 2004;183(1):193-6.
72. Schmidt M, Sondenaa K, Vetrhus M, Berhane T, Eide GE. Long-term follow-up of a randomized controlled trial of observation versus surgery for acute cholecystitis: non-operative management is an option in some patients. *Scand J Gastroenterol*. 2011;46(10):1257-62.
73. Vetrhus M, Soreide O, Nesvik I, Sondenaa K. Acute cholecystitis: delayed surgery or observation. A randomized clinical trial. *Scand J Gastroenterol*. 2003;38(9):985-90.
74. Winbladh A, Gullstrand P, Svanvik J, Sandstrom P. Systematic review of cholecystostomy as a treatment option in acute cholecystitis. *HPB (Oxford)*. 2009;11(3):183-93.
75. Welschbillig-Meunier K, Pessaux P, Lebigot J, Lermite E, Aube C, Brehant O, et al. Percutaneous cholecystostomy for high-risk patients with acute cholecystitis. *Surg Endosc*. 2005;19(9):1256-9.
76. Tseng LJ, Tsai CC, Mo LR, Lin RC, Kuo JY, Chang KK, et al. Palliative percutaneous transhepatic gallbladder drainage of gallbladder empyema before laparoscopic cholecystectomy. *Hepatogastroenterology*. 2000;47(34):932-6.
77. Tsuyuguchi T, Itoi T, Takada T, Strasberg SM, Pitt HA, Kim MH, et al. TG13 indications and techniques for gallbladder drainage in acute cholecystitis (with videos). *J Hepatobiliary Pancreat Sci*. 2013;20(1):81-8.

78. Yun SS, Hwang DW, Kim SW, Park SH, Park SJ, Lee DS, et al. Better treatment strategies for patients with acute cholecystitis and American Society of Anesthesiologists classification 3 or greater. *Yonsei Med J.* 2010;51(4):540-5.
79. Sacks D, McClenny TE, Cardella JF, Lewis CA. Society of Interventional Radiology clinical practice guidelines. *J Vasc Interv Radiol.* 2003;14(9 Pt 2):S199-202.
80. McGahan JP, Lindfors KK. Acute cholecystitis: diagnostic accuracy of percutaneous aspiration of the gallbladder. *Radiology.* 1988;167(3):669-71.
81. Verbanck JJ, Demol JW, Ghillebert GL, Rutgeerts LJ, Surmont IP. Ultrasound-guided puncture of the gallbladder for acute cholecystitis. *Lancet.* 1993;341(8853):1132-3.
82. Chopra S, Dodd GD, 3rd, Mumbower AL, Chintapalli KN, Schwesinger WH, Sirinek KR, et al. Treatment of acute cholecystitis in non-critically ill patients at high surgical risk: comparison of clinical outcomes after gallbladder aspiration and after percutaneous cholecystostomy. *AJR Am J Roentgenol.* 2001;176(4):1025-31.
83. Tsutsui K, Uchida N, Hirabayashi S, Kamada H, Ono M, Ogawa M, et al. Usefulness of single and repetitive percutaneous transhepatic gallbladder aspiration for the treatment of acute cholecystitis. *J Gastroenterol.* 2007;42(7):583-8.
84. Oku T, Horii T, Masaka T, Miseki T, Sakai T, Kamiga T. Clinical comparison of endoscopic naso-gallbladder drainage versus percutaneous transhepatic gallbladder drainage for acute cholecystitis. *Nihon Shokakibyō Gakkai zasshi.* 2013;110(6):989-97.
85. Itoi T, Itokawa F, Kurihara T. Endoscopic ultrasonography-guided gallbladder drainage: actual technical presentations and review of the literature (with videos). *J Hepatobiliary Pancreat Sci.* 2011;18(2):282-6.
86. Barak O, Elazary R, Appelbaum L, Rivkind A, Almogy G. Conservative treatment for acute cholecystitis: clinical and radiographic predictors of failure. *Isr Med Assoc J.* 2009;11(12):739-43.
87. Gharaibeh KI, Qasaimeh GR, Al-Heiss H, Ammari F, Bani-Hani K, Al-Jaberi TM, et al. Effect of timing of surgery, type of inflammation, and sex on outcome of laparoscopic cholecystectomy for acute cholecystitis. *J Laparoendosc Adv Surg Tech A.* 2002;12(3):193-8.
88. Andren-Sandberg A, Haugsvedt T, Larssen TB, Sondena K. Complications and late outcome following percutaneous drainage of the gallbladder in acute calculous cholecystitis. *Dig Surg.* 2001;18(5):393-8.

89. Granlund A, Karlson BM, Elvin A, Rasmussen I. Ultrasound-guided percutaneous cholecystostomy in high-risk surgical patients. *Langenbecks Arch Surg.* 2001;386(3):212-7.
90. Laurila J, Syrjala H, Laurila PA, Saarnio J, Ala-Kokko TI. Acute acalculous cholecystitis in critically ill patients. *Acta Anaesthesiol Scand.* 2004;48(8):986-91.
91. Sood BP, Kalra N, Gupta S, Sidhu R, Gulati M, Khandelwal N, et al. Role of sonography in the diagnosis of gallbladder perforation. *J Clin Ultrasound.* 2002;30(5):270-4.
92. Kortram K, de Vries Reilingh TS, Wiezer MJ, van Ramshorst B, Boerma D. Percutaneous drainage for acute calculous cholecystitis. *Surg Endosc.* 2011;25(11):3642-6.
93. Zehetner J, Degnera E, Olasky J, Mason RA, Drangsholt S, Moazzez A, et al. Percutaneous cholecystostomy versus laparoscopic cholecystectomy in patients with acute cholecystitis and failed conservative management: a matched-pair analysis. *Surg Laparosc Endosc Percutan Tech.* 2014;24(6):523-7.
94. Sanjay P, Mittapalli D, Marioud A, White RD, Ram R, Alijani A. Clinical outcomes of a percutaneous cholecystostomy for acute cholecystitis: a multicentre analysis. *HPB (Oxford).* 2013;15(7):511-6.
95. Kamalapurkar D, Pang TC, Siriwardhane M, Hollands M, Johnston E, Pleass H, et al. Index cholecystectomy in grade II and III acute calculous cholecystitis is feasible and safe. *ANZ J Surg.* 2015.
96. Houghton PW, Jenkinson LR, Donaldson LA. Cholecystectomy in the elderly: a prospective study. *Br J Surg.* 1985;72(3):220-2.
97. Chang YR, Ahn YJ, Jang JY, Kang MJ, Kwon W, Jung WH, et al. Percutaneous cholecystostomy for acute cholecystitis in patients with high comorbidity and re-evaluation of treatment efficacy. *Surgery.* 2014;155(4):615-22.
98. Zerem E, Omerovic S. Can percutaneous cholecystostomy be a definitive management for acute cholecystitis in high-risk patients? *Surgical Laparosc Endosc Percutan Tech.* 2014;24(2):187-91.
99. Venara A, Carretier V, Lebigot J, Lermite E. Technique and indications of percutaneous cholecystostomy in the management of cholecystitis in 2014. *J Visc Surg.* 2014;151(6):435-9.

100. Atar E, Bachar GN, Berlin S, Neiman C, Bleich-Belenky E, Litvin S, et al. Percutaneous cholecystostomy in critically ill patients with acute cholecystitis: complications and late outcome. *Clin Radiol*. 2014;69(6):e247-52.
101. Nikfarjam M, Shen L, Fink MA, Muralidharan V, Starkey G, Jones RM, et al. Percutaneous cholecystostomy for treatment of acute cholecystitis in the era of early laparoscopic cholecystectomy. *Surgical Laparosc Endosc Percutan Tech*. 2013;23(5):474-80.
102. Hatzidakis A, Venetucci P, Krokidis M, Iaccarino V. Percutaneous biliary interventions through the gallbladder and the cystic duct: What radiologists need to know. *Clin Radiol*. 2014;69(12):1304-11.
103. Borzellino G, de Manzoni G, Ricci F, Castaldini G, Guglielmi A, Cordiano C. Emergency cholecystostomy and subsequent cholecystectomy for acute gallstone cholecystitis in the elderly. *Br J Surg*. 1999;86(12):1521-5.
104. Horn T, Christensen SD, Kirkegard J, Larsen LP, Knudsen AR, Mortensen FV. Percutaneous cholecystostomy is an effective treatment option for acute calculous cholecystitis: a 10-year experience. *HPB (Oxford)*. 2015;17(4):326-31.
105. Kirkegard J, Horn T, Christensen SD, Larsen LP, Knudsen AR, Mortensen FV. Percutaneous Cholecystostomy is an Effective Definitive Treatment Option for Acute Acalculous Cholecystitis. *Scand J Surg*. 2015 Jan 7.pii:1457496914564107; PubMed PMID: 25567854.
106. Peters R, Kolderman S, Peters B, Simoens M, Braak S. Percutaneous cholecystostomy: single centre experience in 111 patients with an acute cholecystitis. *JBR-BTR*. 2014;97(4):197-201.
107. Li M, Li N, Ji W, Quan Z, Wan X, Wu X, et al. Percutaneous cholecystostomy is a definitive treatment for acute cholecystitis in elderly high-risk patients. *Am Surg*. 2013;79(5):524-7.

8. SAŽETAK

UVOD: U uvodnom dijelu rada opisana je anatomija, fiziologija te patofiziologija žučnog sustava i ekskrecije žuči te kliničke manifestacije akutnog kolecistitisa. Za akutni kolecistitis istražili smo podatke iz dostupne literature o incidenciji, etiologiji, patofiziologiji, kliničkoj slici, mogućim komplikacijama te liječenju. Prilikom zbrinjavanja i liječenja bolesnika s akutnim kolecistitisom, istražili smo metode intervencijske radiologije uz najnovije smjernice kliničke prakse Tokyo Guidelines (TG13).

CILJ ISTRAŽIVANJA: Cilj istraživanja je utvrditi učinkovitost perkutane kolecistostome te drenaže apscesa jetre u bolesnika s umjerenim i teškim stupnjem akutnog kolecistitisa u KBC Split.

ISPITANICI I METODE: Ovom retrospektivnom studijom obuhvaćeno je 14 bolesnika čiji su se podaci iz digitalnih arhiva Kliničkog zavoda za dijagnostičku i intervencijsku radiologiju te arhiva povijesti bolesti i otpusnih pisama Klinika za kirurgiju i internu medicinu KBC Split koristili u istraživanju. Svim bolesnicima rađena je perkutana drenaža žučnog mjehura i/ili apscesa jetre uslijed akutnog kolecistitisa te su zabilježene eventualne komplikacije, mikrobiološki i laboratorijski nalazi, vrijeme do vađenja drena, ishod drenaže, podvrgavanje operativnom zahvatu, trajanje hospitalizacije te ishod liječenja.

REZULTATI: Na osnovu kliničkih i dijagnostičkih parametara, bolesnici su grupirani prema smjernicama TG13 o stupnju težine bolesti. Kod jednog je bolesnika klasificiran umjereni, II stupanj akutnog kolecistitisa, dok je kod ostalih klasificiran teški, III stupanj težine bolesti. Nakon podvrgavanja perkutanoj drenaži žučnog mjehura i/ili apscesa jetre, kod dvojice bolesnika zabilježene su blaže komplikacije. U svih bolesnika perkutana drenaža pokazala se kao učinkovita metoda liječenja akutnog kolecistitisa. Kod jednog je bolesnika zabilježen recidiv bolesti. Kod troje bolesnika učinjena je kolecistektomija. Smrtni ishodi nakon drenaže zabilježeni su kod dvije pacijentice, no uzrok smrti nije posljedica primjene metoda intervencijske radiologije već primarnih bolesti (karcinom žučnjaka; višeorgansko zatajenje).

ZAKLJUČAK: Naše istraživanje pokazalo je kako su obje metode, perkutana kolecistostoma i drenaža apscesa jetre, sigurni i minimalno invazivni načini liječenja bolesnika s umjerenim i teškim stupnjem akutnog kolecistitisa.

9. SUMMARY

INTRODUCTION: In the introductory part of the paper describes the anatomy, physiology and pathophysiology of the biliary tract and bile excretion system, as well as clinical manifestations of the diseases. For acute cholecystitis we researched the available data from the literature on the incidence, etiology, pathophysiology, clinical presentation, possible complications and treatment. During the remediation and treatment of patients with acute cholecystitis , especially we have explored methods of interventional radiology, with the latest clinical practice guidelines, Tokyo Guidelines (TG13).

OBJECTIVES: The aim of this study was to determine the effectiveness of percutaneous cholecystostomy and liver abscess drainage in patients with moderate and severe grade of acute cholecystitis at Clinical hospital centre Split.

PATIENTS AND METHODS: This retrospective study included 14 patients whose data, taken from a digital archive at the Department of interventional and diagnostic radiology, as well as from the archives of the history of the disease and discharge letters at the Departments of Surgery and Internal medicine at Clinical Hospital Center Split, used in the research. All patients undergo the percutaneous drainage of the gallbladder and/or an abscess of the liver due to acute cholecystitis. Possible complications, microbiological and laboratory findings, time of removing the drain, the outcome of the drainage, requiring of cholecystectomy, the duration of the hospitalization and treatment outcome were recorded.

RESULTS: On the basis of clinical and diagnostic parameters, patients are grouped according to the TG13 of severity grading for acute cholecystitis . One patient was classified as moderate, grade II acute cholecystitis, while the others were classified as severe, grade III acute cholecystitis. Two patients had mild complications following percutaneous cholecystostomy that didn't require treatment. One patient had a relapse of the disease. Conditions at three of the patients required cholecystectomy. Two of the patients died few months after drainage, but the cause of death was not a result of the performing the methods of Interventional radiology. It is possible that the cause of death was the primary disease (cancer of the gallbladder; multiple organ failure).

CONCLUSION:. Our research has shown that both methods, percutaneous cholecystostomy and liver abscess drainage, are safe and minimally invasive methods of treatment for patients with moderate and severe grade of acute cholecystitis.

10. ŽIVOTOPIS

OPĆI PODACI

Ivana Ribičić, udana Karoglan

Datum i mjesto rođenja: 24.06.1982.g., Split

Adresa: Velebitska 123, 21000 Split

e-mail: iribicic8@gmail.com

OBRAZOVANJE:

1989.-1997. Osnovna škola „Ravne njive“, Split

1997.-2001. Opća gimnazija „Marko Marulić“, Split

2001.-2015. Medicinski fakultet Sveučilišta u Splitu

KONGRESI:

ISABS Conference on Human Genome Project Based Applications In Forensic Science, Anthropology and Individualized Medicine, Split, 1.-5. Lipnja 2009.g.