

Izražaj proteoglikana sindekana-1 u tkivima pacijenata oboljelih od uznapredovalog parodontitisa stadija 3 i 4

Dragun, Ružica

Master's thesis / Diplomski rad

2019

Degree Grantor / Ustanova koja je dodijelila akademski / stručni stupanj: **University of Split, School of Medicine / Sveučilište u Splitu, Medicinski fakultet**

Permanent link / Trajna poveznica: <https://um.nsk.hr/um:nbn:hr:171:264832>

Rights / Prava: [In copyright](#)/[Zaštićeno autorskim pravom.](#)

Download date / Datum preuzimanja: **2025-02-17**



Repository / Repozitorij:

[MEFST Repository](#)



**SVEUČILIŠTE U SPLITU
MEDICINSKI FAKULTET**

Ružica Dragun

**IZRAŽAJ PROTEOGLIKANA SINDEKANA-1 U TKIVIMA PACIJENATA
OBOLJELIH OD UZNAPREDOVALOG PARODONTITISA STADIJA 3 I 4**

Diplomski rad

**Akadska godina:
2018./ 2019.**

**Mentor:
Doc. dr. sc. Darko Kero**

Split, rujan 2019

**SVEUČILIŠTE U SPLITU
MEDICINSKI FAKULTET**

Ružica Dragun

**IZRAŽAJ PROTEOGLIKANA SINDEKANA-1 U TKIVIMA PACIJENATA
OBOLJELIH OD UZNAPREDOVALOG PARODONTITISA STADIJA 3 I 4**

Diplomski rad

**Akadska godina:
2018./ 2019.**

**Mentor:
Doc. dr. sc. Darko Kero**

Split, rujn 2019.

SADRŽAJ

1. UVOD.....	2
1.1 Parodontitis	2
1.1.1 Klinička definicija parodontnog zdravlja i parodontitisa	3
1.1.2 Patogeneza parodontitisa	3
1.2. Struktura i uloge proteoglikana sindekana u staničnim procesima	4
1.3. Uloga sindekana u regulaciji upalnog odgovora tijekom parodontitisa	5
2. CILJ ISTRAŽIVANJA I HIPOTEZE	7
3. ISPITANICI I METODE	9
3.1 Vrsta istraživanja i odabir ispitanika.....	10
3.2 Sakupljanje i obrada uzoraka tkiva	11
3.3 Imunofluorescentno bojenje	11
3.4 Fotografiranje i obrada panoramskih slika preparata.....	12
3.5. Statistička analiza	13
4. REZULTATI	14
4.1. Histomorfometrija - morfologija i celularnost tkiva	15
4.2. Analiza izražaja Sdk1	17
5. RASPRAVA.....	23
6.ZAKLJUČAK.....	28
7. POPIS CITIRANE LITERATURE	30
8. SAŽETAK.....	34
9. SUMMARY	36
10. ŽIVOTOPIS.....	38

*Zahvaljujem svom mentoru doc.dr.sc. Darku Keri i dr.med.dent. Mariji Roguljić na strpljenju,
razumijevanju i pomoći pri pisanju diplomskog rada.*

*Zahvaljujem i dr.med.dent. Roku Duplančiću što me uključio u svoj doktorski rad
i pomogao mi pri izradi.*

Zahvaljujem svojoj obitelji i prijateljima bez kojih ovo ništa ne bi bilo moguće.

POPIS KORIŠTENIH SKRAĆENICA:

ANOVA – test analize varijance

BMP – engl. Bone Morphogenetic Protein (koštani morfogenetski protein)

BoP – engl. Bleeding on Probing (krvarenje pri sondiranju)

CAL – engl. Clinical attachment loss (gubitak kliničkog pričvrstka)

CS – hondroitin sulfat

DAPI – 4'6'-diamidino-2-fenilindol

FGF – engl. Fibroblast Growth Factor

GAG – glikozaminoglikan

H/E – hematoksilin i eozin bojenje preparata

HS – heparan sulfat

HSPG – heparan sulfat proteoglikan

IF – imunofluorescentno

PBS – fosfatni pufer

PD – engl. Probing Depth (dubina sondiranja)

PFA – paraformaldehid

PG – proteoglikan

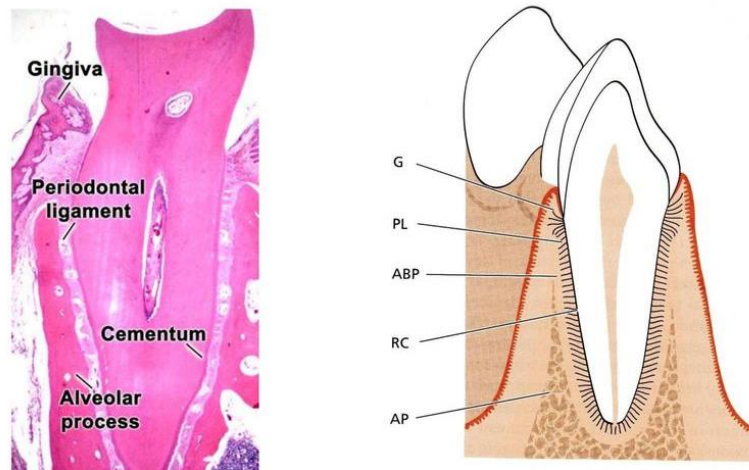
px – pikseli

Sdk – sindekan

1. UVOD

1.1 Parodontitis

Parodontne bolesti jedne su od najrasprostranjenijih bolesti u svijetu i smatraju se drugom najčešćom bolešću zuba, nakon zubnog karijesa. Parodontne bolesti zahvaćaju potporno tkivo zuba (parodont) koje se sastoji od gingive (slobodna i pričvrсна), cementa, parodontnog ligamenta i alveolarne kosti (Slika 1). Obzirom na opseg zahvaćenosti i brzinu progresije razlikujemo početne, umjerene i uznapredovale oblike bolesti. 11% svjetske populacije boluje od uznapredovalih oblika parodontitisa što predstavlja glavni uzrok gubitka zubi kod ljudi (1). Gubitak zubi uzrokuje smanjenu kvalitetu života i povećava troškove liječenja (2). Osim toga, parodontne bolesti dijele iste faktore rizika s najčešćim kroničnim bolestima današnjice: kardiovaskularnim, pulmonalnim i malignim bolestima (3).



Slika 1. Dijelovi parodonta; G-gingiva, PL-parodontni ligament, ABP-alveolarna kost, RC - korijenski cement (4). Ove komponente služe za potporu zubima u njihovoj alveolarnoj kosti. Zdrava gingiva je blijedoružičaste boje, različite je konzistencije te je nepomična. Razlikujemo slobodnu (1,5 mm široka), pričvrсну i interdentalnu gingivu. Epitel koji prekriva gingivu može se podijeliti na oralni epitel koji je okrenut prema usnoj šupljini, oralni sulkusni epitel koji je okrenut prema zubu, ali nije u dodiru s površinom zuba, i spojni epitel koji osigurava čvrst kontakt između gingive i zuba. Cement je specijalizirano mineralizirano tkivo koje prekriva površinu korijena, i katkad, manje dijelove krune zuba. Jednim dijelom je dio zuba, a drugim dio parodonta. Parodontni ligament je mekano, krvnim žilama i stanicama bogato vezivno tkivo koje okružuje zub i spaja cement korijena s laminom durum i alveolarnom kosti. Na alveolarnom nastavku razlikujemo 3 tvorbe: prava alveolarna kost, spongiozna kost i vanjska kompaktna kost

1.1.1 Klinička definicija parodontnog zdravlja i parodontitisa

Parodontno zdravlje može se procijeniti na kliničkoj i na histološkoj razini (5). Kod osoba oboljelih od parodontitisa vidljiva je crvena, edematozna gingiva, gubitak interdentalnih papila, mogu biti eksponirani korijenovi zuba s naslagama zubnog plaka i kamenca te patološka migracija zubi.

Klinički parametri koji određuju stanje bez upale su krvarenje pri sondiranju (eng. *Bleeding on Probing*, BoP) manje od 10% i dubine sondiranja (eng. *Probing Depth*, PD) do 3 mm od ruba slobodne gingive.

Dijagnoza parodontitisa postavlja se ako kliničkim pregledom utvrdimo da je povećan interdentalni gubitak pričvrstka (CAL) na dva susjedna zuba više od 3mm, BoP veće od 10 % i ukoliko je PD veća od 4mm. Radiološki nalaz osoba oboljelih od parodontitisa pokazuje horizontalni i/ili vertikalni gubitak alveolarne kosti ovisno o stupnju zahvaćenosti parodontnih tkiva.

Prema najnovijoj klasifikaciji parodontnih bolesti i stanja parodontitis se temelji na multidimenzionalnom sistemu stadija i razreda (6). Sustav stadija opisuje zatečenu težinu bolesti, dok sustav razreda označava brzinu progresije bolesti. Npr., stadij 3 karakterizira gubitak pričvrstka veći od 5 mm, a radiološki gubitak kosti proteže se do srednje ili apikalne trećine korijena. Dubine sondiranja iznose ≥ 6 mm, vertikalni gubitak kosti je ≥ 3 mm, a prisutne su furkacije 2. ili 3. stupnja. Isti parametri opisuju i stadij 4, a ono što ih razlikuje je broj izgubljenih zuba uslijed parodontitisa koji kod stadija 4 iznosi ≥ 5 zuba. Klasifikacija sustavom razreda omogućava uvid u brzinu progresije bolesti što dodatno opisuje težinu kliničke slike osobe oboljele od parodontitisa.

Tako bi razred A označavao sporo napredovanje, razred B umjereno, i razred C brzo napredovanje bolesti (7).

1.1.2 Patogeneza parodontitisa

Parodontitis predstavlja kroničnu destruktivnu upalu potpornog tkiva zuba multifaktorske etiologije i složene patogeneze koja uključuje zamršeno međudjelovanje između mikrobnog biofilma (plak) na površini tvrdog zubnog tkiva, upalnog odgovora domaćina i različitih čimbenika rizika (dob, spol, štetne navike, okolišni čimbenici) (8).

Upala u parodontu je fiziološki odgovor na bakterijsku prisutnost u vidu supragingivnog ili subgingivnog plaka. U inicijalnoj fazi parodontne bolesti, upala je strogo ograničena na gingivu (gingivitis) bez zahvaćanja tvrdih tkiva parodonta (9). Gingivitis je reverzibilno stanje kod kojega, ukoliko se plak (kao izvor infekta) ukloni, dolazi do rezolucije

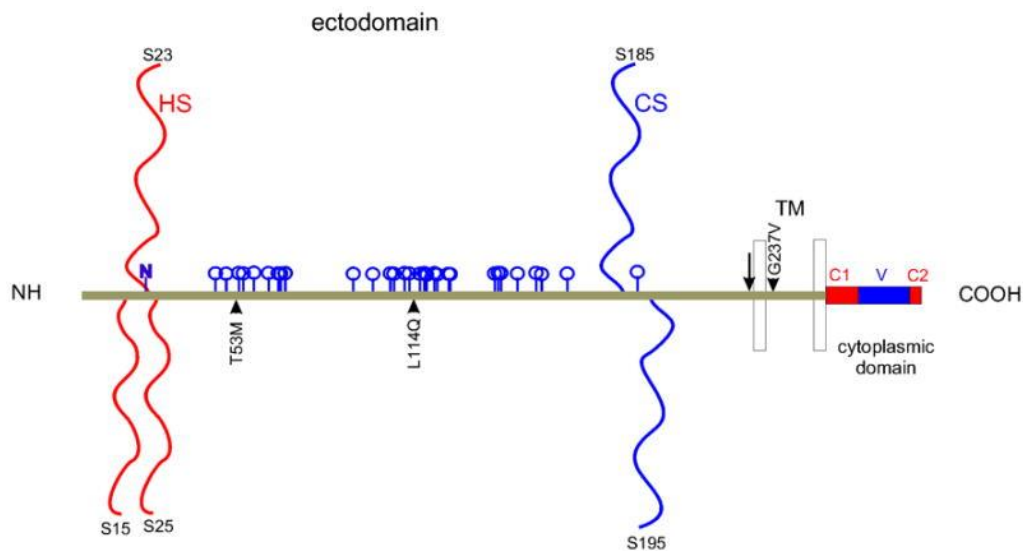
upale. Međutim ako iritacija plakom perzistira, gingivitis se može razviti u parodontitis u kojem nepovratno dolazi do razaranja tvrdih i mekih tkiva parodonta.

Razaranja tkiva parodonta povezano s napredovanjem parodontitisa prije svega je posljedica neadekvatnog upalnog odgovora domaćina na bakterijski izazov, što znači da destruktivni karakter bolesti u velikoj mjeri određuju molekularni mehanizmi povezani s regulacijom upalnog odgovora (10). Shodno tome, promjene u strukturi parodonta bitno utječu na smanjenje primarne funkcije parodonta kao potpornog aparata zuba zbog čega i neki drugi mikrookolišni čimbenici, poput okluzijskog opterećenja zuba, mogu doprinositi daljnjoj progresiji bolesti (11).

1.2. Struktura i uloge proteoglikana sindekana u staničnim procesima

Općenito, proteoglikani (PG) su složene molekule koje se sastoje od proteinskog nosača (eng. *core protein*) na kojeg su vezani jedan ili više linearnih lanaca polisaharida, tzv. glikozaminoglikana (GAG). Ovisno o strukturi i modifikacijama GAG-a razlikujemo heparin, heparan sulfat (HS), hondroitin sulfat, dermatan sulfat i hijaluronan (12). U tkivima, PG-i se nalaze ili u sklopu izvanstaničnog matriksa (tenascin, perlekan, agrin, kolagen XVIII), ili na površini stanica usidreni u membranu kao membranski receptori (sindekani, glipikani). Sindekani (Sdk) pripadaju maloj četveročlanoj obitelji staničnih PG-ova (Sdk 1-4) koji vežu GAG lance heparan sulfata (HS) pa se prema tome određuju i kao heparan sulfat proteoglikani (HSPG) (12). Tijekom organogeneze i u odraslim tkivima, sindekani prikazuju karakteristične obrasce izražaja pri čemu se Sdk1 uglavnom izražava u različitim tipovima epitela od višeslojnog pločastog epitela do endotela krvnih žila (epitelni Sdk), Sdk2 u vezivnom tkivu, a Sdk4 i u epitelnom i u vezivnom tkivu iako nešto slabijim intenzitetom od Sdk1 i Sdk2 Sdk3 je sindekan živčanog sustava i njegov izražaj se može vidjeti isključivo u tkivima neuralnog porijekla (13). Osnovna funkcija svih Sdk u tkivima je ona staničnih receptora za komponente izvanstaničnog matriksa, ali jednako tako mogu djelovati i kao ko-receptori za različite čimbenike rasta (poput onih iz skupine FGF i BMP) što znači da su nužni za vezivanje tih čimbenika za njihove prirodne receptore i posljedičnu aktivaciju unutar staničnih signalnih puteva (14). S obzirom da izvanstanični matriks i čimbenici rasta reguliraju brojne stanične procese od proliferacije, diferencijacije, migracije i stanične smrti, može se reći i da je uloga Sdk u homeostazi tkiva izrazito važna i raznolika. Pri tome je potrebno naglasiti da interakcije Sdk s komponentama izvanstaničnog matriksa i čimbenicima rasta idu preko HS GAG lanaca vezanih za tzv. ektodomenu proteinskog nosača Sdk (Slika

2). Sastav HS GAG lanaca može biti izrazito varijabilan, kako u različitim tkivima, tako i u istom tkivu ovisno o zbivanjima unutar njega, pa je i to jedan od razloga zašto se Sdk u literaturi opisuju ujedno i kao modulatori staničnih procesa (15).



Slika 2. Strukturne značajke sindekana-1. Shematski prikaz humanog sindekana-1 (Sdk1); glikozaminoglikanski (GAG) lanci heparan sulfata (HS) i hondroitin sulfata (CS) vezani za proteinski nosač (maslinasto zeleno); proteinski nosač se sastoji od ektodomene, transmembranske domene (TM) i citoplazmatske domene sa konzerviranim pod-domenama (C1, C2) i varijabilnom pod-domenom (V); mjesta cijepanja ektodomene označena su okomitim crnim strelicama (16).

1.3. Uloga sindekana u regulaciji upalnog odgovora tijekom parodontitisa

Da Sdk mogu sudjelovati i u regulaciji upalnog odgovora, potvrdila su istraživanja na *single knockout* miševima za Sdk1 i Sdk4 (17). Prenatalni i postnatalni razvoj tih životinja je normalan, međutim, u različitim modelima akutne upale kod odraslih životinja vidljiv je poremećaj upalnog odgovora na različitim razinama od formiranja gradijenata upalnih medijatora (citokini, kemokini), ekstravazacije leukocita i nakupljanja upalnog infiltrata u ciljnim tkivima do rezolucije upalnog odgovora i cijeljenja tkiva. U nekim slučajevima, kao što su infekcije i određeni tipovi alergijskih reakcija, upalni odgovor čak može i potpuno izostati. Funkcije Sdk u posredovanju upalnog odgovora su prije svega ovisne o svojstvima

HS GAG lanaca koji su vezani za Sdk, ali i o nekim drugim mehanizmima kao što je tzv. cijepanje ektodomene proteinskog nosača (18). Bez obzira na raznolike uloge koje Sdk-i, kao strukturni proteini, općenito imaju u regulaciji tkivne homeostaze, za sada nije jasno zašto su pojedini Sdk međusobno redundantni tijekom prenatalnog razvoja (kako je pokazano na pojedinačnim knockout miševima za Sdk1 ili Sdk4 čiji je prenatalni razvoj normalan), a nisu u regulaciji upalnog odgovora u odraslih životinja. Pretpostavka je da postoje funkcije koje su ipak specifične za pojedine Sdk-ove, ali one tek trebaju biti rasvijetljene. U dostupnoj literaturi postoji svega nekoliko istraživanja o potencijalnoj ulozi Sdk1 u patogenezi parodontitisa. Prema tim istraživanjima, Sdk1 prikazuje promjene izražaja u gingivi oboljelih od parodontitisa koje prostorno koreliraju s prisutnošću upalnog infiltrata, odnosno težinom i histološkom slikom upale (19). Međutim, u tim istraživanjima se nisu koristile napredne tehnike mikroskopske fotografije i kvantifikacije imunohistokemijskog bojenja, što znači da detaljniji opis promjena obrasca izražaja Sdk1 u potpornom tkivu zuba oboljelih od parodontitisa još uvijek nedostaje.

2. CILJ ISTRAŽIVANJA I HIPOTEZE

Dostupne su ograničene informacije o obrascima izražaja Sdk1 i o mogućim čimbenicima koji utječu na promjene obrazaca izražaja Sdk1 u potpornom tkivu zuba oboljelih od parodontitisa.

Cilj ovog istraživanja je bio ispitati kakva je moguća uloga Sdk1 u regulaciji upalnog odgovora u uznapredovalom generaliziranom parodontitisu. Provedene su usporedbe obrazaca izražaja Sdk1 u uzorcima gingive zdravih ispitanika i onih kojima je dijagnosticiran uznapredovali generalizirani parodontitis, te analiza povezanosti izražaja Sdk1 sa strukturnim promjenama u tkivu (ukupna celularnost, celularnost po tkivnim odjeljcima) i prisustvom upalnog infiltrata vizualiziranog bojenjem na opći upalni biljeg CD45.

Nulte hipoteze ovog istraživanja su sljedeće:

1. Nema razlike u obrascima izražaja Sdk1 u gingivi zdravih ispitanika i ispitanika oboljelih od uznapredovalog generaliziranog parodontitisa.
2. Izražaj Sdk1 nije povezan s prisustvom upalnog infiltrata u subepitelnoj stromi gingive zdravih ispitanika i ispitanika oboljelih od uznapredovalog generaliziranog parodontitisa.
3. Izražaj Sdk1 se ne može povezati sa strukturnim promjenama u tkivnim odjeljcima (epitel, subepitelna stroma) gingive ispitanika oboljelih od uznapredovalog generaliziranog parodontitisa.
4. Sdk1 nema regulatornu ulogu u patogenezi uznapredovalog generaliziranog parodontitisa.

3. ISPITANICI I METODE

3.1 Vrsta istraživanja i odabir ispitanika

Ovo presječno istraživanje je napravljeno u sklopu izrade doktorskog rada dr. med. dent. Roka Duplančića (20). Moj doprinos bio je bojanje preparata i analiza izražaja proteoglikana Sdk1 i općeg upalnog biljega CD45.

Istraživanje je provedeno u razdoblju od veljače 2018. do ožujka 2019. u Vježbalištu Stomatološke poliklinike Split, nastavne baze Medicinskog fakulteta i u privatnoj ordinaciji specijalista parodontologije. Istraživanje je odobrilo Etičko povjerenstvo Medicinskog fakulteta u Splitu. Svi sudionici dobili su detaljne informacije o istraživanju i potpisali informirani pristanak za sudjelovanje. Pacijentima je uzeta detaljna opća medicinska i stomatološka anamneza te parodontološki status. Jedan ispitivač je proveo parodontološka mjerenja, a tri osobe provodile su terapiju. Ispitanici su bili raspoređeni u dvije skupine prema kriteriju postavljene dijagnoze uznapredovalog generaliziranog parodontitisa stadija III i IV (ispitanici s parodontitisom i zdravi ispitanici).

Kriterij uključivanja bio je barem jedan zub kojeg je bilo potrebno izvaditi zbog uznapredovalog parodontitisa. Isključujući čimbenici za sudjelovanje u istraživanju bili su: osobe mlađe od 18 godina i starije od 75 godina, trudnoća i dojenje, uzimanje sistemske hormonske terapije, antibiotske terapije i terapije kortikosteroidima posljednjih 6 mjeseci te provedena incijalna parodontološka terapija unatrag 6 mjeseci.

Skupina ispitanika s parodontitisom:

Ispitanici su odabrani u ordinaciji polivalentnog doktora dentalne medicine sa sumnjom na uznapredovali generalizirani parodontitis (stadij III i IV). Glavni kriterij uključivanja u istraživanje bio je da su pacijenti imali barem jedan zub koji je bilo potrebno izvaditi zbog uznapredovalog generaliziranog parodontitisa. Pacijenti su upućeni u Vježbalište Stomatološke poliklinike Split gdje je specijalistica parodontologije potvrdila dijagnozu uznapredovalog parodontitisa i nemogućnost liječenja zuba predviđenog za ekstrakciju. Kod svih sudionika istraživanja provedena je inicijalna parodontološka terapija u četiri posjete tijekom pet dana. Pod lokalnom anestezijom ekstrahiran je zub te je uzet uzorak slobodne gingive (od ruba slobodne gingive do alveolarne kosti). Nakon toga, pristupilo se supragingivnoj i subgingivnoj instrumentaciji u lokalnoj anesteziji po kvadrantima.

Pacijenti su nakon provedene inicijalne terapije bili uključeni u sustav potporne parodontološke terapije i to nakon 1, 4, 12 i 24 tjedna.

Zdravi ispitanici:

Glavni kriterij odabira je bio ne postojanje parodontološki kompromitiranih zubi (CAL=0) u oralnom statusu. Uzorci slobodne gingive su se uzimali kod zubi predviđenih za

ekstrakciju (djelomično impaktirani treći kutnjaci), i kod zubi predviđenih za kirurški zahvat produljenja kliničke krune.

Za ovo istraživanje uzeto je ukupno 40 uzoraka slobodne gingive (20 po skupini). Uzimanje i laboratorijska obrada uzoraka tkiva provedeni su u skladu sa smjernicama Helsinške deklaracije (21). Demografski i klinički parametri ispitanika prikazani su Tablici 1.

3.2 Sakupljanje i obrada uzoraka tkiva

Nakon uzimanja uzorci slobodne gingive su pohranjeni i fiksirani u 4% paraformaldehidu (PFA). Prije fiksacije u PFA uzorci su s vestibularne strane (oralni epitel slobodne gingive) obojeni tkivnom bojom kako bi se olakšala njihova orijentacija prilikom uklapanja u parafinske blokove. Uzorci uklopljeni u parafinske blokove su serijski rezani na debljinu od 5 μm i postavljeni na predmetna stakalca (preparati). Pravilna orijentacija rezova (vidljiv oralni i sulkusni epitel slobodne gingive sa subepitelnom stromom između dvaju epitela) se ispitala na kontrolnim preparatima obojenim hematoksilinom i eozinom (H/E) (svaki deseti preparat po uzorku). Dio preparata se kasnije koristio za imunofluorescentno bojenje, a ostatak je pohranjen u arhivsku zbirku Zavoda za anatomiju, histologiju i embriologiju (Medicinski fakultet Sveučilišta u Splitu).

3.3 Imunofluorescentno bojenje

Imunofluorescentno bojenje obavljeno je po standardiziranom laboratorijskom postupku (22, 23). Preparati su deparafinirani ksilenom i rehidrirani u

silaznim koncentracijama etanola od 100%, 95%, 70%. Rezovi su kratko isprani u fosfatnom puferu (PBS) i potom stavljeni u natrijev citratni pufer te zagrijavani 25 minuta u parnoj kupelji na 95°C, a zatim ostavljeni na da se ohlade na sobnu temperaturu. Ponovljeno je ispiranje PBS-om i provedeno blokiranje pozadine inkubiranjem preparata na 25 minuta protein blokom (ab64226, Abcam, UK) prije stavljanja primarnih protutijela.

Koristila su se sljedeća primarna protutijela: mišje monoklonsko protutijelo na Sdk1 [B-A38] (1: 100; ab34164, Abcam, UK) i mišje monoklonsko protutijelo na opći upalni biljeg CD45 [MEM-28] (1:200; ab8216, Abcam, UK). Sva sekundarna protutijela korištena su u razrjeđenju 1:400: mišji Alexa Fluor 488 (ZELENO; ab150105, Abcam, UK), zečji Alexa Fluor 594 (CRVENO; ab150092, Abcam, UK) i kunićji Alexa Fluor 488 (ZELENO;

ab150077, Abcam, UK). Inkubacija preparata sekundarnim protutijelima u vlažnoj komori je trajala 1 sat. Za bojenje staničnih jezgri, preparati su kratko inkubirani (2 minute) 4'6'-diamidino-2-fenilindolom (DAPI), isprani destiliranom vodom i preklopljeni. Za pozitivnu kontrolu obojeni su uzorci sluznice usne šupljine s maksilarnog tubera iz arhiva Zavoda za anatomiju, histologiju i embriologiju po prethodno opisanom protokolu (24). Provedeno je jednostruko i dvostruko imunofluorescencijsko bojenje.

3.4 Fotografiranje i obrada panoramskih slika preparata

Preparati s orijentacijskim rezovima bojenim H/E pregledani su pod svjetlosnim mikroskopom (Olympus BX40; Olympus, Tokyo, Japan) opremljenim digitalnom kamerom (Olympus DP27; Olympus, Japan, te fotografirani tehnikom panoramskog snimanja pri povećanju $\times 20$ i fiksnim manualnim postavkama (okvir: 1900×1200 piksela (px); ekspozicija: 8 ms; ISO: 100).

Panoramske slike obrađene su u programu Adobe Photoshop[®] CC (2014). Rotacija panoramskih slika izvršena je po posebno prilagođenom protokolu (eng. *preset*) za svaki od ukupno 40 uzoraka. Histomorfometrijski parametri rezova (ukupna površina reza, površine epitelnog i stromalnog odjeljka, celularnost uzorka (izražena kao omjer ukupne površine staničnih jezgri i međujezgrenog prostora) na H/E panoramskim slikama su izmjereni u Adobe Photoshop[®] CC (2014) korištenjem alata *Wizard Tool* (ukupna površina) te maskiranjem (površina epitelnog i stromalnog odjeljka). Za maskiranje odjeljaka korišten je digitalni grafički predložak s olovkom (graphic pen-tablet Wacom Intuos PRO; Wacom Co, Saitama, Japan). Mjere za sve histometrijske parametre su najprije izražene u pikselima (px), a potom su površine odjeljaka preračunate u postotke (%) od ukupne površine reza.

Obrada imunofluorescentnih (IF) panoramskih slika (rotiranje, formatiranje i maskiranje) provedena je na sličan način kako je opisano za H/E panoramske slike, iako je morao biti primijenjen restriktivniji postupak za smanjenje veličine slike kako bi IF panoramske slike bile adekvatno kalibrirane za učitavanje u programu za analizu slika (ImageJ; NIH, Public Domain). Uz prethodno navedene histometrijske parametre, mjereni su površina signala ispitivanih čimbenika (izražajna domena) u čitavom rezu, te u pojedinim odjeljcima (epitel, subepitelna stroma) kao i gradijent prosječnog intenziteta signala u dva smjera (vestibularno-sulkularno (lijevo-desni plot); marginalno-apikalno (gore-dolje plot)). Donji granični prag za mjerenje površine signala (cut-off) je postavljen na 10 px pri čemu je ukupna vrijednost površine intenziteta na zatvorenoj skali od 10-255 px. Ukupne površine izražajnih domena signala (Sdk1, CD45, DAPI), kao i površine izražajnih domena signala u

odjeljcima su naknadno izražene u postocima (%) kako bi se olakšala statistička analiza izražajnih domena između pojedinih uzoraka, odnosno grupa uzoraka (kontrolne/ispitanici). Pojedine IF panoramske slike korištene za prikaz u rezultatima dodatno su obrađene na način da su različiti rasponi IF signala prikazani u četiri boje („heatmap“) (plava: 10-60 px; zelena: 60-150 px; crvena: 150-255 px; žuta: 255 px) prema prethodno opisanom protokolu (25).

3.5. Statistička analiza

Deskriptivna statistika i Fisherov egzaktni test za kategoričke varijable su primijenjeni za analizu demografskih i kliničkih parametara sudionika ovog istraživanja. Za analizu općih histomorfometrijskih parametara kontrolne i ispitne skupine (površine i celularnost (DAPI) rezova i pojedinih tkivnih odjeljaka, površina upalnog infiltrata (CD45) u subepitelnoj stromi) te izražajnih domena ispitivanog čimbenika (Sdk1) korišten je test analize varijance (ANOVA). Dodatno, napravljena je i korelacija izražaja Sdk1 (neovisna varijabla) s distribucijom upalnog infiltrata (izražajna domena CD45; zavisna varijabla) testom linearne regresije zasebno za kontrolnu i ispitnu skupinu. Za statističku analizu izražajnih domena Sdk1 kao i za analizu korelacije Sdk1 sa distribucijom upalnog infiltrata korišteni su grupni prosjeci prikazani frakcijski prema zatvorenoj skali intenziteta od 10-255 px). Korišteni su i stupičasti grafovi za prikaz kumulativnih vrijednosti svih histomorfometrijskih parametara. Za statističku analizu su korišteni programi Microsoft Office Excel[®] 2016 (Microsoft Corp, Redmond, WA, USA) i GraphPad v8 (GraphPad Software, La Jolla, CA, USA). Statistička značajnost (α) je postavljena na 0,01 ($p < 0,01$).

4. REZULTATI

4.1. Histomorfometrija - morfologija i celularnost tkiva

Demografski i klinički parametri ispitanika prikazani su Tablici 1.

Tablica 1. Demografski i klinički parametri sudionika iz kontrolne skupine i skupine oboljelih od parodontitisa. **FMPS** – eng. Full Mouth Plaque Score (ukupni plak indeks); **FMBS** – eng. Full Mouth Bleeding Score (ukupni indeks krvarenja gingive); **PD** – eng. Probing Depth (dubina sondiranja); **CAL** – eng. Clinical Attachment Level (razina kliničkog pričvrstka); Razina značajnosti (α) je postavljena na $\alpha = 0,01$ (***) $p < 0,01$; $F_{crit} = 7,325545$; (* granične vrijednosti, razina značajnosti $\alpha = 0,05$); Statistički značajna razlika među skupinama je utvrđena za dob ($p = 0,007571$), pušenje ($p = 0,000001$), FMPS ($p = 0,001056$), FMBS ($p = 0,000216$), PD ($p = 0,000579$) and CAL ($p = 0,000631$). Među skupinama nije bilo statistički značajne razlike za distribuciju sudionika po spolu ($p = 1$). Preuzeto iz (20).

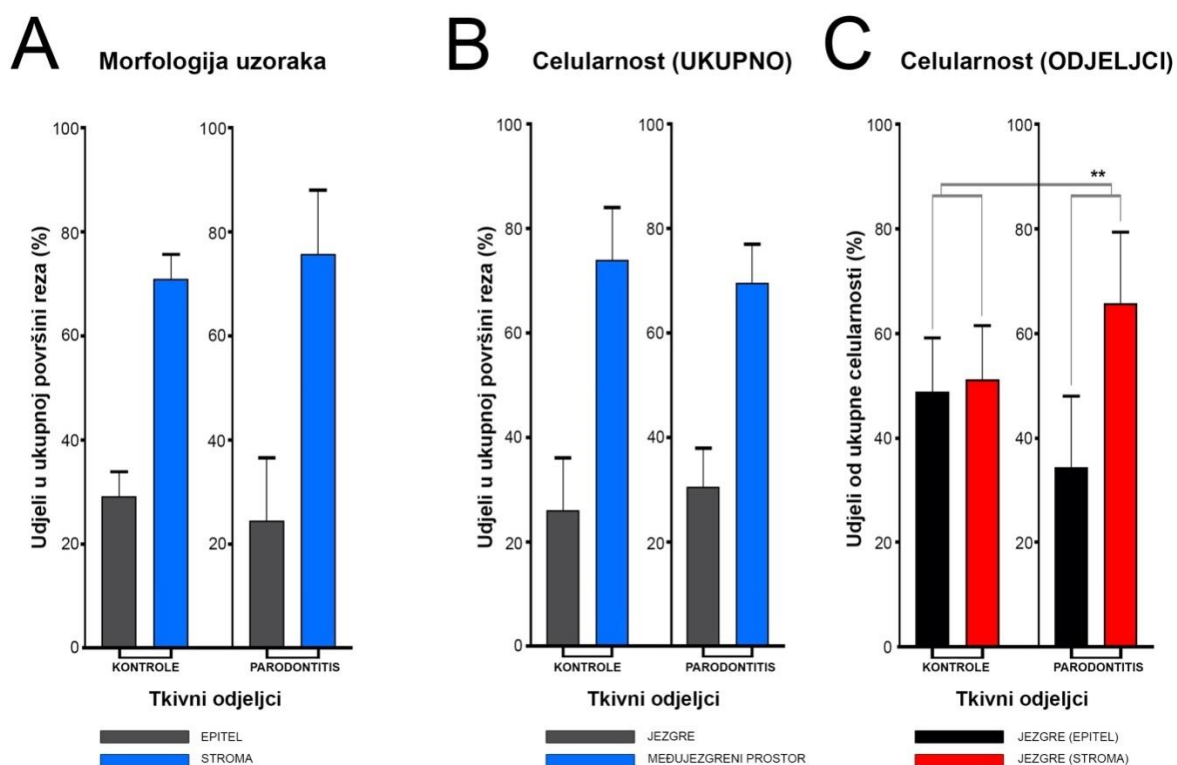
	KONTROLE (n = 20)	PARODONTITIS (n = 20)
Dob*** (godine)	38,9 ± 9,23	50,26 ± 10,6
Spol (Ž/M)	8 Ž / 12 M	9 Ž / 11 M
Pušenje***	0	17
FMPS* (%)	21,95 ± 8,95	36,17 ± 15,76
FMBS*** (%)	8,95 ± 3,73	43 ± 11,27
PD*** (mm)	1,47 ± 0,22	4,53 ± 1,19
CAL*** (mm)	1,52 ± 0,22	6,1 ± 1,43

Prema histološkoj građi, gingiva se sastoji od dva osnovna tkivna odjeljka – epitela (oralni, sulkusni i epitel džepa) i subepitelne strome (vezivno tkivo).

Omjeri površina epitela i subepitelne strome izmjereni su i izraženi u postotcima za svaki uzorak pojedinačno te prikazani i kao prosječne grupne vrijednosti za kontrole i ispitanike (slika 3). Nije nađena statistički značajna razlika između uzoraka kontrolne i ispitne grupe usporedbom navedenih histomorfometrijskih parametara. Prosječni grupni omjer epitela i subepitelne strome uzoraka kontrolne grupe bio je 29,27% / 70,87%, a u ispitnoj grupi 24,27% / 75,73% ($p = 0,63899$).

Ukupna celularnost rezova izražena je također u postocima, a izračunata je kao dio površine pokrivena DAPI bojanjem. Ni u ovom slučaju nije bilo statistički značajne razlike između grupa (u prosjeku ukupni omjer površine jezgara prema površini međujezgrenog prostora za kontrole bio je 22,55% / 77,45%, a za ispitnu grupu 28,31% / 71,69% ($p = 0,12603$) (slika3).

Međutim, razlike između kontrolne i ispitne grupe su postale vidljive kad je celularnost izračunata odvojeno za pojedine tkivne odjeljke i postavljena u omjer. Naime, omjer celularnosti epitelnog prema stromalnom odjeljku u kontrolama bio je 1:1 (49,54% / 50,46%) dok je u ispitnoj grupi bio gotovo 1:2 (34,36% / 65,54%) u korist subepitelne strome ($p = 0,00371$) (slika 3). Usporedbom prosječnih vrijednosti ukupne i stromalne površine izražajne domene općeg upalnog biljega CD45 (izraženih kumulativno i frakcijski) ustanovljena je statistički značajna razlika između kontrolne i ispitne grupe (stromalni omjer 1,76% / 9,47%, $p = 0,00349$).



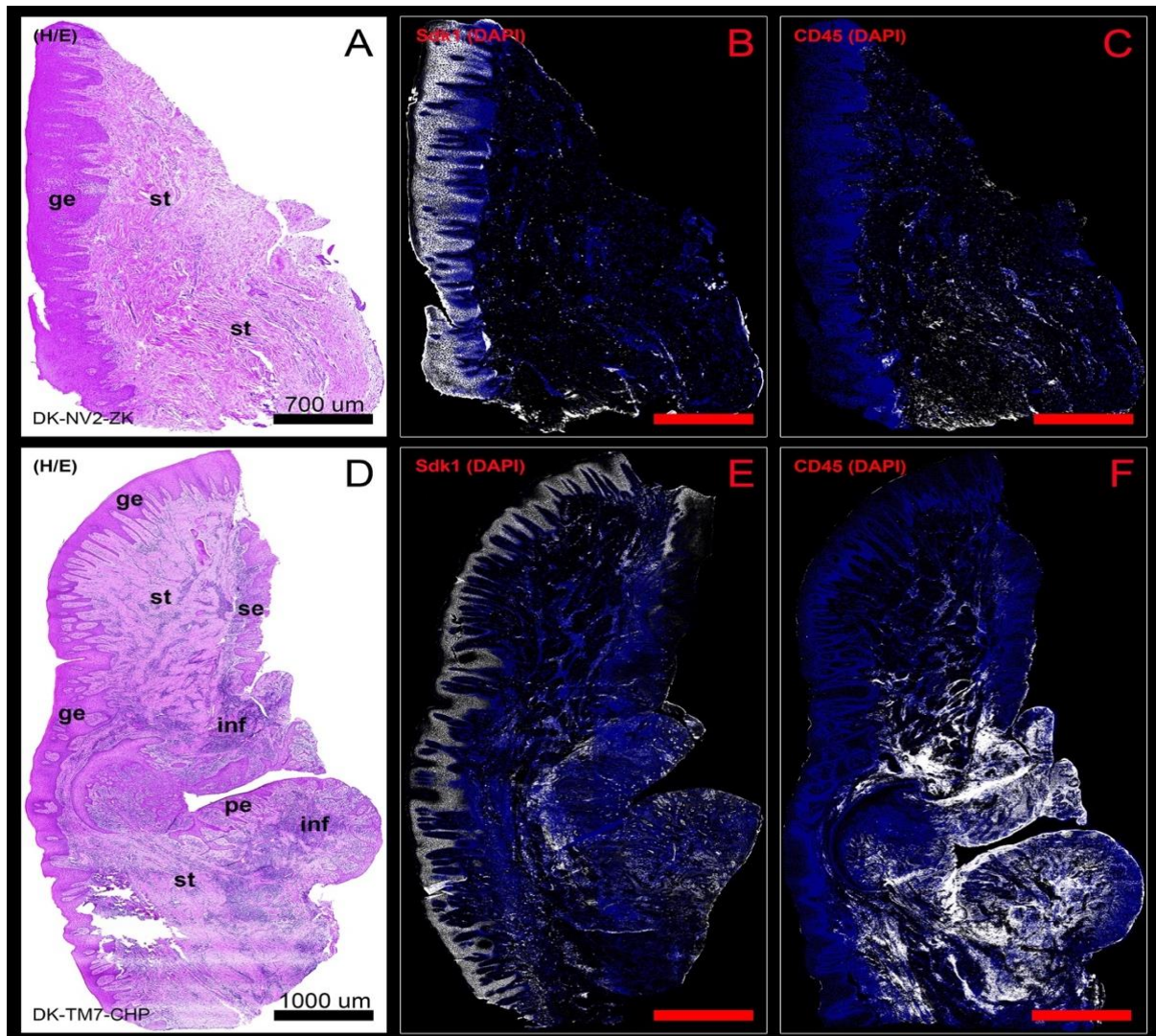
Slika 3. Histomorfometrijski parametri uzoraka gingive ispitanika iz kontrolne skupine i skupine s parodontitisom. Usporedbom površina epitelnih i stromalnih tkivnih odjeljaka između uzoraka gingive iz kontrolne skupine i skupine s parodontitisom (A) nije pronađena statistički značajna razlika (ANOVA) ($p = 0,63899$, $\alpha = 0,01$) zbog čega se morfologija uzoraka može isključiti kao zbunjujući čimbenik u naknadnoj analizi izražajnih domena

ispitivanih čimbenika. Celularnost je prikazana kao odnos površine koju pokrivaju jezgre stanica i površine međujezgrenog prostora (B). Usporedbom celularnosti uzoraka gingive iz kontrolne skupine i skupine s parodontitisom nije pronađena statistički značajna razlika (ANOVA) ($p = 0,12603$, $\alpha = 0,01$). Međutim, usporedbom omjera ukupne površine jezgara stanica u epitelu i stromi u uzorcima gingive iz kontrolne skupine (1:1) i skupine s parodontitisom (približno 1:2) (C) pronađena je statistički značajna razlika (***) ($p = 0,00371$, $\alpha = 0,01$) što upućuje na promjene u homeostazi gingive tijekom parodontitisa. Preuzeto iz (20).

Analiza histomorfometrijskih parametara upućuje na to da su gingivnom tkivu oboljelih od parodontitisa aktivni homeostatski mehanizmi za održavanje normalne strukture tkiva (ukupni omjer epitelnog i stromalnog tkivnog odjeljka, ukupna celularnost) usporediva sa onom u zdravom tkivu. Međutim, vidljive su i promjene prostorne distribucije različitih populacija stanica gingive (epitelna i stromalna celularnost) koje bi dijelom mogle biti posljedica smanjenog ili pojačanog prisustva upalnog infiltrata, odnosno djelovanja čimbenika povezanih s formiranjem upalnog infiltrata. S obzirom da Sdk1 pripada skupini staničnih HSPG-ova, dodatno je ispitana i povezanost promjena izražaja Sdk1 sa promjenama u obrascima ukupne celularnosti uzoraka gingive – u zdravoj gingivi korelacija je bila negativna ($r = 0,993503$; $p = 0,000205$), a u bolesnoj gingivi pozitivna ($r = 0,999964$; $p = 0,012326$).

4.2. Analiza izražaja Sdk1

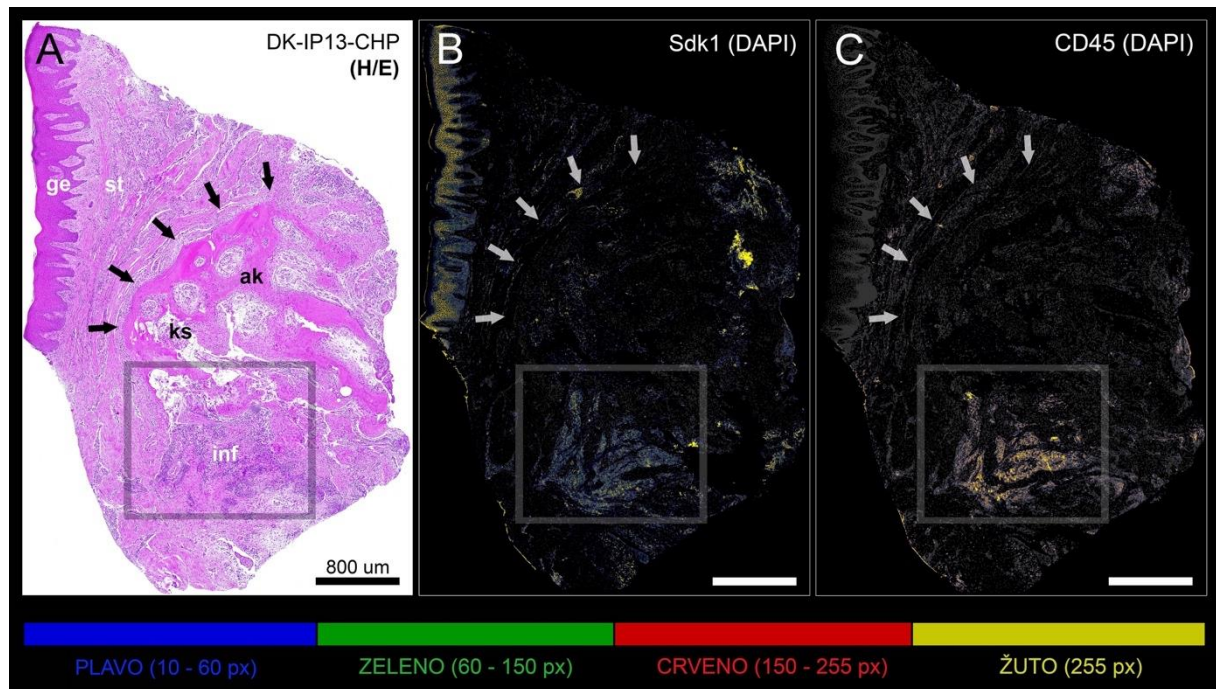
U uzorcima gingive kontrolne i ispitne grupe Sdk1 je jako izražen u bazalnom (*stratum germinativum*) i intermedijarnom sloju (*stratum spinosum*) oralnog epitela. U usporedbi, Sdk1 je znatno slabije izražen u sulkusnom epitelu, odnosno u epitelu džepa gingive oboljelih od parodontitisa gdje se izražaj Sdk1 može vidjeti samo u bazalnom sloju ili u izdancima epitela koji prodiru u subepitelnu stromu (pseudoeiteliomatozna hiperplazija) (slika 4). U subepitelnoj stromi zdrave gingive, Sdk1 je vrlo slabo i sporadično izražen u endotelu krvnih žila i perivaskularnom području u kojem se nalazi oskudni upalni infiltrat (slika 4). U subepitelnoj stromi gingive oboljelih od parodontitisa, izražaj Sdk1 se također može vidjeti u perivaskularnim prostorima, ali je intenzivniji zbog pojačane vaskularizacije i obilnijeg upalnog infiltrata (slika 4).



Slika 4. H/E i IF panoramske slike uzorka gingive iz kontrolne skupine (DK-NV2-ZK) (A-C) i uzorka gingive iz skupine s parodontitisom (DK-TM7-CHP) (D-F). U zdravoj gingivi je vidljiv deblji gingivni epitel i čista subepitelna stroma s malim perivaskularnim infiltratom upalnih stanica (A) za razliku od bolesne gingive u kojoj je gingivni epitel stanjen sa izdancima koji prodiru duboko u subepitelnu stromu (*rete pegs*), a epitel džepa prikazuje tzv. pseudoepiteliomatoznu hiperplaziju (D). Subepitelna stroma bolesne gingive difuzno je prožeta obilnim infiltratom upalnih stanica (D). Sdk1 ima sličan obrazac izražaja u gingivnom epitelu zdrave i bolesne gingive (intenzivan signal vidljiv u bazalnom i intermedijarnom sloju epitela). Izražaj Sdk1 i općeg upalnog biljega CD45 (bijela boja) je vrlo slab i vidljiv sporadično uz pojedine perivaskularne prostore subepitelne strome u zdravoj gingivi (B, C), dok je u bolesnoj gingivi stromalni izražaj oba čimbenika, razmjerno prisustvu obilnijeg infiltrata upalnih stanica, puno intenzivniji (E, F). Povećanje (A-F): $\times 10$; mjerila – (A-C) 700

μm ; (D-F) 1000 μm . Oznake: gingivni epitel (**ge**), sulkusni epitel (**se**), epitel džepa (**pe**), subepitelna stroma (**st**), infiltrat upalnih stanica (**inf**).

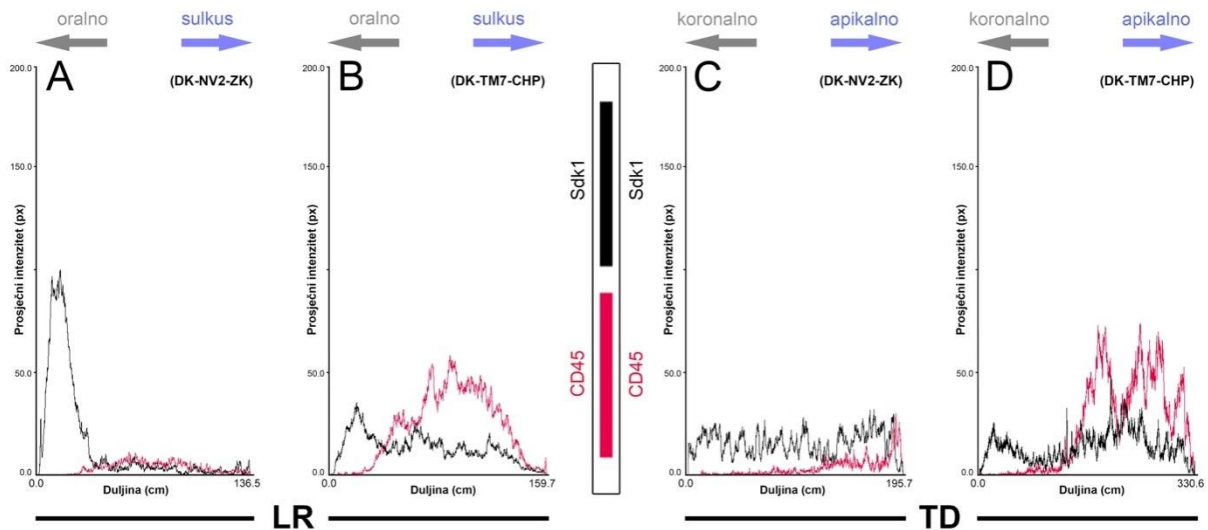
Također, umjeren do jak izražaj Sdk1 obilježje je i upalnog infiltrata koji se nalazi u područjima subepitelne strome uz degradiranu alveolarnu kost (slika 5).



Slika 5. H/E (A) i višebojne (*heatmap*) IF panoramske slike izražaja Sdk1 i općeg upalnog biljega CD45 (B, C) u uzorku gingive iz skupine s parodontitisom (DK-IP13-CHP) uzetog iz područja račvišta korijena zuba. Infiltrat upalnih stanica (okvir) nalazi se u dubljim slojevima subepitelne strome uz rubne dijelove alveolarne kosti pri čemu je vidljiva njezina degradacija (A-C). Za razliku od epitela koji je pozitivan na Sdk1, a negativan na CD45, izražajne domene Sdk1 i CD45 u subepitelnoj stromi se gotovo u potpunosti preklapaju. Povećanje: (A-C) $\times 10$; *mjerila* – (A-C) 800 μm . Oznake: gingivni epitel (**ge**), subepitelna stroma (**st**), alveolarna kost (**ak**), koštana srž (**ks**), infiltrat upalnih stanica (**inf**); strelice označavaju sučelje subepitelne strome i intaktne alveolarne kosti.

Razlike između prostornih gradijenata intenziteta izražaja Sdk1 u zdravoj i bolesnoj gingivi najvidljivije su oralno-sulkusnom smjeru (lijevo-desni plotovi), s tim da se u bolesnoj gingivi prostorni gradijent intenziteta izražaja Sdk1 većim dijelom poklapa sa onim općeg upalnog biljega CD45 (slika 6). Usporedbom ukupnih površina izražajnih domena Sdk1,

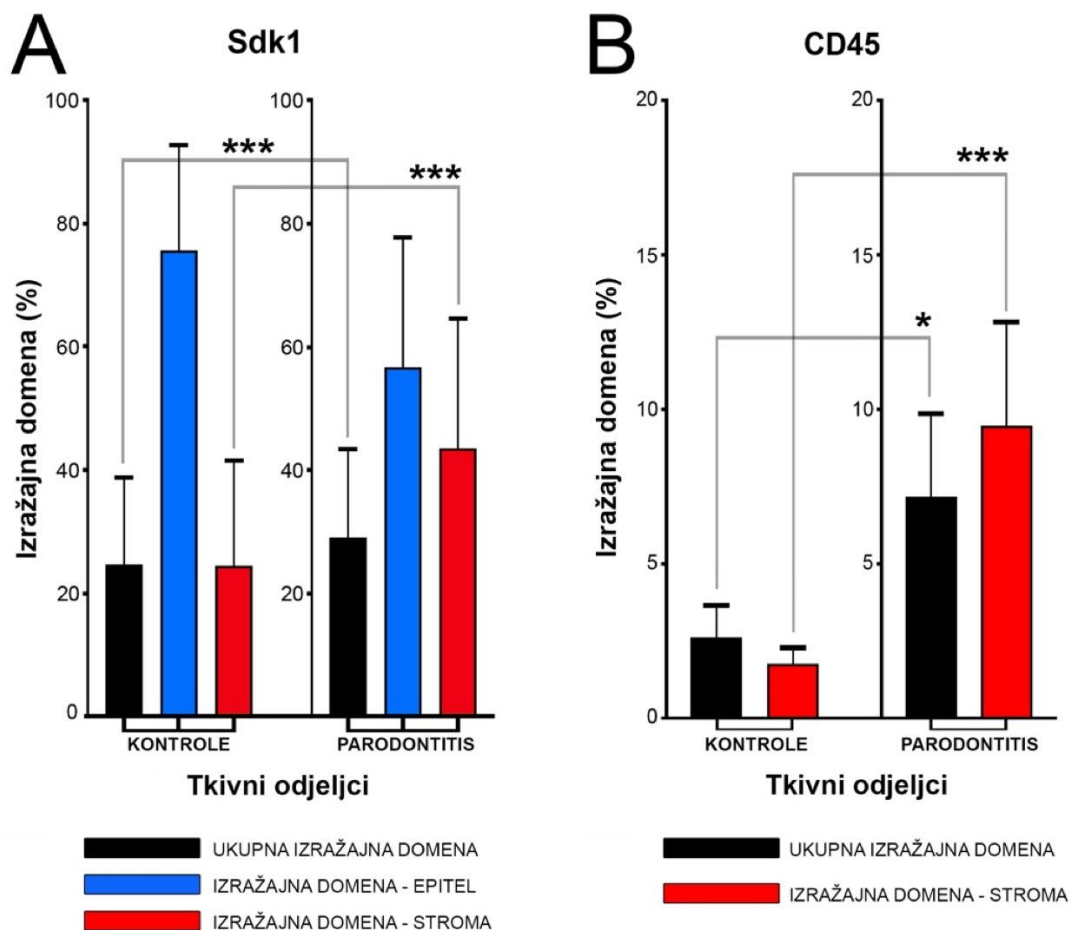
statistički značajne razlike u izražaju Sdk1 u zdravoj i bolesnoj gingivi kontrolne i ispitne grupe su pronađene upravo za subepitelnu stromu ($p = 1,103 \times 10^{-6}$) (tablica 2; slika 7).



Slika 6. 2D plotovi prostornih gradijenata izražaja Sdk1 općeg upalnog biljega CD45 u uzorku gingive iz kontrolne skupine (DK-NV2-ZK) (A, C) i uzorku gingive iz skupine s parodontitisom (DK-TM7-CHP) (B, D). Prostorni gradijent izražaja ispitivanih čimbenika je prikazan krivuljama s prosječnim vrijednostima intenziteta signala na panoramskim IF slikama u dva smjera (strelice) – od oralno prema gingivnom sulkusu (L-R plotovi) (A, C) i od koronalno (slobodni rub gingive) prema apikalno (dio gingive bliži alveolarnoj kosti) (T-D plotovi) (B, D). Može se primijetiti da prostorni gradijenti Sdk1 (crne krivulje) i CD45 (crvene krivulje) pokazuju obrnuti trend u smjeru prema gingivnom sulkusu u uzorcima zdrave i bolesne gingive (A, B), dok u bolesnoj gingivi imaju sličan uzlazni trend u smjeru prema apikalno (D). (x-os – duljina skeniranja prema dimenziji pojedine stranice panoramske slike u cm; y-os – prosječni intenzitet u px).

Tablica 2. Statistička analiza površine ukupne, epitelne i stromalne izražajne domene Sdk1 i općeg upalnog biljega CD45 u uzorcima gingive sudionika iz kontrolne skupine i skupine s parodontitisom (ANOVA test). Površine izražajnih domena su analizirane kao prosječne vrijednosti ispitivanih čimbenika za pojedinu skupinu (kontrolne, parodontitis) prikazanih frakcijski na skali od 10-255 px i zbirno. Razina značajnosti (α) je postavljena na $\alpha = 0,01$ (***) $p < 0,01$; $F_{crit} = 6,686878$); (* granične vrijednosti, razina značajnosti $\alpha = 0,05$).

Čimbenik	Tkivni odjeljak	F	P
Sdk1	UKUPNO	2,931137	0,087518
	EPITEL	0,002173	0,962838
	STROMA ***	24,348604	1,103×10 ⁻⁶
CD45	UKUPNO*	4,461122	0,035180
	STROMA ***	8,483681	0,003747



Slika 7 Prosječne grupne vrijednosti ukupnih i stromalnih izražajnih domena Sdk1 (A) i općeg upalnog biljega CD45 (B) izražene u postocima od ukupne površine histoloških rezova iz uzoraka gingive iz kontrolne skupine i uzoraka gingive iz skupine s parodontitisom. Za Sdk1 je dodatno prikazan i odnos prosječne površine epitelnih i stromalnih izražajnih domena

za kontrolnu i ispitnu skupinu. Statistički značajna razlika među skupinama pronađena je usporedbom prosječne površine izražajne domene Sdk1 u subepitelnoj stromi (***) $p = 0,002389$, $\alpha = 0,01$) uz napomenu da se dvije grupe statistički značajno razlikuju i prema prosječnoj distribuciji upalnog infiltrata u subepitelnoj stromi (***) $p = 0,003747$, $\alpha = 0,01$). (* granične vrijednosti, razina značajnosti $\alpha = 0,05$).

Analizom korelacije izražaja Sdk1 i CD45 pomoću testa linearne regresije pokazalo se da izražaj Sdk1 uopće ne korelira sa izražajem CD45 u zdravoj gingivi ($r = 0,999970$; $p = 0,090655$), dok u gingivi oboljelih od parodontitisa postoji snažna pozitivna korelacija ($r = 0,999842$; $p = 1,64866 \times 10^{-5}$) (tablica 3). Ovakav rezultat upućuje da bi Sdk1 mogao djelovati kao proupalni čimbenik u regulaciji upalnog odgovora kod oboljelih od parodontitisa.

Tablica 3. Korelacija izražaja Sdk1 (nezavisna varijabla) i općeg upalnog biljega CD45 (zavisna varijabla) u subepitelnoj stromi uzoraka gingive ispitanika iz kontrolne skupine i skupine s parodontitisom (test linearne regresije). Za analizu su korištene prosječne vrijednosti stromalnih izražajnih domena ispitivanih čimbenika za pojedinu skupinu (kontrolne, parodontitis) prikazanih frakcijski na skali od 10-255 px. Razina značajnosti (α) je postavljena na $\alpha = 0,01$ (***) $p < 0,01$); (+ pozitivna korelacija, – negativna korelacija, / nema korelacije).

KONTROLE		Modificirani $r^2 = 0,999970$		Significance ($\alpha = 0,01$)	
ČIMBENIK	Koeficijent	<i>Std. greška</i>	P-vrijednost	KORELACIJA	ČIMBENIK
CD45	0,001153	<i>3,4873E-05</i>	$8,69889 \times 10^{-91}$	y-intercept	CD45
Sdk1	0,001101	<i>0,000648</i>	0,090655	/	Sdc1
PARODONTITIS		Modificirani $r^2 = 0,999842$		Significance ($\alpha = 0,01$)	
ČIMBENIK	Koeficijent	<i>Std. greška</i>	P-vrijednost	KORELACIJA	ČIMBENIK
CD45	0,007491	<i>0,000401</i>	$2,03439 \times 10^{-48}$	y-intercept	CD45
Sdk1***	0,223765	<i>0,050875</i>	$1,64866 \times 10^{-5}$	+	Sdc1

5. RASPRAVA

Poznavanje načina reguliranja imunoloških mehanizama i upalnog odgovora ključno je za razumijevanje patogeneze složenih bolesti, kao što je parodontitis. Patogeneza parodontnih bolesti posredovana je upalnim odgovorom na bakterije u zubnom biofilmu. Postoje dokazi da su specifični mikrobi povezani s progresivnim oblicima parodontitisa; međutim, prisutnost tih mikroorganizama i u zubnom biofilmu kod pojedinaca sa zdravim parodontom, upućuje na to da je destrukcija potpornih tkiva u uznapredovalim oblicima parodontitisa prije svega posljedica poremećene regulacije upalnog odgovora domaćina neovisno o mikrobnom sastavu zubnog biofilma (26). Do danas su uloženi značajni napor u istraživanje uključenosti stanica domaćina i upalnih medijatora u regulaciju upalnog odgovora u parodontitisu (27). S druge strane, uloga strukturalnih proteina i komponenata izvanstaničnog matriksa u patogenezi parodontitisa još uvijek je slabo istražena iako je, primjerice, poznato da se obrasci izražaja pojedinih Sdk-i (i nekih drugih HSPG-ova) u zdravoj gingivi i gingivi oboljelih od parodontitisa razlikuju (19). Na dodatnu važnost tih nalaza upućuju rezultati novijih istraživanja o mehanizmima regulacije akutnog i kroničnog upalnog odgovora na eksperimentalnim životinjskim modelima kojima je potvrđeno da su pojedini Sdk-i (poput Sdk1) aktivno uključeni u različite faze tijeka upale od formiranja gradijenata upalnih medijatora (citokini, kemokini), ekstravazacije leukocita, nakupljanja upalnog infiltrata u ciljnim tkivima do rezolucije upalnog odgovora i cijeljenja tkiva (17). Važno je napomenuti da se Sdk1 ne može isključivo smatrati pro-upalnim, odnosno protu-upalnim čimbenikom, jer je njegov utjecaj na odvijanje upalnog odgovora ovisan o tipu agensa/nokse koji/koja izaziva upalni odgovor, vrsti tkiva i strukturalnim promjenama u tkivu u kojemu se upalni odgovor odvija, ali i o molekularnim mehanizmima koji reguliraju intenzitet izražaja Sdk1 te količinu i sastav HS GAG lanaca kojima je Sdk1 prirodni nosač (17). Shodno tome, da bi se rezultati ovog istraživanja mogli bolje protumačiti, potrebno je detaljnije opisati prirodu uloge Sdk1 u regulaciji pojedinih aspekata upalnog odgovora.

Na osnovu prvih istraživanja fizioloških funkcija Sdk1 na „knock out“ miševima za Sdk1 (Sdk1^{-/-}), kod kojih je za razliku od normalnih miševa izražaj Sdk1 u svim tkivima inhibiran, postojale su naznake da Sdk1 može biti negativni regulator upalnog odgovora (28). Naime, čak i bez iniciranja tkivnog oštećenja fizikalnim, kemijskim ili infektivnim agensima, u nekim tkivima Sdk1^{-/-} miševa (poput mrežnice) primijećeno je spontano formiranje infiltrata upalnih stanica što nije bio slučaj kod normalnih miševa (29). Rezultati naknadnih istraživanja na Sdk1^{-/-} miševima u sklopu različitih eksperimentalnih modela za neinfektivne i infektivne upalne bolesti, samo su potvrdili da Sdk1 doista može modulirati regrutaciju leukocita u početnim fazama upalnog odgovora - od nakupljanja leukocita u krvnim žilama i

ekstravazacije, do migracije na mjesto tkivnog oštećenja i formiranja upalnog infiltrata. Primjerice, na modelu kontaktnog dermatitisa, Sdk1^{-/-} miševi su u usporedbi s normalnim miševima pokazali znatno jaču upalnu reakciju popraćenu obilnijim edemom koji se sporije povlačio, te potvrđenu histološkim nalazom obilnijeg leukocitnog infiltrata u dermisu (28). Slična obilježja pojačanog upalnog odgovora kod Sdk1^{-/-} miševa opisana su i u različitim modelima cijeljenja rana, pogotovo lezija velikih krvnih žila (30).

Većina uloga Sdk1 u regulaciji upalnog odgovora posredovane su HS GAG lancima koji su vezani za ektodomenu proteinskog nosača Sdk1. HS GAG lanci imaju afinitet za različite tipove liganada uključujući i medijatore upale (kemokini, citokini) (31). Prema tome, sposobnost Sdk1 da sudjeluje u formiranju gradijenata upalnih medijatora (i da na taj način posreduje u nakupljanju i ekstravazaciji leukocita iz krvnih žila) prije svega ovisi o količini, sastavu i tkivno uvjetovanim modifikacijama strukture HS GAG lanaca vezanih za ektodomenu Sdk1. Na taj način, odnosno promjenama afiniteta i ukupnog kapaciteta HS GAG lanaca za vezivanje upalnih medijatora, Sdk1 može posredovati u nakupljanju i ekstravazaciji leukocita iz krvnih žila u početnim fazama upalnog odgovora (17). Međutim, uloga Sdk1 u formiranju gradijenata upalnih medijatora ovisi i o tzv. enzimatskom cijepanju ektodome Sdk1 (eng. *syndecan shedding*) (32). Slično enzimatskom fragmentiranju HS GAG lanaca, cijepanje ektodome Sdk1 potpomaže oslobađanje tkivnih zaliha i distribuciju upalnih medijatora u tkivu što pozitivno djeluje na stvaranje njihovog gradijenta i usmjeravanje leukocita na mjesto upale. Jednako tako, cijepanje ektodome Sdk1 ima važnu ulogu i u razbijanju gradijenata upalnih medijatora tijekom rezolucije upalnog odgovora i cijeljenja tkiva (17). Važnost enzimatskog cijepanja ektodome u navedenim aspektima upalnog odgovora potvrđena je na eksperimentalnim modelima akutne ozljede pluća bleomicinom i endotoksičnog šoka – za razliku od normalnih miševa, u plućima Sdk1^{-/-} miševa je perzistirao difuzni neutrofilni infiltrat i bilo je vidljivo znatno oštećenje tkiva, dok su u endotoksičnom šoku bili onemogućeni i rezolucija upalnog odgovora i adekvatno cijeljenje tkiva zbog čega su Sdk1^{-/-} miševi ugibali (33).

Zanimljivo je, međutim, da su Sdk1^{-/-} miševi istovremeno otporniji na infekcije različitim mikrobnim patogenima u odnosu na normalne miševe. Pojedini mikrobnii patogeni općenito koriste svojstvo HSPG-ova kao nosača HS GAG lanaca za koje se vežu prilikom prodora u tkivo – *in vitro* istraživanja stanica u kulturi koje su modificirane na način da ne mogu sintetizirati HS GAG lance ili neke HSPG-ove stanične površine (uključujući i Sdk1 čime je smanjena dostupnost HS GAG lanaca na površini stanice), pokazala su porast otpornosti na infekciju *Herpes simplex* virusom (34). Za razliku od toga, neke bakterije poput

Pseudomonas aeruginosa su razvile sposobnost cijepanja ektodomena HSPG-ova stanične površine u svrhu zaštite od djelovanja obrambenih stanica. Primjerice, u modelu ubodne rane rožnice inficirane *Pseudomonas aeruginosom*, kod Sdk1^{-/-} miševa infekcija je eliminirana puno brže u odnosu na normalne miševe iako je količina neutrofilnog infiltrata u rožnici bila gotovo identična (25). Pretpostavlja se da se, zbog povišene tkivne koncentracije slobodnih ektodomena Sdk1 na koje su vezani negativno nabijeni HS GAG lanci, suprimira djelovanje neutrofila čiji su citotoksini uglavnom pozitivno nabijene molekule. Infektivna komponenta igra važnu ulogu i u patogenezi parodontitisa, pa stoga podaci iz navedenih istraživanja mogu upućivati i na to da su obrasci izražaja Sdk1 u zdravoj gingivi opisani ovdje, važna obilježja upalnog odgovora parodontnog tkiva u svrhu adekvatne kontrole infekata iz mikrobnog biofilma. Naime, zbog gotovo neznatnog izražaja Sdk1 u subepitelnoj stromi te, u usporedbi s oralnim epitelom, slabijeg izražaja Sdk1 u sulkusnom epitelu koji se nalazi u izravnom kontaktu s površinom zuba, može se pretpostaviti da se cijepanje ektodomena Sdk1 u tim tkivnim odjeljcima zdrave gingive ne odvija u većoj mjeri, što opet olakšava djelovanje obrambenih stanica (poglavito neutrofila) u suzbijanju potencijalnog prodora infekta. Nažalost, imunohistokemijsko bojenje protutijelom na Sdk1 nije prikladna metoda kojom se u tkivima mogu vizualizirati obrasci cijepanja ektodomena Sdk1, budući da se sva komercijalna protutijela na Sdk1 vežu isključivo za epitop na ektodomeni, pa prema tome jednako boje intaktni Sdk1 kao i slobodnu ektodomena Sdk1 (25).

U zaključku, rezultati ovog istraživanja upućuju na to da bi Sdk1 mogao djelovati kao potencijalni pro-upalni čimbenik u regulaciji upalnog odgovora kod oboljelih od uznapredovalog generaliziranog parodontitisa. Izražaj Sdk1 u subepitelnoj stromi bolesne gingive je pojačan u odnosu na izražaj Sdk1 u subepitelnoj stromi zdrave gingive, a ta razlika je i statistički značajna. Također, izražaj Sdk1 u bolesnoj gingivi je pozitivno korelirao sa izražajem općeg upalnog biljega CD45 pomoću kojega je vizualizirana prisutnost upalnog infiltrata. Pozitivna korelacija potvrđena je analizom površine i prostorne distribucije izražajnih domena Sdk1 i CD45. Sdk1 je široko zastupljen u tkivima i s obzirom da na obrasce njegovog izražaja jednako tako mogu utjecati i promjene u strukturi tkiva (osobito one vezane za distribuciji stanica u pojedinim tkivnim odjeljcima budući da Sdk1 pripada skupini staničnih HSPG-ova), ispitana je i povezanost njegovog izražaja sa promjenama u obrascima celularnosti uzoraka gingive. U zdravoj gingivi ta je korelacija bila negativna, a u bolesnoj gingivi je bila pozitivna. Za točnije tumačenje ovog nalaza bit će potrebno napraviti dodatna strukturna bojenja osim onih na H/E. Ukupno gledajući, ovi rezultati se poklapaju s rezultatima prethodnih istraživanja kojima je potvrđeno da izražaj Sdk1 uvelike ovisi o

histološkoj slici upale u gingivi tijekom parodontitisa, a slične promjene u obrascima izražaja Sdk1 su opisane i u drugim kroničnim upalnim bolestima tvrdih tkiva poput osteoartritisa (17).

Sdk1 općenito ima važnu ulogu u održavanju homeostaze tkiva, međutim, priroda te uloge uvelike ovisi o zbivanjima u tkivu koja mogu utjecati na fiziološke funkcije ovog HSPG-a mijenjanjem njegovog ukupnog izražaja u pojedinim tkivnim odjeljcima, sastava vezanih HS GAG lanaca, te enzimatskim cijepanjem ektodomene. Jednako tako, nesporno je da je Sdk1 ujedno i važan regulator upalnog odgovora, ali još uvijek je otvoreno pitanje na koji način se znanja o tome mogu iskoristiti u svrhu novog terapijskog pristupa liječenju degenerativnih kroničnih upalnih bolesti poput parodontitisa. U pregledanoj literaturi postoje istraživanja o posebnoj skupini tzv. HS mimetika koji se ugrađuju na ciljna mjesta u ektodomeni ili citoplazmatskoj domeni proteinskog nosača Sdk1 (35, 36). Na taj način mogu se modulirati interakcije Sdk1 sa drugim receptorima za komponente izvanstaničnog matriksa i nekim čimbenicima rasta, odnosno aktivnost signalnih puteva koji reguliraju različite stanične procese poput proliferacije, migracije i apoptoze (37, 38). Za sada, djelovanje ovih supstanci je ispitivano u svrhu procjene njihovog utjecaja na ponašanje tumorskih stanica u različitim oblicima karcinoma, međutim daljnja istraživanja o njihovoj učinkovitosti u nekim drugim bolestima poput upalnih bolesti tek trebaju uslijediti.

6.ZAKLJUČAK

Parodontitis je kronična bolest složene etiologije koja zahvaća potpuno tkivo zuba uzrokujući njegovu postepenu degradaciju. Do danas su uloženi značajni napor u istraživanje uključenosti stanica domaćina i medijatora upale u regulaciji upalnog odgovora koji se smatra odgovornim za degradaciju potpornih tkiva zuba i posljedičan gubitak zubi u parodontitisu. Sdk1 je uključen u regulaciju različitih aspekata upalnog odgovora, od formiranja gradijenata upalnih medijatora i regrutacije leukocita, do rezolucije upale i cijeljenja tkiva, međutim, njegova uloga u patogenezi parodontitisa za sada je nedovoljno istražena. Cilj ovog istraživanja je bio analizirati obrasce izražaja Sdk1 te njihovu povezanost sa strukturnim promjenama u građi parodontnog tkiva i prisustvom upalnog infiltrata na uzorcima gingive zdravih ispitanika i onih kojima je dijagnosticiran uznapredovali generalizirani parodontitis.

Na osnovi rezultata ovog istraživanja mogu se izvesti sljedeći zaključci:

1. Sdk1 ima statistički značajno različite obrasce izražaja u gingivi zdravih ispitanika i gingivi oboljelih od uznapredovalog generaliziranog parodontitisa.
2. Izražaj Sdk1 pozitivno korelira sa prisutnošću upalnog infiltrata u subepitelnoj stromi gingivi oboljelih od uznapredovalog generaliziranog parodontitisa.
3. Izražaj Sdk1 pozitivno korelira sa promjenama obrazaca ukupne celularnosti u tkivu gingive oboljelih od uznapredovalog generaliziranog parodontitisa.
4. Sdk1 bi mogao imati kompenzatornu ulogu u regulaciji upalnog odgovora kod oboljelih od uznapredovalog generaliziranog parodontitisa.
5. S obzirom da je Sdk1 općenito uključen u regulaciju različitih aspekata upalnog odgovora, moduliranje aktivnosti Sdk1 se može iskoristiti za liječenje generaliziranog parodontitisa, iako je za opravdanost ovakvog pristupa potrebno provesti daljnja istraživanja u ulozi u Sdk1 u patogenezi ove bolesti.

7. POPIS CITIRANE LITERATURE

1. Kassebaum NJ, Bernabe E, Dahiya M, Bhandari B, Murray CJ, Marcenes W. Global burden of severe periodontitis in 1990-2010: a systematic review and meta-regression. *J Dent Res.* 2014;93(11):1045-53.
2. Chapple IL, Van der Weijden F, Doerfer C, Herrera D, Shapira L, Polak D, et al. Primary prevention of periodontitis: managing gingivitis. *J Clin Periodontol.* 2015;42 Suppl 16:S71-6.
3. Zeng XT, Xia LY, Zhang YG, Li S, Leng WD, Kwong JS. Periodontal disease and incident lung cancer risk: a meta-analysis of cohort studies. *J Periodontol.* 2016;87(10):1158-64.
4. Lang N, Lindhe J. *Clinical periodontology and implant dentistry.* Chichester, West Sussex: Wiley-Blackwell; 2013.
5. Lang NP, Bartold PM. Periodontal health. *J Periodontol.* 2018;89 Suppl 1:S9-S16.
6. Caton JG, Armitage G, Berglundh T, Chapple ILC, Jepsen S, Kornman KS, et al. A new classification scheme for periodontal and peri-implant diseases and conditions - Introduction and key changes from the 1999 classification. *J Periodontol.* 2018;89 Suppl 1:S1-S8.
7. Papapanou PN, Sanz M, Buduneli N, Dietrich T, Feres M, Fine DH, et al. Periodontitis: Consensus report of workgroup 2 of the 2017 World Workshop on the Classification of periodontal and peri-implant diseases and conditions. *J Periodontol.* 2018;89 Suppl 1:S173-S82.
8. Bartold PM, Van Dyke TE. Periodontitis: a host-mediated disruption of microbial homeostasis. *Unlearning learned concepts. Periodontol 2000.* 2013;62(1):203-17.
9. Novak JM, Novak, K.F. *Chronic periodontitis.* Philadelphia: Saunders Elsevier; 2006.
10. Hernandez M, Dutzan N, Garcia-Sesnich J, Abusleme L, Dezerega A, Silva N, et al. Host-pathogen interactions in progressive chronic periodontitis. *J Dent Res.* 2011;90(10):1164-70.
11. Wolf HF R-PE, Raiteitschak KH. *Parodontologija.* Jastrebarsko: Naklada Slap; 2009.
12. Jackson RL, Busch SJ, Cardin AD. Glycosaminoglycans: molecular properties, protein interactions, and role in physiological processes. *Physiol Rev.* 1991;71(2):481-539.
13. Filatova A, Pagella P, Mitsiadis TA. Distribution of syndecan-1 protein in developing mouse teeth. *Front Physiol.* 2014;5:518.
14. Schliermann A, Nickel J. Unraveling the connection between fibroblast growth factor and bone morphogenetic protein signaling. *Int J Mol Sci.* 2018;19(10).

15. Sarrazin S, Lamanna WC, Esko JD. Heparan sulfate proteoglycans. *Cold Spring Harb Perspect Biol.* 2011;3(7).
16. Zhang Y, McKown RL, Raab RW, Rapraeger AC, Laurie GW. Focus on molecules: syndecan-1. *Exp Eye Res.* 2011;93(4):329-30.
17. Teng YH, Aquino RS, Park PW. Molecular functions of syndecan-1 in disease. *Matrix Biol.* 2012;31(1):3-16.
18. Roper JA, Williamson RC, Bass MD. Syndecan and integrin interactomes: large complexes in small spaces. *Curr Opin Struct Biol.* 2012;22(5):583-90.
19. Kotsovilis S, Tseleni-Balafouta S, Charonis A, Fourmoussis I, Nikolidakis D, Vrotsos JA. Syndecan-1 immunohistochemical expression in gingival tissues of chronic periodontitis patients correlated with various putative factors. *J Periodontol Res.* 2010;45(4):520-31.
20. Duplancic R, Roguljic M, Puhar I, Veccek N, Dragun R, Vukojevic K, et al. Syndecans and Enzymes for Heparan Sulfate Biosynthesis and Modification Differentially Correlate with Presence of Inflammatory Infiltrate in Periodontitis. *Front Physiol* (u postupku objave). 2019;.
21. Williams JR. The Declaration of Helsinki and public health. *Bull World Health Organ.* 2008;86(8):650-2.
22. Kero D, Cigic L, Medvedec Mikic I, Galic T, Cubela M, Vukojevic K, et al. Involvement of IGF-2, IGF-1R, IGF-2R and PTEN in development of human tooth germ - an immunohistochemical study. *Organogenesis.* 2016;12(3):152-67.
23. Kero D, Kalibovic Govorko D, Medvedec Mikic I, Vukojevic K, Cigic L, Saraga-Babic M. Analysis of expression patterns of IGF-1, caspase-3 and HSP-70 in developing human tooth germs. *Arch Oral Biol.* 2015;60(10):1533-44.
24. Kero D, Vukojevic K, Stazic P, Sundov D, Mardesic Brakus S, Saraga-Babic M. Regulation of proliferation in developing human tooth germs by MSX homeodomain proteins and cyclin-dependent kinase inhibitor p19(INK4d). *Organogenesis.* 2017;13(4):141-55.
25. Kero D, Bilandzija TS, Arapovic LL, Vukojevic K, Saraga-Babic M. Syndecans and Enzymes Involved in Heparan Sulfate Biosynthesis and Degradation Are Differentially Expressed During Human Odontogenesis. *Frontiers in physiology.* 2018;9:732.
26. Cekici A, Kantarci A, Hasturk H, Van Dyke TE. Inflammatory and immune pathways in the pathogenesis of periodontal disease. *Periodontol 2000.* 2014;64(1):57-80.
27. Silva N, Abusleme L, Bravo D, Dutzan N, Garcia-Sesnich J, Vernal R, et al. Host response mechanisms in periodontal diseases. *J Appl Oral Sci.* 2015;23(3):329-55.

28. Kharabi Masouleh B, Ten Dam GB, Wild MK, Seelige R, van der Vlag J, Rops AL, et al. Role of the heparan sulfate proteoglycan syndecan-1 (CD138) in delayed-type hypersensitivity. *J Immunol.* 2009;182(8):4985-93.
29. Gotte M. Syndecans in inflammation. *FASEB J.* 2003;17(6):575-91.
30. Maeda T, Desouky J, Friedl A. Syndecan-1 expression by stromal fibroblasts promotes breast carcinoma growth in vivo and stimulates tumor angiogenesis. *Oncogene.* 2006;25(9):1408-12.
31. Ge XN, Bastan I, Ha SG, Greenberg YG, Esko JD, Rao SP, et al. Regulation of eosinophil recruitment and allergic airway inflammation by heparan sulfate proteoglycan (HSPG) modifying enzymes. *Exp Lung Res.* 2018;44(2):98-112.
32. Bernfield M, Gotte M, Park PW, Reizes O, Fitzgerald ML, Lincecum J, et al. Functions of cell surface heparan sulfate proteoglycans. *Annu Rev Biochem.* 1999;68:729-77.
33. Xu J, Park PW, Kheradmand F, Corry DB. Endogenous attenuation of allergic lung inflammation by syndecan-1. *J Immunol.* 2005;174(9):5758-65.
34. McCormick C, Leduc Y, Martindale D, Mattison K, Esford LE, Dyer AP, et al. The putative tumour suppressor EXT1 alters the expression of cell-surface heparan sulfate. *Nat Genet.* 1998;19(2):158-61.
35. Stepp MA, Pal-Ghosh S, Tadvalkar G, Pajooresh-Ganji A. Syndecan-1 and its expanding list of contacts. *Adv Wound Care (New Rochelle).* 2015;4(4):235-49.
36. Afratis NA, Nikitovic D, Multhaupt HA, Theocharis AD, Couchman JR, Karamanos NK. Syndecans - key regulators of cell signaling and biological functions. *FEBS J.* 2017;284(1):27-41.
37. Szatmari T, Dobra K. The role of syndecan-1 in cellular signaling and its effects on heparan sulfate biosynthesis in mesenchymal tumors. *Front Oncol.* 2013;3:310.
38. Szatmari T, Mundt F, Heidari-Hamedani G, Zong F, Ferolla E, Alexeyenko A, et al. Novel genes and pathways modulated by syndecan-1: implications for the proliferation and cell-cycle regulation of malignant mesothelioma cells. *PLoS One.* 2012;7(10):e48091.

8. SAŽETAK

Cilj istraživanja

Cilj ovog istraživanja je bio opisati i usporediti obrasce izražaja sindekana 1 (Sdk1) te njihovu povezanost sa strukturnim promjenama u građi parodontnog tkiva i prisustvom upalnog infiltrata na uzorcima gingive zdravih ispitanika i onih kojima je dijagnosticiran uznapredovali generalizirani parodontitis.

Materijali i metode

U svrhu istraživanja uzeto je po 20 uzoraka gingive od zdravih ispitanika (kontrolna grupa) i od ispitanika oboljelih od uznapredovalog generaliziranog parodontitisa stadija 3 i 4 (ispitna grupa). Uzorci gingive su obrađeni za imunohistokemijsko bojenje. Pravilna orijentacija histoloških rezova uzoraka i očuvanost tkiva provjerena je H/E bojenjem. Za imunofluorescenciju korištena su primarna protutijela na Sdk1 i opći upalni biljeg CD45 kojim se vizualizirala prisutnost upalnog infiltrata. Izrađene su panoramske slike preparata na kojima je računalno obavljena kvantifikacija histomorfometrijskih parametara gingive, te površine izražajnih domena i prostornih gradijenata intenziteta Sdk1 i CD45 pomoću programa AdobePhotoshop® CC i ImageJ za obradu slika. Za statističku analizu podataka korišteni su Microsoft Office Excel® 2016 (Microsoft Corp, Redmond, WA, USA) i GraphPad v8 (GraphPad Software, La Jolla, CA, USA).

Rezultati

Postoji statistički značajna razlika u izražaju Sdk1 u gingivi zdravih ispitanika i gingivi ispitanika sa uznapredovalim generaliziranim parodontitisom. Izražaj Sdk1 je pozitivno korelirao s prisutnošću upalnog infiltrata u subepitelnoj stromi gingive oboljelih od uznapredovalog generaliziranog parodontitisa. Također, prikazana je i pozitivna korelacija izražaja Sdk1 sa promjenama u obrascima ukupne celularnosti u tkivu gingive kod oboljelih od uznapredovalog generaliziranog parodontitisa.

Zaključak

Sdk1 bi mogao imati komenzatornu ulogu u regulaciji upalnog odgovora kod oboljelih od uznapredovalog generaliziranog parodontitisa. S obzirom da je Sdk1 općenito uključen u regulaciju različitih aspekata upalnog odgovora, moduliranje aktivnosti Sdk1 se u budućnosti može iskoristiti za liječenje generaliziranog parodontitisa, iako je za opravdanost ovog pristupa potrebno provesti daljnja istraživanja o ulozi Sdk1 u patogenezi ove bolesti.

9. SUMMARY

Diplomathesistitle: The expression of proteoglycan syndecan-1 in tissues of patients with advanced periodontitis stages 3 and 4

Objectives: The aim of this study was to examine if the cell surface HSPG syndecan 1 (Sdc1) could be considered as a putative regulator of inflammatory response in advanced generalized periodontitis by analysis of Sdk1 expression patterns in healthy and diseased gingiva.

Material and Methods: For this study, the samples of gingiva from healthy participants (controls; n = 20) and participants with advanced generalized periodontitis (test group; n = 20) were obtained and processed for immunohistochemistry. Proper orientation and preservation of gingival tissue sections were confirmed by H/E staining. Primary antibodies against Sdk1 and CD45 (general inflammatory cell marker) were applied for immunofluorescence staining. Quantification of histomophometric parameters and immunofluorescence staining was performed on high-resolution panoramic images of histological sections of gingival tissue using AdobePhotoshop® CC and ImageJ software. For the statistical analysis of data, Microsof Office Excel® 2016 (Microsoft Corp, Redmond, WA, USA) and GraphPad v8 (GraphPad Software, La Jolla, CA, USA) were used.

Results: The expression of Sdk1 in samples of gingiva from healthy participants and those with advanced generalized periodontitis displayed statistically significant difference. The expression of Sdk1 was positively correlated with the presence of inflammatory infiltrate in subepithelial stroma of gingiva from participants with advanced generalized periodontitis. Furthermore, the expression of Sdk1 was positively correlated with structural tissue changes related to perturbations of celularity in gingiva from participants with advanced generalized periodontitis.

Conclusion: Sdk1 might act as a compensatory factor for regulation of inflammatory response in advanced generalized periodontitis. With regard to previously described regulatory roles of Sdk1 in many aspects of inflammatory response, modulation of Sdk1 activity could be utilized in the future as an alternative approach for treatment of generalized periodontitis. However, further studies are still needed in order to disclose the precise involvement of Sdk1 in pathogenesis of generalized periodontitis.

10. ŽIVOTOPIS

OSOBNI PODACI

Ime i prezime: Ružica Dragun

Datum rođenja: 13.07.1994.

Mjesto rođenja: Livno, BiH

Državljanstvo: hrvatsko

Email: ruzica.dragun@yahoo.com

OBRAZOVANJE

2009 – 2013. III. gimnazija Split

2013. – 2019. Medicinski fakultet Sveučilišta u Splitu – smjer doktor dentalne medicine

JEZICI

- Engleski jezik (C1)
- Njemački jezik (B1)
- Talijanski jezik (A1)

AKTIVNOSTI

- Urednica studentskog časopisa DentiST
- Organizator Praktičnih znanja za studente 2019