

Čimbenici ishoda liječenja atrezije jednjaka u novorođenčadi operirane u Odjelu za dječju kirurgiju KBC Split od 1991. - 2014. godine

Konstantinović, Ivan

Master's thesis / Diplomski rad

2014

Degree Grantor / Ustanova koja je dodijelila akademski / stručni stupanj: **University of Split, School of Medicine / Sveučilište u Splitu, Medicinski fakultet**

Permanent link / Trajna poveznica: <https://um.nsk.hr/um:nbn:hr:171:750511>

Rights / Prava: [In copyright](#) / [Zaštićeno autorskim pravom.](#)

Download date / Datum preuzimanja: **2024-07-22**



Repository / Repozitorij:

[MEFST Repository](#)



**SVEUČILIŠTE U SPLITU
MEDICINSKI FAKULTET**

Ivan Konstantinović

**ČIMBENICI ISHODA LIJEČENJA ATREZIJE JEDNJAKA U NOVOROĐENČADI
OPERIRANE U ODJELU ZA DJEČJU KIRURGIJU KBC SPLIT OD 1991. – 2014.
GODINE**

Diplomski rad

Akadska godina:

2013./2014.

Mentor:

Doc.dr.sc. Zenon Pogorelić, dr. med.

U Splitu, rujna, 2014.

SADRŽAJ

1. UVOD	1
1.1. Embriologija.....	2
1.2. Histologija	3
1.3. Anatomija	4
1.4. Atrezija jednjaka	7
1.4.1. Povijest atrezije jednjaka.....	9
1.4.2. Embriološki aspekt atrezije jednjaka.....	9
1.4.3. Genetska obilježja atrezije jednjaka	10
1.4.4. Klinička slika.....	10
1.4.5. Pridružene anomalije.....	12
1.4.6. Raspodjela tipova atrezije s obzirom na ishod liječenja	13
1.4.7. Liječenje	14
1.4.8. Toraskopsko liječenje atrezije jednjaka	21
1.4.9. Komplikacije	22
2. CILJ ISTRAŽIVANJA	24
3. ISPITANICI I METODE	26
3.1. Ispitanici	27
3.2. Organizacija studije.....	27
3.3. Mjesto studije	27
3.4. Metode prikupljanja i statistička obrada podataka	27
3.5. Opis istraživanja.....	27
4. REZULTATI.....	28
5. RASPRAVA.....	36
6. ZAKLJUČCI.....	40

7. POPIS CITIRANE LITERATURE.....	42
8. SAŽETAK.....	48
9. SUMMARY	50
10. ŽIVOTOPIS	52

Jedno veliko hvala mentoru, doc.dr.sc. Zenonu Pogoreliću, na strpljenju, pristupačnosti, brojnim stručnim savjetima, potpori te savjesnom i stručnom vođenju kroz proces izrade diplomskog rada. Također želim zahvaliti kolegama i osoblju Odjela za dječju kirurgiju, Odjela za neonatologiju, JILD-a Klinike za dječje bolesti i arhive KBC Split na pomoći pri prikupljanju podataka za izradu ovog rada.

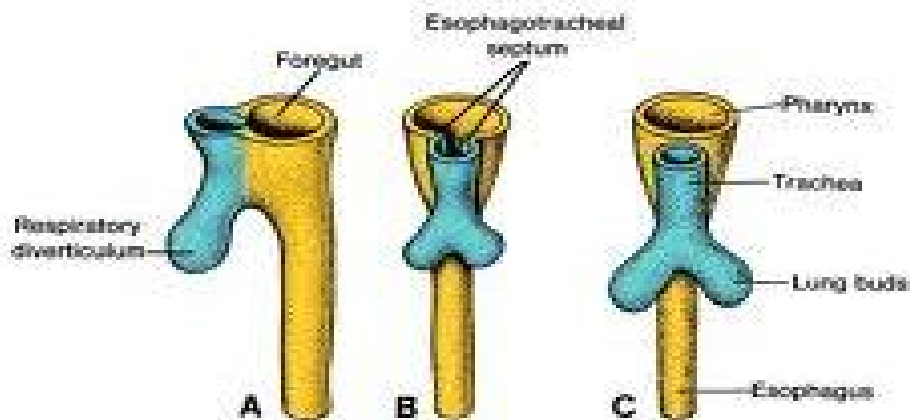
Najveće hvala obitelji na potpori tijekom svih godina studiranja.

1. UVOD

1.1. Embriologija

Primitivno crijevo je osnova nastanku jednjaka. Nastanak primitivnog crijeva rezultat je kraniokaudalnog i lateralnog savijanja embrija. Primitivno crijevo kranijalno i kaudalno slijepo završava kao prednje i stražnje crijevo između kojih se oblikuje srednje crijevo, spona sa žumanjčanom vrećom i žumanjčanim kanalom. Osim prednjeg, srednjeg i stražnjeg dijela razvoj primitivnog crijeva opisuje i ždrijelno crijevo, koje daje osnovu za razvoj struktura glave i vrata. Prednje crijevo se proteže od osnove pluća do osnove jetre i gušterače, srednje počinje kaudalno od osnove jetre i proteže se do svoje granice na poprečnom kolonu (spoj sa posljednjom, distalnom trećinom razvijenog poprečnog kolona). Stražnje crijevo se nastavlja na srednje te završava kloakalnom membranom.

Početak 4. tjedna na ventralnom zidu prednjeg crijeva neposredno ispod ždrijelnog crijeva pojavljuje se plućni pupoljak (dišni divertikul), koji se odvaja ezofagotrahealnom pregradom. Pregrada dijeli prednje crijevo na ventralni dio, osnovu dišne cijevi, te dorzalni dio osnovu jednjaka (Slika 1). Spuštanje srca i pluća utječu na razvoj jednjaka te ga produžuju. Za nastanak mišićnog sloja odgovoran je okolni mezenhim. Poprečnoprugasti mišići se nalaze u gornje 2/3 jednjaka, a za njihovu inervaciju odgovoran je n. vagus, dok donju trećinu, koja je građena od glatkih mišića, inervira utrobni živčani splet (plexus splanchnicus) (1).

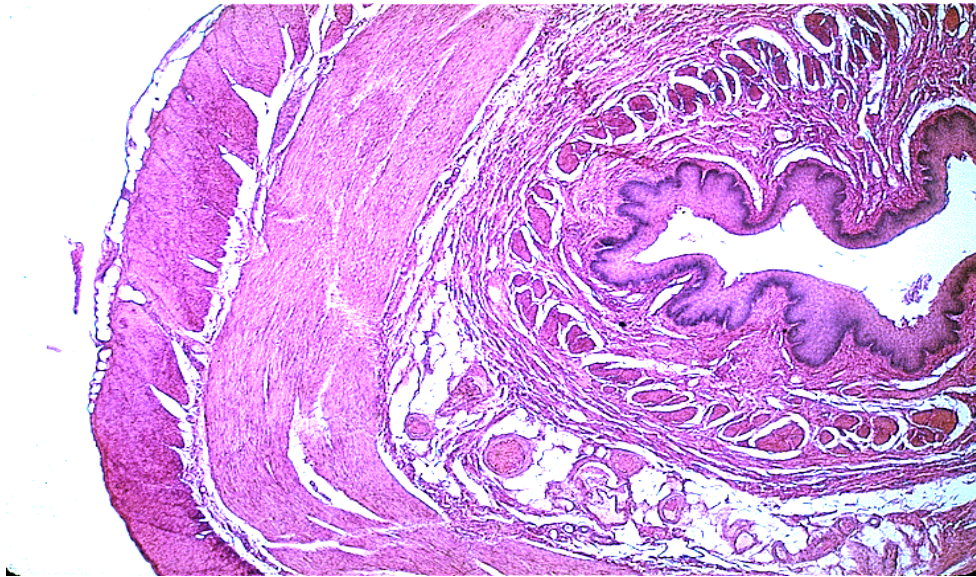


Slika 1. Prikaz embriološkog razvitka jednjaka iz dišnog pupoljka.

Preuzeto s <http://www.missinglink.ucsf.edu>

1.2. Histologija

Histološki, jednjak je građen od neuroženog mnogoslojnog pločastog epitela, te ima iste slojeve kao i ostali dijelovi probavne cijevi (Slika 2). U submukozi se nalaze gll. oesophageae, male mukozne žlijezde čiji sekret olakšava prenošenje hrane i štiti sluznicu. Sluz izlučuju i kardijalne žlijezde jednjaka, koje se nalaze u lamini propriji sluznice donjeg dijela jednjaka. Mišićni sloj jednjaka se u gornjem dijelu sastoji od skeletnih mišićnih vlakana, koja postupno prelaze u glatke mišiće. Skeletni mišići svojim kontrakcijama imaju sposobnost guranja hrane (peristaltika jednjaka). Serozom je prekriven samo završni dio jednjaka, smješten u peritonejskoj šupljini, dok je preostali dio prekriven adventicijom, koja prelazi u vezivno tkivo medijastinuma (2).



Slika 2. Histološki prikaz stijenke jednjaka.

Preuzeto s <http://www.pathologyoutlines.com/topics/esophagusnormalhistology.html>

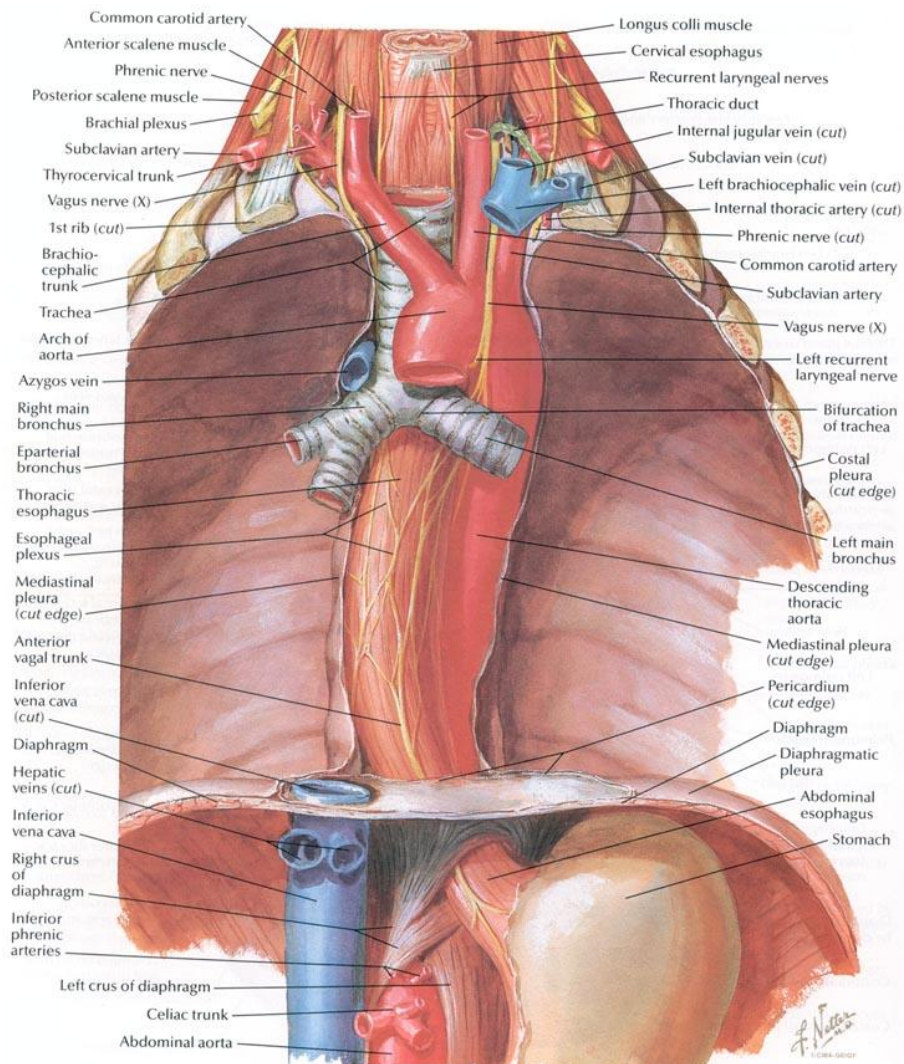
1.3. Anatomija

Jednjak je šuplji organ probavnog sustava, oblika mišićne cijevi te služi kao nastavak ždrijela, spajajući usnu šupljinu i ždrijelo sa želudcem. Duljina jednjaka u odraslog čovjeka je između 18 i 25 cm (3-6).

Započinje u razini šestog vratnog kralješka, u visini donjeg ruba prstenaste grkljanske hrskavice. Prijelaz ždrijela u jednjak je najuže mjesto probavnog sustava, te je često mjesto opstrukcije pri gutanju stranih predmeta u djece.

Jednjak se na svom početku nalazi u medijanoj ravnini, te je prislonjen uz kralježnicu. U razini sedmog vratnog kralješka zavija na lijevu stranu gdje ostaje do trećeg prsnog kralješka. Razina četvrtog prsnog kralješka je mjesto povratka u medijanu ravninu, gdje ostaje do sedmog prsnog kralješka. Tada opet zavija u lijevu stranu i tamo ostaje, nagnut lagano frontalno do svog ulaska u želudac. Jednjak prolazi pored kralježnice, no zbog kifoze njenog prsnog dijela ne prati je cijelim tokom. U vratnom dijelu prolazi iza dušnika s njegove lijeve strane, ali se tek u prsnom dijelu kralježnice nalazi više lijevo te nakon račvišta dušnika prolazi iza glavnog bronha. Dušnik i jednjak čine utor u kojem se nalaze nn. laryngei recurrentes.

Unutar prsnog koša, jednjak križa i dodiruje stražnju stranu luka aorte koja iza toga zavija i nastavlja se u silaznu aortu. Jednjak, zatim dodiruje lijevi glavni bronh te u početku nastavlja desno od silazne aorte, koja prelazi lijevo i podvlači se iza jednjaka (Slika 3). Jednjački živčani sklop, u kojem se nalaze ogranci lijevog i desnog vagalnog živca i ogranci simpatičkog lanca, oblaže jednjak. Pri prolasku kroz ošit aorta je u medijanoj ravnini, a jednjak se nalazi ventralno i lijevo. Lijevi glavni bronh i lijeva pleura mogu biti polazište snopova mišićnih vlakana (m. bronchooesophageus i m. pleurooesophageus) koja završavaju u jednjačkom mišićnom sloju.



Slika 3. Topografska anatomija jednjaka. Odnos jednjaka s dušnikom i aortom.

Preuzeto s <http://www.coldbacon.com/mdtruth/cardiology.html>

Postoje tri tjesnaca na kojima je jednjak sužen:

Prvi tjesnac, *constrictio pharyngoesophagealis*, jest suženje na spoju ždrijela i jednjaka. U odraslih osoba nalazi se na udaljenosti oko 15 cm od prednjih zuba, u razini donjeg ruba grkljanske hrskavice. Oblikuje ga splet submukoznih vena.

Drugi tjesnac, *constrictio partis thoracicae* seu *constrictio bronchoaortica*, je suženje jednjaka na mjestu križanja sa lukom aorte, gdje jednjak prolazi posteriorno lijevom glavnom bronhu. Suženje je mjesto prelaska skeletnog jednjačkog mišićnog tkiva u glatko mišićno tkivo.

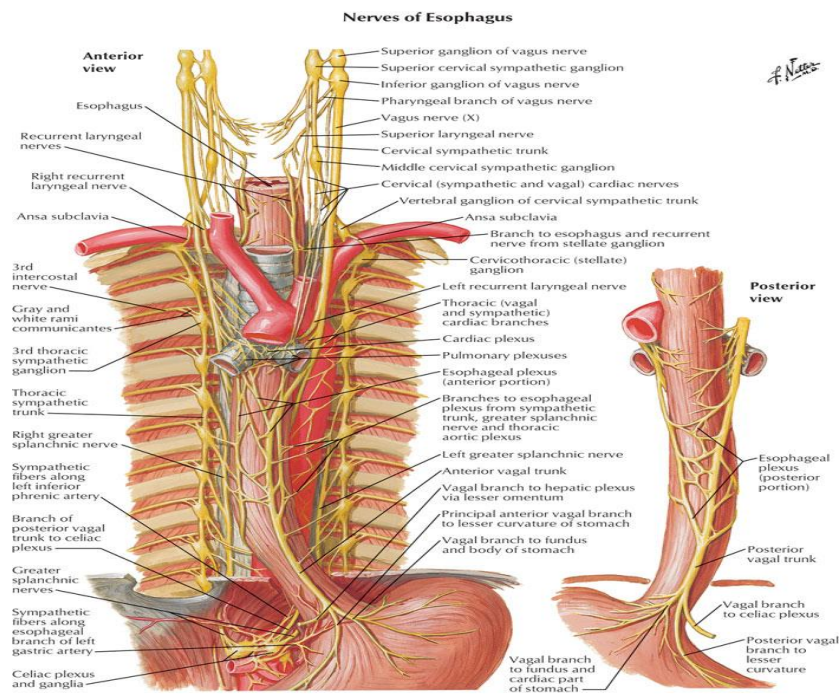
Treći tjesnac, *constrictio phrenica* seu *constrictio diaphragmatica*, je suženje jednjaka prilikom prolaska kroz ošit.

Završni dio jednjaka nalazi se u trbušnoj šupljini. Prednja i lateralne strane pokrivene su potrbušnicom. Jednjak se nastavlja desnom stranom u malu krivinu želuca, dok ga s lijeve strane od želuca odvaja incisura cardialis. Jednjak završava sfinkterom, čija je uloga sprječavanje povratka želučanog sadržaja.

Krvna opskrba jednjaka dolazi iz krvnih žila u njegovoj blizini. Ogranci prsne aorte, rr. oesophageae, opskrbljuju prsni dio jednjaka, dok u svom abdominalnom dijelu jednjak prima krv iz ogranka a. coeliacae, a. gastricae sinistrae, te iz ogranka trbušne aorte, a. phrenicae inferior. Venska drenaža odvija se preko v. gastricae sinistrae pritoke v. portae, te v. phrenicae inferior, koja je pritok v. azygos.

Limfna drenaža odvija se preko lijevih gastričnih čvorova, koji pripadaju visceralnim čvorovima trbušne šupljine

Inervacija jednjaka (Slika 4) odvija se preko vagalnog živca, prsnog simpatičkog lanca, velikog i malog splahničkog živca i spletova oko lijeve gastrične i donje frenične arterije (7).



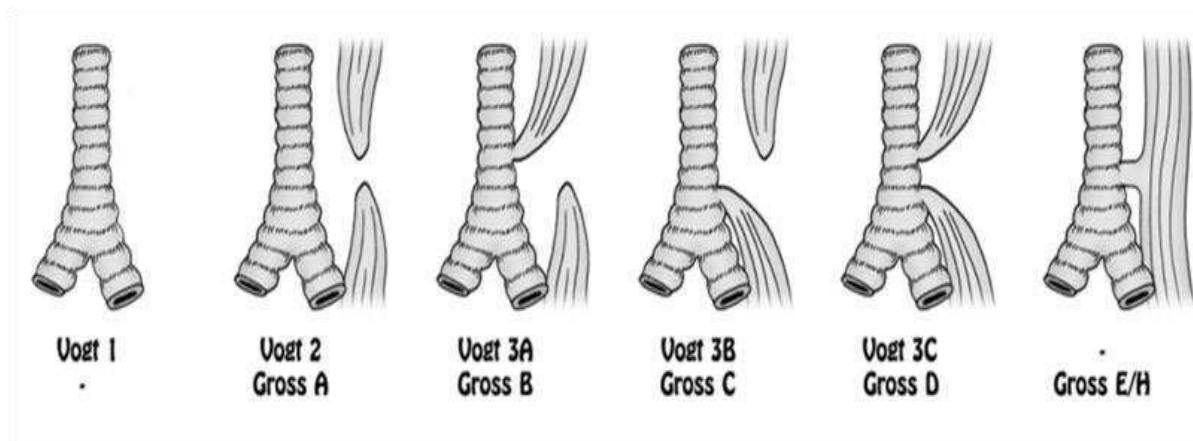
Slika 4. Inervacija jednjaka. Preuzeto s <http://www.nature.com>

1.4. Atrezija jednjaka

Atrezija (grč. /a- ne; tretos - perforacija) jednjaka je prirođena malformacija, koju označava potpuna odsutnost dijela jednjaka. Ezofagealna atrezija je anomalija koja hitnoćom, egzaktnim radom na operacijskom stolu, osjetljivim poslijeoperacijskim vođenjem i potrebom za dugotrajnim liječenjem i kontrolama, odskače od ostalih anomalija. Učestalost ove relativno česte malformacije je različita, od 1 : 2 500 do 1 : 4 500 (8, 9). Ona je 2 do 3 puta češća u blizanaca (10). Najveću incidenciju atrezije jednjaka nalazimo u Finskoj (10). Originalna klasifikacija po Vogtu iz 1929. i danas se koristi, iako su je 1953. godine Ladd i Gross modificirali (Tablica 1, Slika 5) (11).

Tablica 1. Klasifikacija atrezije jednjaka po Grossu i Vogtu.

Gross	Vogt	Opis
-	Tip 1	Ezofagealna agenezija. Vrlo rijetka; nije uključena u klasifikaciji po Grossu
Tip A	Tip 2	Proksimalni i distalni ezofagealni bataljak koji slijepo završavaju
Tip B	Tip 3A	Proksimalna traheoezofagealna fistula, distalni bataljak slijepo završava
Tip C	Tip 3B	Distalna traheoezofagealna fistula, proksimalni bataljak slijepo završava
Tip D	Tip 3C	Ezofagealna atrezija s fistulom distalnog i proksimalnog bataljka
Tip E	-	Segmenti jednjak su spojeni, ali postoji komunikacija sa dušnikom (H-fistula)



Slika 5. Klasifikacija atrezije jednjaka po Vogtu i Grossu.

Učestalost pojedinih tipova atrezije jednjaka prema podacima iz studije napravljene na uzorku od 1000 djece prikazani su u Tablici 2 (12).

Tablica 2. Incidencija pojedinih tipova atrezije jednjaka.

Gross	Vogt	Opis	%
	Tip 1	Ezofagealna agenezija	0.1%
Tip A	Tip 2	Proksimalni i distalni ezofagealni bataljak koji slijepo završavaju	7.7%
Tip B	Tip 3A	Proksimalna traheoezofagealna fistula, distalni bataljak slijepo završava	0.8%
Tip C	Tip 3B	Distalna traheoezofagealna fistula, proksimalni bataljak slijepo završava	86.5%
Tip D	Tip 3C	Ezofagealna atrezija s fistulom distalnog i proksimalnog bataljka	0.7%
Tip E	-	Segmenti jednjak su spojeni, postoji komunikacija sa dušnikom (H-fistula)	4.2%

1.4.1. Povijest atrezije jednjaka

Povijest dokumentacije atrezije jednjaka započinje s Thomasom Gibsonom koji je 1697. prvi opisao kongenitalnu ezofagealnu atreziju (13). Slijedeći zapis o anomaliji napravio je Thomas Hill opisavši slučaj novorođenčeta koje je odbijalo hranu i uz konvulzije regurgitiralo krvavu sluz (14). Prvi pokušaj kirurškog liječenja atrezije jednjaka napravio je 1888. Steel (15). Godine 1913. Richter je predložio operacijski zahvat podvezivanjem traheoezofagealne fistule i anastomozom krajeva (16). Tek je 1938. Robert Shaw iz Dallasa učinio prvu tehnički uspješnu rekonstrukciju atretičnog dijela jednjaka s primarnom termino-terminalnom anastomozom, ali je bolesnik 12 sati nakon operacije umro. Slijedeće godine Ladd iz Bostona i Leven iz Mineapolisa, neovisno jedan o drugom uspješno su učinili kirurški zahvat liječenja atrezije jednjaka (17). Obojica su podvezali traheoezofagealnu fistulu, napravili gastrostomu, a nakon oporavka djeteta sekundarno nadomjestili manjak jednjaka koristeći tubulus kože, što je rezultiralo preživljenjem djeteta. Prema Humphreysu i Ferreru učinjena je 1935. godine operacija u djeteta s atrezijom jednjaka bez traheoezofagealne fistule. Odmah nakon rođenja učinjena je gastrostoma, dok je rekonstrukcija jednjaka napravljena 11 godina poslije. Cameron Haight učinio je 1941. godine prvu uspješnu rekonstrukciju jednjaka u jednom aktu ekstrapleuralnim pristupom (18, 19).

1.4.2. Embriološki aspekt atrezije jednjaka

Mehanizam nastanka traheoezofagealnih malformacija još uvijek nije razjašnjen, no razvoj životinjskih modela omogućio je analizu različitih stadija pogrešne organogeneze. Zametak jednjaka pojavljuje se 22. - 23. dana nakon začeća kao izdanak primordijalnog crijeva. Kako se divertikul izdužuje na lateralnim stranama njegove stijenke pojavljuje se proliferacija endodermalnih stanica. Te stanične mase onda poprimaju izgled nabora tkiva koje se naknadno dijeli i razvija u dva kanala: trahealni i ezofagealni (20). Dijeljenje je rezultat invaginacije lateralnog longitudinalnog nabora koji proliferacijom stvara septum između dorzalnog digestivnog i ventralnog respiratornog sustava (21). Proces razdvajanja završava između 34. i 36. dana poslije začeća. Jednjak, za razliku od probavne cijevi nije ni u jednom trenutku embrionalnog razvoja solidan tračak. Većina studija govori u prilog razvoju anomalija oblika atrezije jednjaka s traheoezofagealnom fistulom u slučaju poremećaja procesa razvitka u periodu između 4. i 6. tjedna gestacije. Danas postoje istraživanja koja pokušavaju pronaći EA - gen

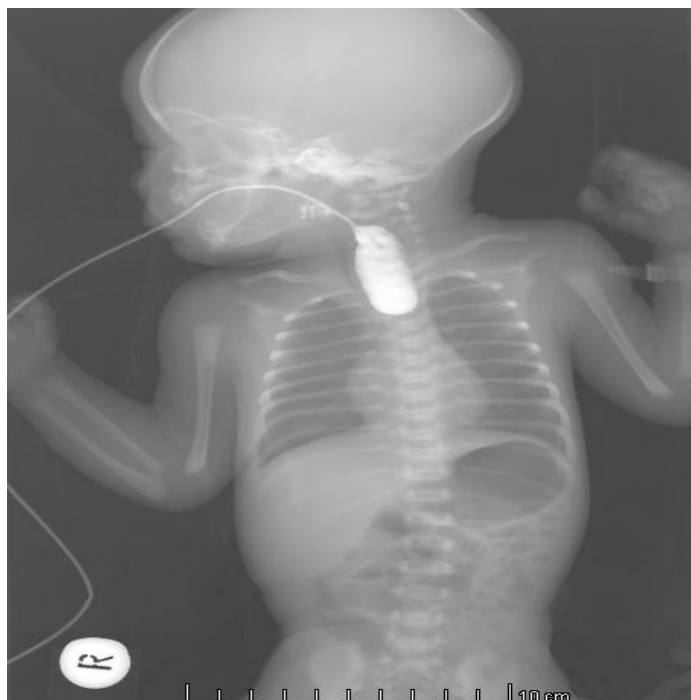(„esophageal atresia gene“), dok su druge studije pronašle, iskorištavajući teratogenost adriamicina u ploda životinja, multiple anomalije među kojima je prisutna i atrezija jednjaka. Kromosomske abnormalnosti poput trisomije 18 ili 21 i delecija 22q11 i 17q22q23.3 povezane su sa atrezijom jednjaka i studije ukazuju na povezanost sa malformacijama drugih sustava u 6% slučajeva (22-25).

1.4.3. Genetska obilježja atrezije jednjaka

Genetsku nasljednost ove anomalije uočava Kiesewetter opisujući slučaj dječaka uspješno operiranog zbog atrezije jednjaka čije je dijete kasnije rođeno sa H-fistulom jednjaka i dušnika. Brojni radovi koji iznose slučajeve javljanja atrezije jednjaka u obiteljima, ukazuju na nasljedni karakter ove anomalije (26-28). Javljanje atrezije u jednojajčanih i dvojajčanih blizanaca, te i u tri člana obitelji također je opisano (29). Sam način nasljeđivanja nije potpuno utvrđen, već postoje i drugi utjecaji koji mogu uzrokovati atreziju jednjaka poput intrauterine infekcije, hepatitisa, životnog stila majke, uzimanja kontracepcijskih pilula, izlaganja djelovanju estrogena i progesterona tijekom trudnoće, te dijabetes majke. Današnje poimanje razvoja atrezije jednjaka smatra da je vanjski utjecaj igra bitnu ulogu u razvoju atrezije jednjaka (30, 31).

1.4.4. Klinička slika

Dijete prilikom rođenja djeluje normalno. Prvi simptom koji se opaža je prekomjerna salivacija, jer dijete nije sposobno gutati slinu. Zbog aspiracije sline javlja se trijas simptoma kašalj – gušenje – cijanoza. Ukoliko dijagnoza ostane neprepoznata ovi simptomi biti će izraženi pri prvom podoju. Dijagnoza mora biti postavljena prije pokušaja hranjenja. Anomaliju ćemo najlakše dokazati postavljajući nazogastričnu sondu koja ne prolazi do želuca već se zaustavlja 9-10 cm od donjeg alveolarnog hrpta u razini gornjeg medijastinuma (Th II – Th IV), što se može potvrditi rendgenskom snimkom (Slika 6). Kontrast ne prolazi u distalni jednjak, već se ispunjava proksimalni bataljak, što je dokaz atrezije jednjaka. Ukoliko u želucu postoji mjehur zraka zaključujemo da se radi o najčešćem tipu atrezije jednjaka (Vogt 3B/Gross C).



Slika 6. Pasaža jednjaka vodotopivim kontrastom. Proksimalni bataljak ispunio se kontrastom. Zrak u želucu upućuje na postojanje distalne traheozofagealne fistule.

Odgađanje dijagnoze dok se ne prezentira prilikom prvog hranjenja u današnjoj pedijatrijskoj medicini je neprihvatljivo. Na dijagnozu atrezije može se posumnjati i prenatalno ultrazvučnim nalazom malog ili odsutnog abdominalnog mjehura nakon 18 tjedna gestacije. Osjetljivost UZV zajedno sa polihidramnionom je 56% (32). Osim polihidramniona, vjerojatan znak atrezije jednjaka je i smanjeni želudac embrija, kao i nalaz atretičnog džepa u području vrata (33). Nalaz trbuha ovisi o prisutnosti traheozofagealne fistule. U djece sa distalnom fistulom trbuh prima zrak iz pluća te postaje sve više meteorističan, dok je u djece bez fistule trbuh ravan.

1.4.5. Pridružene anomalije

Incidencija ostalih anomalija u djece rođene s atrezijom jednjaka je razmjerno velika (17). Waterson i suradnici navode da je u njihovom kliničkom materijalu u 50% djece s atrezijom jednjaka bila prisutna još neka anomalija (34) (Tablica 3):

Tablica 3. Učestalost najčešćih anomalija udruženih s atrezijom jednjaka.

Anomalije	%
Kardiovaskularne	35
Genitourinarne	20
Gastrointestinalne	24
Neurološke	10
Skeletne	13
VACTERL*	25
Sveukupna incidencija	50 - 70

* *vertebral, anorectal, cardiac, tracheoesophageal, renal and radial limb*

Visok postotak udruženih anomalija pripisuje se generaliziranom oštećenju mezenhinskog tkiva tijekom četvrtog tjedna gestacije (35). Obzirom da ne postoje dokazi koji upućuju na teratogeno djelovanje ili genetsko nasljeđivanje ove anomalije nisu sindrom, već asocijacija pod imenima VATER (vertebral, anorectal, tracheoesophageal and renal or radial abnormalities) ili VACTERL (vertebral, anorectal, cardiac, tracheoesophageal, renal and radial limb). VATER asocijaciju prvi su opisali Quan i Smith 1973. godine (36).

Postotak smrtnosti u djece s atrezijom jednjaka koja imaju pridružene anomalije VACTERL asocijacije još je uvijek razmjerno visok, a najviše ovisi o težini pridružene anomalije, zrelosti djeteta i nastanku pneumonije (37, 38).

Druge asocijacije koje uključuju i atreziju jednjaka su asocijacije poput CHARGE (coloboma, heart defects, atresia choanal, retarded growth and development, genital hypoplasia and ear deformities) ili SCHISIS (omphalocele, cleft lip and/or palate, genital hypoplasia). Također atrezija jednjaka može biti sastavni dio Potterovog sindroma (renalna agenezija, pulmonalna hipoplazija, dismofično lice) (39, 40).

1.4.6. Raspodjela tipova atrezije s obzirom na ishod liječenja

Godine 1962. Waterson i suradnici napravili su tzv. "ABC" klasifikaciju atrezije; te su djecu s atrezijom jednjaka podijelili u 3 skupine (Tablica 4) (34).

Tablica 4. Watersonova klasifikacija atrezije jednjaka.

Skupina A	Porodajna težina iznad 2.5 kg; dobro stanje djeteta
Skupina B	1. Porodajna težina između 1.8 kg i 2.5 kg; dobro stanje djeteta 2. Veća porodajna težina, umjerena pneumonija i /ili pridružena umjerena anomalija drugog organskog sustava
Skupina C	1. Tjelesna težina ispod 1.8 kg 2. Veća porodajna težina, opsežna pneumonija i /ili pridružena teška anomalija drugog organskog sustava

Ova klasifikacija služi kao orijentacija za prognozu mogućeg ishoda liječenja ove djece, iako ne čini nikakvu anatomsku morfološku klasifikaciju atrezije jednjaka i traheozofagealne fistule. Randolph i suradnici su dopunili Watersonovu klasifikaciju, uključivši i status novorođenčeta (41). Time su dali detaljnije kriterije i napravili orijentaciju za agresivniji kirurški pristup u indikacijama za ranu primarnu rekonstrukciju jednjaka. Postoji i preporuka da kriterij klasifikacije bude i udaljenost između proksimalnog i distalnog bataljka, naglašavajući važnost razmaka u procjeni planiranja terapijskog pristupa, vrijeme trajanja liječenja i vremenske razmake između kirurških zahvata u slučaju etapnog kirurškog liječenja (42). Danas je najčešće u upotrebi Spitzova klasifikacija preživljenja nakon operacijskog zahvata atrezije jednjaka (43).

Tablica 5. Spitzova klasifikacija preživljenja operacijskog zahvata atrezije jednjaka:

Skupina		Preživljenje
I	Dijete tjelesne težine >1500 g bez velike srčane anomalije	97%
II	Dijete tjelesne težine <1500 g ili sa velikom srčanom anomalijom	59%
III	Dijete tjelesne težine <1500 g sa velikom srčanom anomalijom	22%

Velika srčana anomalija definirana je kao ili cijanotična kongenitalna srčana bolest koja zahtjeva palijativni ili korektivni kirurški zahvat ili pridružena srčana anomalija koja zahtjeva medicinski ili kirurški tretman.

Postotak preživljena operacijskog zahvata u djece s atrezijom jednjaka obzirom na Spitzovu klasifikaciju (Tablica 5) u osamdesetim godinama prošlog iznosio je u Skupini I 97%, u Skupini II 59%, dok je u Skupini III bio 22%, no sada je taj postotak, zbog poboljšane prijeoperacijske i poslijeoperacijske skrbi, značajno veći i iznosi 98% u Skupini I, 82% u Skupini II i 50% u Skupini III (38, 43, 44). Posljednje studije govore u prilog Spitzove klasifikacije nad Watersonovom (45).

Djeci s Potterovim sindromom i trisomijom 18, koja je preko 90% slučajeva fatalna u prvoj godini života, te djeci s inoperabilnom velikom srčanom greškom ili sa četvrtim stupnjem intraventrikulskog krvarenja preporučuju se palijativne mjere.

1.4.7. Liječenje

Sposobnost liječnika za žurnu reakciju pri dijagnozi urođene atrezije jednjaka sa ili bez traheozofagealne fistule važna je za preživljavanje djeteta. Liječnik nakon dijagnosticiranja ove anomalije treba primijeniti slijedeće:

1. Uvesti kateter u proksimalni atretični džep jednjaka
2. Utopliti dijete
3. Postaviti glavu djeteta na viši položaj
4. Uspostaviti venski put
5. Uvesti antibiotsku terapiju

Osnovni cilj ovog polivalentnog liječenja je uspostaviti kontinuitet probavne cijevi primarnom rekonstrukcijom jednjaka i termino-terminalnom anastomozom kad god je to moguće kirurški izvesti, no bez tenzije na mjestu anastomoze (34). Ukoliko primarno nije moguće zbrinuti defekt jednjaka kontinuitet probavne cijevi može se uspostaviti na više načina; nadomjestak manjka jednjaka segmentom tankog ili debelog crijeva, ili pak u zadnje vrijeme češća metoda nadomjeskom režnjem uzetim sa velike krivine želuca. Od ostalih metoda postoje još i metoda magnetima ili metoda formiranja tubulusa koristeći kožni režanj.

1.4.7.1. Prijeoperacijska priprema

Prijeoperacijska priprema uzima u obzir mjere sprječavanja nastanka pneumonije (kontinuirana aspiracija slina iz usne šupljine i proksimalnog bataljka), zatim pothlađenja djeteta, naročito ako je prematurus, uspostavu venskog puta, postavljanje djeteta na desni bok čime se sprječava mogućnost utoka sadržaja želuca u pluća u slučaju distalne fistule. Osim tih mjera djetetu je potrebno ordinirati vitamin K i antibiotike širokog spektra.

Kirurški pristup liječenju djece ovisi o kako je već spomenuto o više parametara koji spadaju pod Watersonovu klasifikaciju iz 1962. odnosno njezinu proširenu verziju Randolphovu shemu (27, 41):

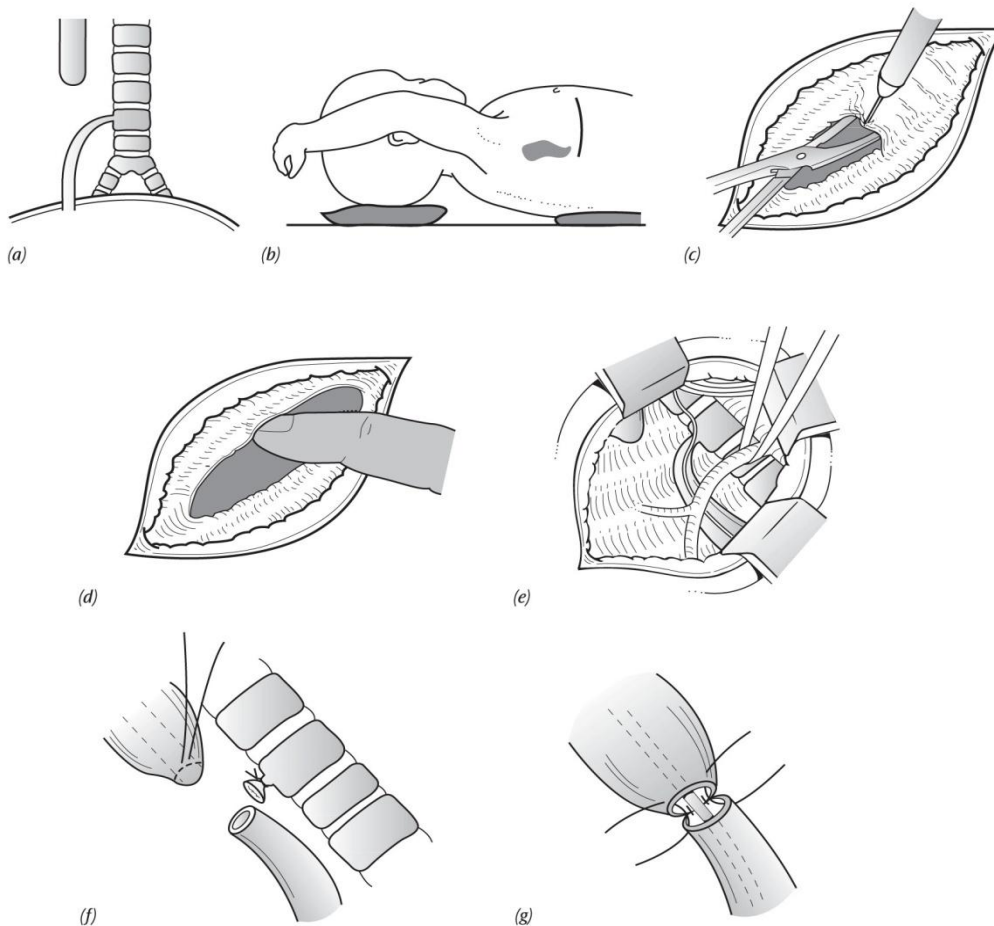
Kategorija A: Odmah operacijski zahvat (jedan od kirurških postupaka).

Kategorija B: Odgođeni operacijski zahvat. Potrebno je učiniti gastrostomiju, ponekad i u lokalnoj anesteziji. Sukcija proksimalnog atretičnog džepa, položaj glave na viši položaj. Nakon desetak dana takvog tretmana, uz povišeni položaj glave i leđa i sukciju proksimalnog slijepog bataljka, dijete se oporavi i tek se tada pristupa operacijskom zahvatu.

Kategorija C: Djeca smještena u ovu kategoriju imaju manje šanse za preživjeti operacijski zahvat. U njih primarna „end-to-end“ anastomoza vjerojatno neće uspjeti. Stoga se u njih izvodi „staging“ operativni zahvat. To znači da se definitivni zahvat odgađa, a učini se odmah podvezivanje traheozofagealne fistule, gastrostomija i kontinuirana sukcija proksimalnog slijepog bataljka, dok se definitivni kirurški zahvat odgađa do oporavka djeteta (46).

1.4.7.2. Kirurški postupak

Operacija se izvodi pod općom anestezijom sa dodatnim venskim putem te blagim ventilacijskim pritiskom da se izbjegne dodatna dilatacija želuca. Shematski prikaz operacijskog zahvata u najčešćeg tipa atrezije jednjaka prikazan je na Slici 7.



Slika 7. Shematski prikaz operacijskog zahvata: a) Najčešći oblik traheoezofagealne anomalije. (b) Dijete se prije zahvata namješta na lijevi bok, prikazano je mjesto incizije. (c) Resekcija lateralnog torakalnog i interkostalnih mišića. (d) Razmicanje parijetalne pleure od zida prsnog koša. (e) Prikaz operacijskog polja nakon što su medijalno pomaknuti pleura i pluća. Mogu se vidjeti v. azygos, proksimalni bataljak, distalni bataljak s traheoezofagealnom fistulom i n. vagus. (f) Podvezivanje i resekcija fistule. (g) Prikaz lateralnih i posteriornih šavova i nazogastrične sonde.

Preuzeto iz: Puri P. Newborn surgery. Second edition. p 342.

Postupak se izvodi slijedećim redoslijedom:

1. Intraoperacijska endoskopija – preliminarna bronhoskopija se izvodi zbog utvrđivanja položaja traheozofagealne fistule i prisutnosti traheomalacije. Alternativa je ezofagoskopija zbog utvrđivanja duljine proksimalnog bataljka i isključivanja fistule proksimalnog dijela.

2. Položaj – Dijete je postavljeno na lijevi bok, dok je desna ruka djeteta prislonjena na prsni koš te tako olakšala pristup desnoj posterolateralnoj torakotomiji.

3. Incizija – pristupa se torakotomijom u III. ili IV. interkostalnom prostoru, 1 cm ispod donjeg ruba skapule. Mišić se može presjeći ili razdijeliti elektrokauterom, a živac koji inervira m. serratus anterior se nastoji poštediti.

4. Ekstrapleuralni pristup - ima prednost jer zaštićuje pleuralni prostor kod curenja iz anastomoze. Počevši posteriorno prema medijastinumu pleura se nježno odvaja od zida prsnog koša. Disekcija se nastavlja prema medijastinumu omogućujući dobar pogled na jednjak.

5. Ekspozicija segmenata jednjaka – vena azygos se prva prikaže i podveže pri pogledu u medijastinum. Distalni bataljak jednjaka obično leži ispod vene azygos, a prepoznaje se po nervusu vagusu koji prolazi njegovim prednjim dijelom. Preporuča se komprimirati lumen distalnog bataljka dok anesteziolog povisuje respiratorni tlak. Ovaj manevar omogućava desnom plućnom krilu ekspanziju te osigurava da se glavni desni bronh ne komprimira. Proksimalni bataljak se prikazuje tako da anesteziolog povisuje pritisak na oro- ili nazozofagealni tubus.

6. Popravak anomalije – distalni bataljak jednjaka se nalazi distalno od ulaza traheozofagealne fistule u traheju te se nakon što se ispreparira postavlja omča oko distalnog bataljka. Zatim se postavlja seromuskularni šav koji pripomaže orijentaciji. Distalni bataljak se tada disecira do razine fistule. Gornji i donji segment fistule se markira neresorptivnim šavovima prije no što se odvoji od bataljka. Trahealna strana fistule se zašije tako da nema prolaza zraka. Šavovi se mogu testirati koristeći toplu fiziološku otopinu dok anesteziolog ekspandira pluća. Proksimalni bataljak se privuče tako da stvori anastomozu bez tenzije. Termino-terminalna anastomoza proksimalnog i distalnog bataljka se napravi koristeći šavove pune debljine, preko nazogastrične sonde koja se provuče iz proksimalnog u distalni bataljak. Šavovi posteriorne

polovice anastomoze završavaju na mukozni. U slučaju velikog zjapa distalni bataljak se može povući prema dijafragmi, dok šavovi posteriorne strane anastomoze se ostavljaju nevezani zbog lakše distribucije pritiska preko veće površine. Šavovi se, tek nakon što je zjap premošćen, vezuju pazeći na tenziju anastomoze. Anastomoza je gotovo uvijek moguća u slučaju distalne fistule. Anteriorna polovica se poveže koristeći šavove pune debljine.

1.4.7.3. Atrezija s distalnom fistulom i kratkim razmakom bataljka

Kratki razmak bataljaka omogućava izvesti njihovu termino-terminalnu anastomozu bez rizika naknadne dehiscijencije. Obzirom na malu udaljenost moguća je primarna rekonstrukcija jednjaka uz termino-terminalnu anastomozu preko, nazogastičnim putem postavljenog, katetera uvučenog u otvoreni distalni bataljak. Osim transpleuralnog pristupa mogući su ekstrapleuralni i intrapleuralni pristup bataljcima jednjaka. Nakon prikaza bataljka i fistule, podveže se najprije vena azygos, nakon toga traheozofagealna fistula, a tek onda se traže bataljci u stražnjem medijastinumu (46). Ako je moguće, bez tenzije šavova, učini se termino-terminalna anastomoza. Obzirom da su mišićna vlakna jednjaka uglavnom spiralna i longitudinalna, postoji veća mogućnost da šavovi presijeku stjenku jednjaka što može dovesti do dehiscencije mjesta anastomoze i medijastinitisa. Uobičajena termino-terminalna anastomoza nije adekvatna metoda zbog nesrazmjera promjera bataljaka. Naime proksimalni je bataljak uglavnom dilatiran, dok je distalni češće hipoplastičan.

1.4.7.4. Atrezija s distalnom fistulom i dugim razmakom bataljaka

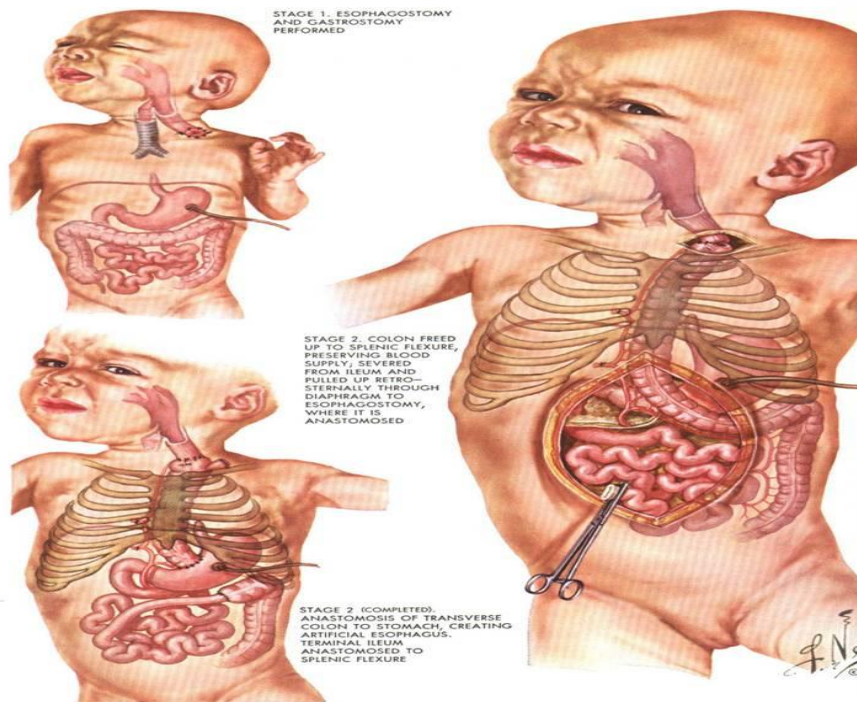
Djeca s atrezijom jednjaka s dugim razmakom bataljaka nisu kandidati za primarnu termino-terminalnu anastomozu bez tenzije, stoga se jednjak nadomješta nekim drugim tkivom te na taj način se uspostavlja kontinuitet probavne cijevi.

Pristup ovom bolesniku je desna torakotomija, te na proksimalni i distalni bataljak podvežemo traheozofagealnu fistulu. Nakon toga slijedi ocjena mogućnosti izvedbe anastomoze bataljaka bez tenzije. Nakon podvezivanja fistule čvrsto sašijemo mjesto njenog utoka na traheji, a zatim sašijemo otvor distalnog bataljka uvrtnjem rubova i zbrinemo dvostrukim šivanjem. Poslije slijedi gastrostomija, a bolesnik prolazi kroz pripremu za naknadni rekonstrukcijski zahvat ili zamjenu jednjaka jednom od raspoloživih metoda. Postoje studije koje govore u prilog

smanjenja razmaka između bataljaka samim rastom i razvojem djeteta (47, 48). Neke od metoda smanjenja razmaka su bužiranje proksimalnog atretičnog džepa jednjaka kako bi se postigla elongacija te naknadno primarna termino-terminalna anastomoza bataljka, te primjena elektromagneta u svrhu istezanja bataljaka (49-51). Opisuje se slučaj u kojeg su magneti bili postavljeni u proksimalni i distalni bataljak te su se oni s vremenom sasvim približili. Daljnjim aktiviranjem magneta izazvana je perforacija jednog i drugog bataljka, sterilna upalna reakcija i okolno stvaranje vezivnog tkiva koje je obuhvatilo mjesto novonastale komunikacije i pri tom onemogućilo nastanak komunikacije jednjaka s medijastinumom. Sluznica je proliferiranjem prekrila mjesto anastomoze, te je bez operacijskog zahvata premošten zjap u kontinuitetu jednjaka (52).

Od ostalih metoda, koje se rijetko primjenjuju, spominju se cirkularna miotomija i korištenje dilatiranog bataljka, od kojeg se radi tuljak, koji služi za premoštenje razmaka (53, 54). Studija iz 2002. godine opisuje pokušaj premoštenja prevelikog razmaka između bataljaka disekcijom distalnog okrajka atretičnog jednjaka (55).

Ipak najčešća je primjena segmenta ileuma te segmenta desnog i lijevog kolona u svrhu zamjene sa jednjakom (Slika 8). Studija iz 1983. godine smatra da je u djece s velikim razmakom metoda izbora primarna ezofagostomija i naknadna zamjena sa segmentom kolona (56). Sve studije naglašavaju nužnost vagotomije radi mogućeg nastanka ulceracija u segmentu transponiranog crijeva (57). Komplikacije ovog zahvata su parcijalna dehiscencija proksimalne anastomoze, strikture, staza u dilatiranom kolonu i gastroezofagealni refluks.



Slika 8. Prikaz primjene segmenta kolona u svrhu premoštenja razmaka među atretičnim krajevima jednjaka. Preuzeto iz „Interactive Atlas of Human Anatomy“ by Franck Netter.

Posljednje vrijeme pokušava se atretični dio nadomjestiti gastičnim režnjem uzetim s velike krivine želuca koji ostaje u kontaktu sa želucem radi krvne opskrbe (21, 58, 59). Opisan je i pokušaj nadomjeska slobodnim gastičnim režnjem kojeg opskrbljuje desna gastroepiploična arterija (60).

1.4.7.5. Ezofagealna atrezija bez fistule

U atreziji jednjaka bez fistule jednjak se praktički uopće ne razvije (21). Distalni bataljak jednjaka uglavnom rijetko je razvijen. Ukoliko je razvijen tada je sasvim kratkog segmenta, stoga se dijete mora prvo pripremiti za odgođeni zahvat. Djeca koja nemaju fistulu nemaju opasnost od kemijske pneumonije izazvane utokom želučanih sokova u traheobronhalno stablo. Stoga pripremne radnje kao gastrostomija i trajna aspiracija proksimalnog bataljka ili cervikostomija su primarno indicirane. Naknadno se pokušava nadomjestiti nedostatak jednjaka crijevnim ili gastičnim tubusom.

1.4.7.6. Traheozofagealna fistula bez atrezije „H-fistula“

Traheozofagealna fistula bez atrezije je stanje koje može duže vremena biti popraćeno s blagim respiratornim simptomima i povremeno napinjanjem i baloniranim trbuhom. Razlika ovog stanja je što pri porodu djeteta ne pokazuje simptome i nema neke smetnje. Opisani su slučajevi u kojih je fistula otkrivena tek u predškolskoj dobi, ponajprije zbog recidivirajućih bronhitisa i pneumonija. Podvezivanjem i resekcijom traheozofagealne fistule prestaju tegobe i respiratorne infekcije.

1.4.8. Toraskopsko liječenje atrezije jednjaka

Brzom progresijom i evolucijom minimalno invazivne kirurgije početkom devedesetih godina, te usavršavanjem optičke tehnologije, instrumentarija i kirurškog umijeća došlo je do primjene torakoskopije za različite namjene u djece. Do sada postoji nekoliko studija koji opisuju primjenu torakoskopije u svrhu kirurškog zbrinjavanja atrezije jednjaka (61).

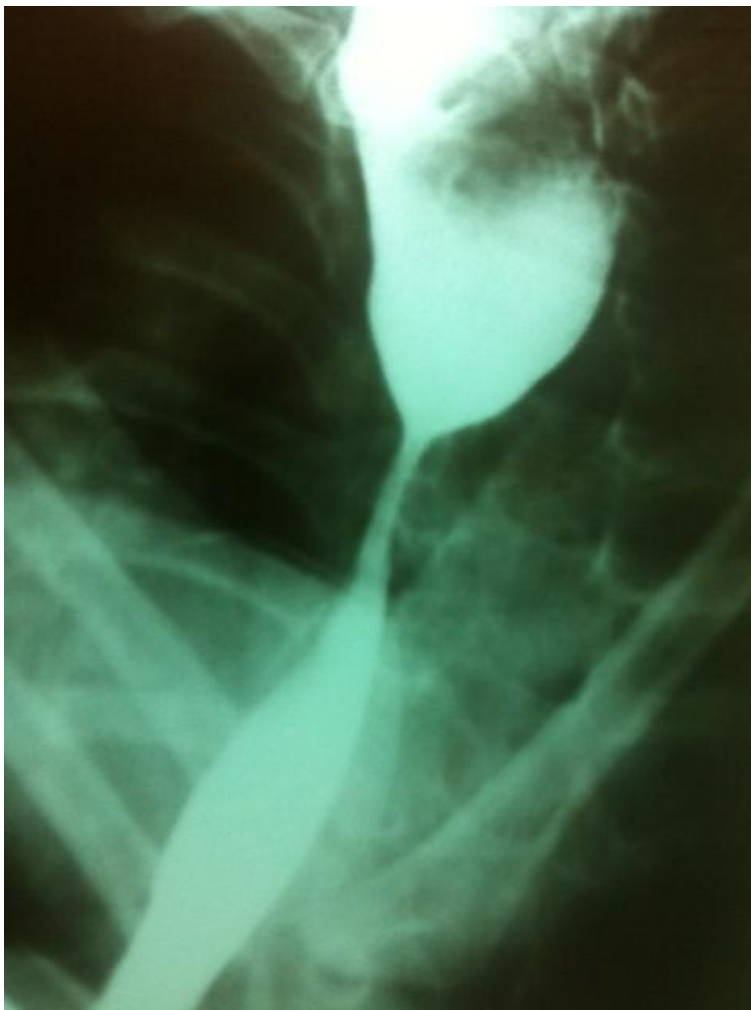Sva djeca su intubirana prije početka operacijskog zahvata te postavljena u ležeći položaj pod kutem od 45° kako bi se omogućilo plućima da padnu daleko od stražnjeg medijastinuma. Koriste se tri troakara za ulaz u torakalnu šupljinu. Insuflacija ugljikovog dioksida koristi se za postojanje kolapsa pluća. Fistula se podveže pomoću šavova ili klipse. Anastomoza jednjaka učini se pomoću intrakorporalnih ili ekstrakorporalnih šavova.

1.4.9. Komplikacije

Brojne studije opisuju rane i kasne komplikacije nakon operacijskog zahvata zbog atrezije jednjaka. Rane komplikacije uključuju dehiscenciju anastomoze, curenje kroz anastomozu, strikturu anastomoze, strikturu traheje, dok u kasne ubrajamo gastroezofagealni refluks, poremećenu pasazu jednjakom, divertikule jednjaka i traheomalaciju (62, 63). Dehiscencija se promptnom intervencijom i dodatnim suturama uspješno može izliječiti. Incidencija najčešćih komplikacija nakon operacije atrezije jednjaka navedena je u Tablici 6 (64). Kod dehiscencija koje su nastale nakon ekstrapleuralnog pristupa dovoljno je postaviti dren i pustiti da spontano zacijele (65). Striktore su obično češće komplikacije od dehiscencija (Slika 9). Pojavnost striktura nakon operacije je i do 40% (57). Bužiranje se koristi za uspostavljanje prohodnosti novoformiranog jednjaka, no u slučaju stenoza refrakternih na bužiranje koristi se operativna resekcija stenotičnog dijela te reanastomoza (51).

Tablica 6. Učestalost komplikacija nakon operacijskog zahvata.

Komplikacija	%
Disfagija	100%
Gastroezofagealna refluksna bolest	40%
Striktura anastomoze	30-40%
Dehiscijencija anastomoze	15%
Rekurentna traheozofagealna fistula	5- 14%
Traheomalacija, opstrukcija dišnih puteva	10%
Curenje kroz anastomozu	15-20%



Slika 9. Pasaža jednjaka vodotopivim kontrastom. Prikaz strikture nastale nakon operacije atrezije jednjaka.

2. CILJ ISTRAŽIVANJA

Atrezija jednjaka je anomalija koja hitnoćom, egzaktnim radom, osjetljivim postoperativnim vođenjem i potrebom za dugotrajnim tretmanom i kontrolama, odskače od ostalih anomalija. Uz ovu anomaliju često se nalaze pridružene anomalije, osobito u sklopu s anomalijama srca. Karakterizirana je trijasom simptoma cijanozom, kašljem i gušenjem, te zahtijeva brzu dijagnostiku, ciljanu preoperativnu terapiju i operacijski zahvat. Klinički pregled i radiološka dijagnostika osnova su donošenja ispravne dijagnoze. Operacija se treba napraviti čim je dijete stabilizirano, te time spriječiti oštećenje pluća i omogućiti djetetu normalno hranjenje. Rano prepoznavanje ove anomalije od izuzetnog je značaja prvenstveno zbog činjenice da je ovo po život ugrožavajuća anomalija čija rana dijagnoza i operacijski zahvat smanjuju komplikacije te poboljšavaju ishod.

Cilj ovog istraživanja je odrediti epidemiološke, demografske i kliničke karakteristike bolesnika operiranih zbog atrezije jednjaka te ih usporediti s ostalim relevantnim studijama. Podciljevi su analizirati rezultat liječenja, učestalost po spolu, tjelesnu težinu pri porodu, udruženost s ostalim kongenitalnim anomalijama, procijeniti anamnestičke značajke, ustanoviti pouzdanost nalaza u koristi točne dijagnoze, utvrditi ishod kirurškog zahvata, sezonsku pojavnost, ulogu ranih komplikacija u preživljenju, te pojavu kasnih komplikacija u djece operirane zbog atrezije jednjaka u vremenskom razdoblju od siječnja 1991. do lipnja 2014. u Odjelu za dječju kirurgiju Kliničkog Bolničkog Centra Split.

3. ISPITANICI I METODE

3.1. Ispitanici

Ispitanici su svi bolesnici operirani zbog atrezije jednjaka u Odjelu za dječju kirurgiju KBC Split u razdoblju od 1. siječnja 1991. do 1. rujna 2014.

3.2. Organizacija studije

Povijesna presječna studija. Istraživanje je prema ustroju kvalitativno istraživanje, dok je po intervenciji i obradi podataka deskriptivnog tj. opisnog tipa.

3.3. Mjesto studije

Istraživanje je provedeno u Odjelu za dječju kirurgiju, Odjelu za neonatologiju i JILD-u Klinike za dječje bolesti Kliničkog Bolničkog Centra Split.

3.4. Metode prikupljanja i statistička obrada podataka

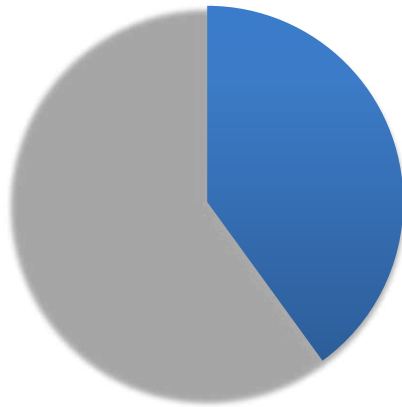
Podatke smo prikupili pretraživanjem pisanog protokola Odjela za dječju kirurgiju, Odjela za neonatologiju i JILD-a Klinike za dječje bolesti Kliničkog Bolničkog Centra Split te arhive povijesti bolesti. Prikupljeni podaci uneseni su u programske pakete Microsoft Office za obradbu teksta te Microsoft Excel za izradbu tabličnog prikaza. Za statističku analizu korišten je statistički paket za socijalne znanosti (SPSS, verzija 13.0, Chicago, IL, USA). Usporedbu rezultata između skupina proveli smo Hi – kvadrat testom. Kao statistički značajna korištena je razina značajnosti $P < 0.05$.

3.5. Opis istraživanja

Predložena studija je retrospektivno istraživanje. Izvor podataka su pisani protokol Odjela za dječju kirurgiju, Odjela za neonatologiju i JILD-a Klinike za dječje bolesti te pismohrana povijesti bolesti. Djeca koja su umrla prije operacijskog zahvata kao i djeca čiji podaci postoje u pisanom protokolu, ali ne i u arhivi, isključeni su tijekom istraživanja. Svakom ispitaniku analizirani su sljedeći parametri: datum rođenja, spol, tjelesna težina pri porodu, pridružene anomalije pri porodu, operacijski zahvat, preživljenje i komplikacije. Svim bolesnicima učinjen je žurni operacijski zahvat, prilikom kojeg se kroz torakotomiju identificirala razina atrezije, podvezala fistula, te učinila termino-terminalna anastomoza.

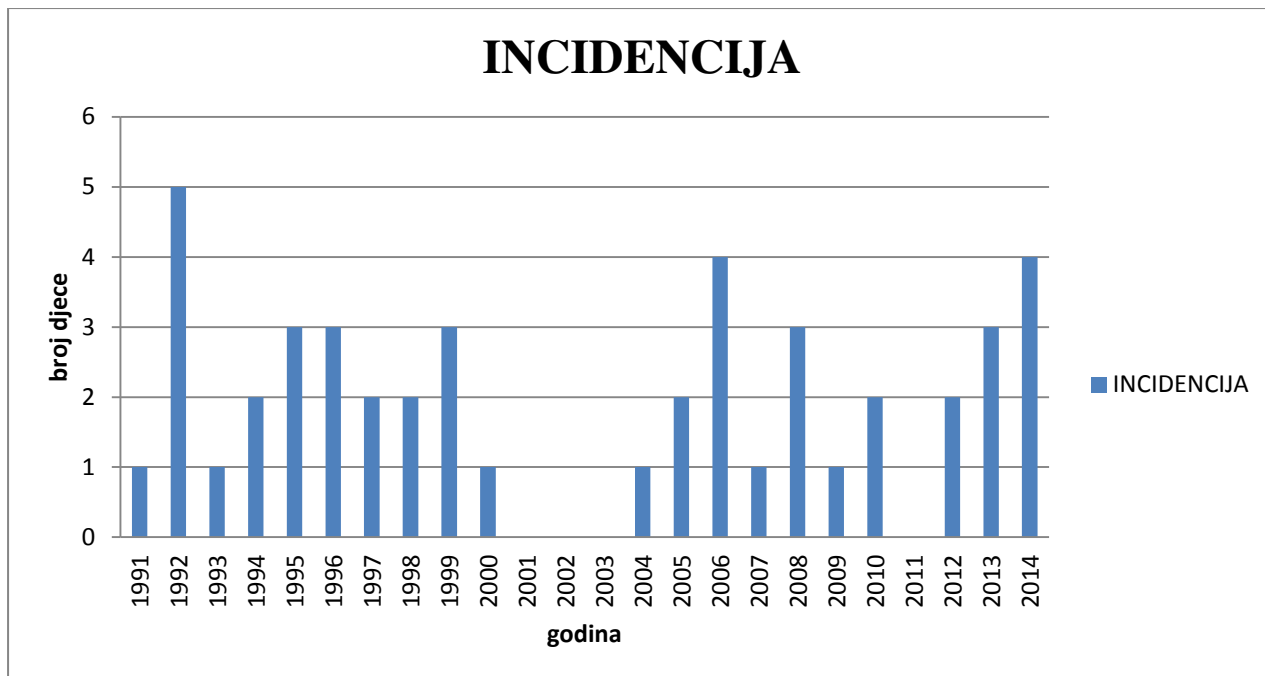
4. REZULTATI

U izabranom studijskom razdoblju (1991. – 2014.) istraživanje je obuhvatilo 46 bolesnika operiranih zbog atrezije jednjaka. Od tog broja bilo je 27 djevojčica (60%) i 18 dječaka (40%) (Slika 10).

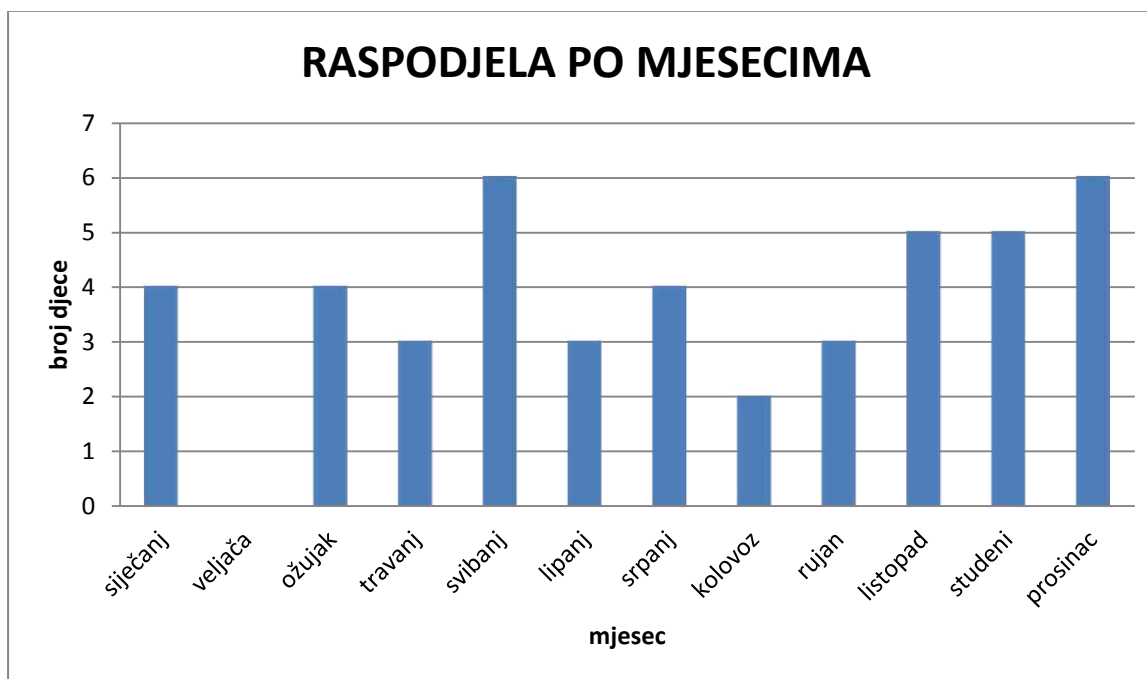


Slika 10. Raspodjela bolesnika prema spolu operiranih u Odjelu za dječju kirurgiju KBC Split u razdoblju od 1991. – 2014.

Prosječan broj bolesnika oboljelih od ove anomalije u našoj ustanovi je 2 godišnje. Sama incidencija prikazana je na Slici 11. Značajno veći broj djece rođene s atrezijom jednjaka nalazimo u 1992., 2006., i 2014. godini, dok u razdoblju 2001. – 2003. nije rođeno ni jedno dijete s atrezijom jednjaka. Obzirom na mjesec rođenja nalazimo relativno podjednaku zastupljenost broja bolesnika uz napomenu da je značajno veći broj djece rođen u svibnju i prosincu, a najmanji u veljači (Slika 12).

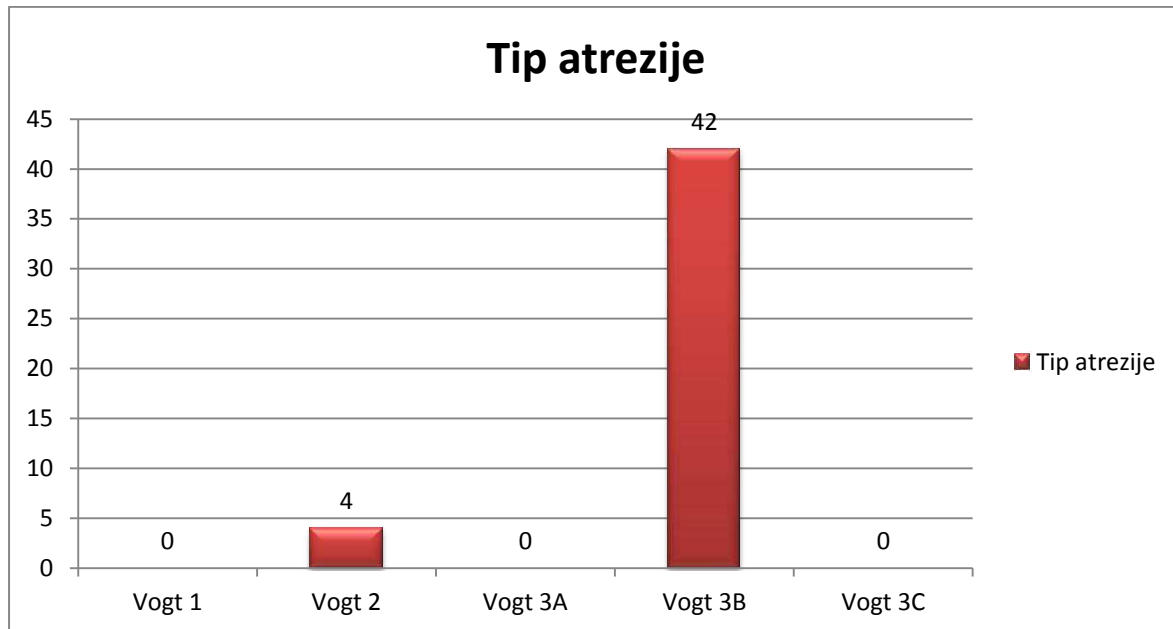


Slika 11. Incidencija anomalije s obzirom na godinu rođenja u razdoblju od 1991.- 2014.



Slika 12. Raspodjela bolesnika rođenih s atrezijom jednjaka prema mjesecu rođenja.

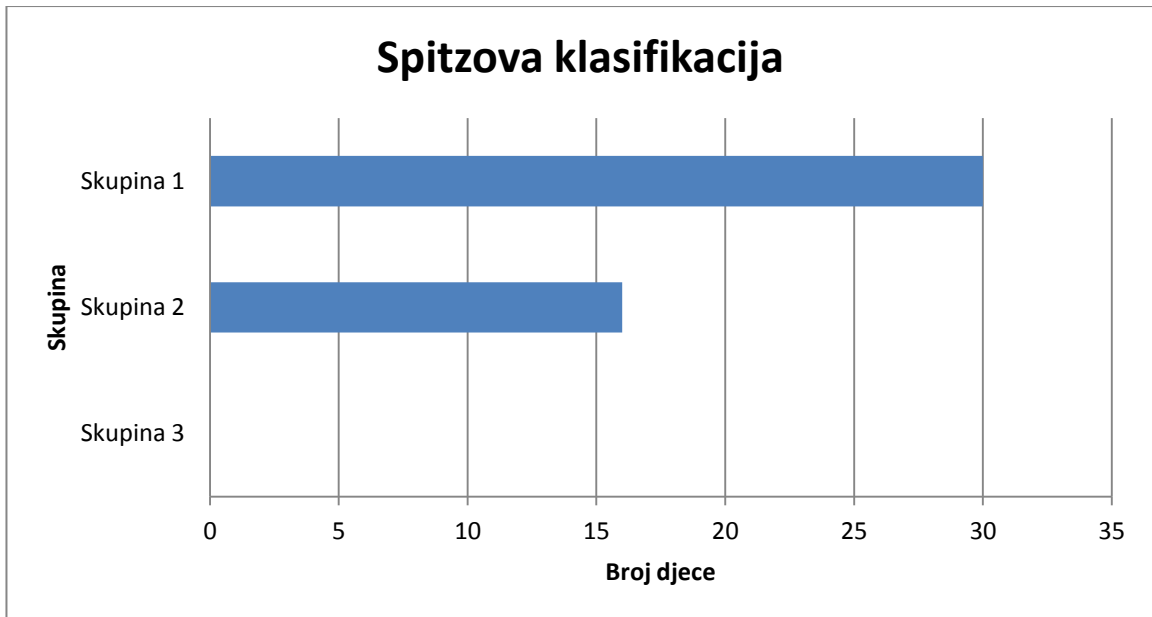
Koristeći Vogtovu klasifikaciju atrezije jednjaka svrstali smo bolesnike prema tipu atrezije. Najveći broj djece, njih 42 (92%) imalo je Vogt 3B tip atrezije jednjaka, dpk je 4 (8%) djece imalo je Vogt 2 tip. Ostalih tipova atrezije u promatranom vremenskom periodu nije bilo (Slika 13).



Slika 13. Raspodjela tipova atrezije jednjaka u djece operirane u Odjelu za dječju kirurgiju KBC Split u razdoblju od 1991. – 2014.

Bolesnike smo prema Spitzovoj klasifikaciji preživljenja nakon operacijskog liječenja atrezije jednjaka podijelili u 3 skupine (30 bolesnika u Skupini 1 i 16 bolesnika u Skupini 2) (Tablica 7, Slika 14). Od ukupnog broja operirane djece s atrezijom jednjaka umrlo je 16 djece (35%), dok je preživjelih 30 (65%) (Tablica 7).

Prosječna tjelesna težina pri porodu iznosila je 2 835 g (raspon, 1080 g – 4050 g).

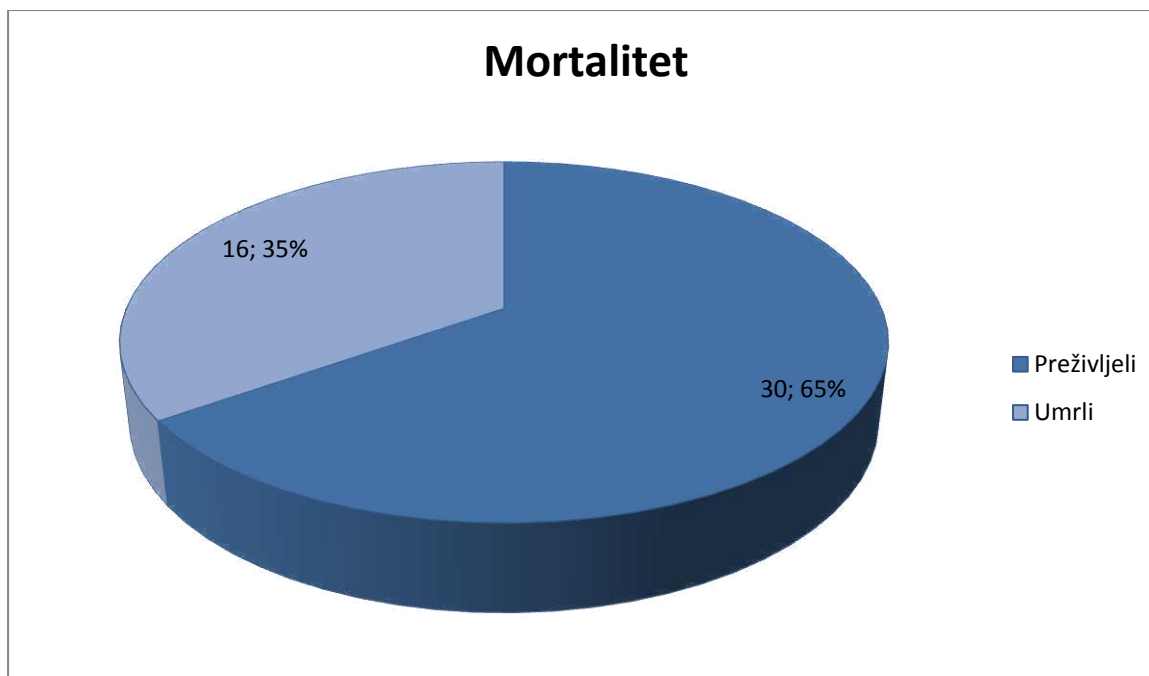


Slika 14. Prikaz broja bolesnika po Spitzovoj klasifikaciji za preživljenje operacijskog zahvata atrezije jednjaka.

Tablica 7. Usporedba preživljenja bolesnika s obzirom na Spitzovu klasifikaciju.

Spitzova klasifikacija	Preživjeli	Umrli	p*
Skupina 1	11	19	0.0101
Skupina 2	13	3	
Skupina 3	0	0	

*Chi-square test



Slika 15. Ukupni broj preživjelih i umrlih u razdoblju od 1991. do 2014.

Analizirali smo mortalitet nakon operacijskog zahvata prije i poslije uvođenja Jedinice intenzivnog liječenja djece (JILD). Primijetili smo da je značajno veći mortalitet bio prije otvaranja JILD-a u KBC Split, čak 80%, dok je nakon što je otvoren JILD mortalitet pao na svega 14% ($P < 0.0001$), umrla su samo djeca koja su imala teške pridružene anomalije srca (Tablica 8). Ukupni mortalitet u promatranom razdoblju iznosio je 35% (Slika 15).

Tablica 8. Usporedba broja preživjele i umrle djece u odnosu na poslijeoperacijsko liječenje.

Vremensko razdoblje	Preživjeli (%)	Umrli (%)	p*
1991. – 2002.	5 (20%)	19 (80%)	<0.0001
2002. – 2014.	19 (86%)	3 (14%)	

*Chi-square test

Pridružene anomalije bile su prisutne u 26 (56%) djece. Većina djece imala je po jednu pridruženu anomaliju dok je u 15 djece bilo dvije ili više pridruženih anomalija. Najčešće su bile kardiovaskularne anomalije te čine 60% svih anomalija. Ostale anomalije uključuju genitourinarne, omfalokelu, atreziju anusa, anomalije skeleta, deformacije glave i sindrome Down i Edwards. Učestalost pojedinih pridruženih anomalija prikazana je u Tablici 9. Anomalije VACTREL asocijacije bile su prisutne u 17 djece.

Tablica 9. Incidencija pridruženih anomalija.

Anomalije	N (%)
SKELETNE	2 (8%)
<i>Skolioza</i>	1
<i>Deformitet podlaktice</i>	1
ANALNE	1 (4%)
<i>Atrezija anusa</i>	1
KARDIJALNE	11 (45%)
<i>Dekstropizocija aorte</i>	1
<i>Tetralogija Fallot</i>	1
<i>Koarktacija aorte</i>	1
<i>ASD</i>	3
<i>DORV sa subaortalnim VSD</i>	1
<i>Stenoza plućne arterije</i>	1
<i>Insuficijencija trikuspidalne valvule</i>	1
<i>Sindrom hipoplastičnog lijevog srca</i>	2
RENALNE	3 (12%)
<i>Agenezija bubrega</i>	1
<i>Dvostruki kanalni sustav</i>	2
DEFORMITETI GLAVE I VRATA	4 (16%)
<i>Nisko položene uške</i>	1
<i>Cheilognatopalatoshiza</i>	3
ANOMALIJE TRBUŠNOG ZIDA	1 (4%)
<i>Omphalocela</i>	1
SINDROMI	3 (12%)
<i>Edwards</i>	1
<i>Down</i>	2

U ranom poslijeoperacijskom tijeku najčešća komplikacija bila je upala pluća, zatim slijedi kardiorespiratorna insuficijencija, sepsa i pneumotoraks. Od ostalih komplikacija nađene su još atelektaza, traheitis te ileus. Devet bolesnika nije imalo komplikacije. Od kasnih komplikacija najčešća je bila disfagija i striktura anastomoze. Sve strikture anastomoze liječene su balonskog dilatacijom mjesta suženja pod kontrolom RTG-a. Najčešće su bile dovoljne 2 – 3 dilatacije u razmaku od nekoliko mjeseci. Samo jednom dječaku je dilatacija rađena 7 puta. Nijedno dijete sa strikturom anastomoze nije reoperirano. Disfagija i GERB liječene su konzervativno. Od dvoje djece sa dehiscijacijom anastomoze jedno je reoperirano, dok je u drugog došlo do spontanog cijeljenja primjenom konzervativne terapije (Tablica 10).

Tablica 10. Prikaz kasnih komplikacija nastalih nakon operacije atrezije jednjaka.

Rane komplikacije	n (%)
Upala pluća	14 (31%)
Kardiorespiratorna insuficijencija	9 (20%)
Sepsa	8 (18%)
Atelektaza	4 (8%)
Pneumotoraks	7 (15%)
Traheitis	2 (4%)
Ileus	1 (2%)
Kasne komplikacije	n (%)
Disfagija	35 (76%)
Striktura anastomoze	12 (26%)
GERB	10 (22%)
Dehiscijencija	2 (4%)
Rekurentna TEF	1 (2%)

5. RASPRAVA

Atrezija jednjaka je hitno medicinsko stanje koje zahtijeva brzu i preciznu dijagnostiku te brzu i učinkovitu pomoć, adekvatan terapijski pristup, s ciljem spašavanja života. Klinička slika, prenatalna kao i rentgenska dijagnostika sastavni su dio otkrivanja anomalije. Odgađanje dijagnoze dok se ne prezentira prilikom prvog hranjenja u današnjoj pedijatrijskoj medicini je neprihvatljivo. Studija Stringera i sur. govori u prilog dijagnosticiranja atrezije jednjaka prenatalno ultrazvučnim nalazom malog ili odsutnog abdominalnog mjehura nakon 18. tjedna gestacije. Osjetljivost UZV zajedno sa polihidramnionom je 56% (31, 32). Osim polihidramniona, vjerojatan znak atrezije jednjaka je i smanjeni želudac embrija kao i nalaz atretnog džepa u području vrata.

Incidencija ove anomalije je različita u literaturi i kreće se od 1 : 2 500 do 1: 4 500. Najveću incidenciju nalazimo u djece rođene u skandinavskim zemljama (8-10). Spitzova studija izvještava o prosječnoj godišnjoj incidenciji od 1 : 2 500, što odgovara incidenciji atrezije jednjaka u Kliničkom Bolničkom Centru Split (52). U našoj studiji značajno veći broj rođene djece s atrezijom jednjaka nalazimo u 1992., 2006., i 2014. godini, dok u razdoblju 2001. – 2003. nije bilo djece rođene s ovom anomalijom. Studija Keckler i sur. rađena u razdoblju od 1985. do 2005. na 112 djece opisuje nešto veću prisutnost atrezije jednjaka u muške djece kojih je bilo 62 (55%). Prosječna tjelesna težina pri porodu bila je 2 557 g (64). U našoj studiji nalazimo nešto veću incidenciju atrezije jednjaka u djevojčica (60%) u odnosu na dječake. Razlika u rezultatima moguća je zbog manjeg uzorka u našoj studiji, kao i geografskih različitosti promatrane populacije. Prosječna tjelesna težina pri porodu u našoj studiji bila je 2 835 g. Veća tjelesna težina, kao i odsustvo pridruženih anomalija imaju značajno bolju prognozu za preživljenje u djece operirane zbog atrezije jednjaka.

U literaturi se kao najčešći tip atrezije jednjaka navodi atrezija tip 3B prema Vogtovoј klasifikaciji (atrezija jednjaka s distalnom traheozofagelanom fistulom) (11, 12). Sličnu raspodjelu nalazimo i u Kecklerovoj studiji. Keckler u svojoj studiji navodi atreziju jednjaka s distalnom fistulom u 83% slučajeva, H - fistulu u 5.4%, a samo atreziju bez fistule u 4.5 %. Obostrana fistula je bila prisutna u 1.8% djece, a dvostruka distalna fistula i atrezija s proksimalnom fistulom u 0.9% slučajeva (64). U našoj studiji nalazimo sličnu raspodjelu učestalosti tipova atrezije jednjaka. Najveći broj djece, njih 42 (92%) imalo je tip 3B atrezije

jednjaka prema Vogtovoј klasifikaciji, a 4 (8%) djece imalo je tip 2. Ostalih tipova atrezije nije bilo.

Waterson i sur. pedesetih godina izvještavaju o stopi mortaliteta od 57.6% koja je osamdesetih godina snižena ispod 15%, dok neki centri prijavljuju stope preživljenja od preko 90% (34). Od ukupnog broja operirane djece u izabranom vremenskom razdoblju (1991 – 2014), umrlo je 16 djece (35%), dok je preživjelih 30 (65%). U ovom istraživanju dobili smo podatke o stopi mortaliteta od 80% prije 2002. godine Razlog poražavajućoj stopi mortaliteta bilo je nepostojanje Jedinice intenzivnog liječenja djece. U našoj ustanovi Jedinica intenzivnog liječenja djece osnovana je 2002. godine. Njenim osnivanjem, značajno je unaprijeđena poslijeoperacijska skrb ove novorođenčadi, koja je neophodna za preživljenje. Također unaprijeđen je multidisciplinarni pristup liječenja te je omogućena bolja koordinacija među specijalistima različitih specijalnosti koji su potrebni za adekvatno liječenje atrezije jednjaka. Zbog navedenog, bolesnicima se pruža bolja skrb te se stopa mortaliteta u djece oboljelih od ove anomalije izjednačava sa stopom mortaliteta iz Spitzove studije i iznosi 14%. Umrli su samo djeca s teškim srčanim anomalijama ili sindromima koji su nespojivi s životom. Bolesnike smo Spitzovoj klasifikaciji preživljenja operacijskog zahvata atrezije jednjaka podijelili u 3 skupine. Dobiveni su podaci o 30 bolesnika u Skupini 1 i 16 bolesnika u Skupini 2. Niti jedan bolesnik nije klasificiran u skupinu 3. Našli smo nešto veću stopu smrtnosti u prvoj skupini, koja inače ima najbolje preživljenje. To tumačimo time što su većina umrle djece iz te skupine operirana prije 2002. kada nije bilo formirane Jedinice intenzivnog liječenja djece u našoj ustanovi.

Prisutnost pridruženih anomalija atreziji jednjaka od velike je važnosti za odabir načina liječenja, prognozu i konačni ishod ove anomalije. Studija Pinheiroa i sur. govori o stopi zastupljenosti pridruženih anomalija od 50%. Djeca sa izoliranom atrezijom bez traheozofagealne fistule pokazuju prisutstvo anomalija u 65% slučajeva, dok je značajno manja zastupljenost anomalija (10%) u traheozofagealne fistule bez atrezije (66). Grosfeld i sur. opisuju pojavu kardiovaskularnih malformacija u 23% slučajeva. Slijede ih anomalije skeleta (18%), anorektalne i intestinalne malformacije (16%), genitourinalne (16%), te deformacije glave i vrata (10%) (67). Ukupan udio pridruženih anomalija u ovoj studiji je 56%, što se podudara s podacima iz literature. Kardiovaskularne anomalije najčešća su popratna kongenitalna anomalija i

u ovoj studiji, te čine 45% svih anomalija. Od ostalih anomalija redom su zastupljene genitourinarne anomalije, deformacije glave, omfalokela, atrezija anusa, anomalije skeleta te sindromi Down i Edwards.

Brojne studije opisuju rane i kasne komplikacije nakon operacijskog zahvata zbog atrezije jednjaka. Rane komplikacije uključuju dehiscenciju anastomoze, curenje kroz anastomozu, strikturu anastomoze, strikturu traheje, dok u kasne ubrajamo gastroezofagealni refluks, poremećenu pasazu jednjaka i traheomalaciju (62, 63). Konkin u svom radu navodi prisutnost striktura u 52% slučajeva, GERB-a u 21%, curenja kroz anastomozu u 8%, dok se upala pluća javlja u 6% slučajeva. Također navodi podatak o 17 bolesnika koji su podvrgnuti fundoplikaciji zbog gastroezofagealne refluksne bolesti (60). GERB je prilično čest u djece nakon operacije atrezije jednjaka, a postotak javljanja ove komplikacije se kreće između 40 i 65%. Vjerojatno postoji ezgacerebacija GERB-a nakon operacijskog zahvata zbog promjene u anatomiji gastroezofagealnog spoja i Hissovog kuta (66). Dehiscencija se promptnom intervencijom i dodatnim suturama uspješno može izliječiti. Kod dehiscencija koje su nastale nakon ekstrapleuralnog pristupa dovoljno je postaviti dren i pustiti da spontano zacijele (65). Striktura su obično češće komplikacije od dehiscencija. Pojavnost striktura nakon operacije je i do 40% (57). Hendren u svojoj studiji koristi metodu bužiranja za uspostavljanje prohodnosti novoformiranog jednjaka, no u slučaju stenoza refrakternih na bužiranje radi operativnu resekciju stenotičnog dijela te anastomoze (51). U našoj studiji nailazimo na sličnu stopu komplikacija kao i u literaturi. U ovoj studiji dobili smo podatke o učestalosti disfagije u 76%, strikturama anastomoze u 26% i GERB-a u 22% djece. Dehiscencija je nađena u 4%, a rekurentna TEF pojavila u jednom slučaju.

6. ZAKLJUČCI

1. U razdoblju od siječnja 1991. – lipnja 2014. godine operirano je ukupno 46 djece zbog atrezije jednjaka.
2. Atrezija jednjaka bila je češća u ženskog spola (60%), dok je muški spol bio zahvaćen u 40% slučajeva.
3. Najčešći tip atrezije jednjaka prema Vogtovoju klasifikaciji bio je 3B (92%), dok je tip 2 nađen u 8% slučajeva.
4. Prosječna porođajna težina iznosila je 2 835 g. Veća porođajna težina, kao i odsutnost pridruženih anomalija imaju značajno bolju prognozu preživljenja.
5. Prvi simptom koji se opaža je prekomjerna salivacija, jer dijete nije sposobno gutati slinu. Zbog aspiracije sline javlja se trijas simptoma kašalj – gušenje – cijanoza.
6. Upala pluća je najčešća rana komplikacija, a slijede je kardiorespiratorna insuficijencija i sepsa. Najčešće kasne komplikacije su disfagija i striktura anastomoze.
7. Ukupna incidencija pridruženih anomalija je 56%. Kardiovaskularne anomalije su najčešća pridružena kongenitalna malformacija i čine 45% svih pridruženih anomalija, a prisutne su u 30% djece s atrezijom jednjaka.
8. Multidisciplinarni pristup u liječenju ove anomalije neophodan je za dobar konačni ishod.
9. Ukupni mortalitet iznosio je 35%. Mortalitet prije formiranja Jedinice intenzivnog liječenja djece bio je 80%, dok se nakon otvaranja Jedinice intenzivnog liječenja djece smanjio na svega 14%.
10. Uvođenje Jedinice intenzivnog liječenja djece značajno je unaprijedilo stopu preživljenja djece operirane zbog atrezije jednjaka.

7. POPIS CITIRANE LITERATURE

1. Sadler TW. Langmanova Medicinska embriologija. Kostović-Knežević L, Bradamante Ž, editors. Zagreb: Školska knjiga; 1996; str. 43.
2. Junqueira LC, Carnerio J, Kelley RO. Osnove histologije. 10 ed. Zagreb: Školska knjiga; 2005; str. 247.
3. Gray H. Gray's Anatomy: The Anatomical Basis of Clinical Practice. 40 ed. New York: Churchill Livingstone Elsevier; 2008; str. 939-57.
4. Beasley P. Anatomy of the pharynx and esophagus: Kerr AG, Gleeson M, Scott-Brown's Otolaryngology. Oxford, UK: Butterworth-Heinemann; 1997; str. 335.
5. Vollweiler JF, Vaezi MF. The esophagus: anatomy, physiology, and diseases. u: Cummings CW, Flint PW, Harker LA, editors. Otolaryngology Head and Neck Surgery. 2. 4 ed. Philadelphia: Mosby-Elsevier; 2005; str. 150.
6. Larsen WJ. Embryonic folding: Sherman LS, Potter SS, Scott WJ: Human embryology. 3 ed. London, UK: Churchill Livingstone; 2001; str. 133-5
7. Krmpotić-Nemanić J, Marušić A. Anatomija čovjeka: Medicinska naklada; 2004;str. 226-8.
8. Myers NA. Oesophageal atresia with distal tracheo-oesophageal fistula-a long-term follow-up. Progress in pediatric surgery. 1977;10:5-17.
9. Haight C. The esophageus. Congenital esophageal atresia and tracheoesophageal fistula: Mustard WT, Ravitch MM, Syder WH, Webb KI, editors. Pediatric surgery. 2. ed. Chicago: Year Book Publishers Inc.; 1969; str. 357-82.
10. Orford J, Glasson M, Beasley S, Shi E, Myers N, Cass D. Oesophageal atresia in twins. Pediatric surgery international. 2000;16:541-5.
11. Vogt EC. Congenital esophageal atresia. Am J of Roentgenol 1929;22:463-5.
12. Holder TM, Cloud DT, Lewis JE, Jr., th PG. Esophageal Atresia and Tracheoesophageal Fistula A Survey of Its Members by the Surgical Section of the American Academy of Pediatrics. Pediatrics. 1964;34:542-9.
13. Gibson T. The anatomy of humane bodies epitomized. 5th ed. London: Churchill J.; 1697.
14. Hill TP. Congenital malformation. Boston Med Surg J. 1840;21:320-1.
15. Myers NA, Aberdeen E. The esophagus: Ravitch MM, Welch KJ, sur. BCDe. Pediatric surgery. Chicago: Year Book Medical Publishers 1979.

16. Richter HM. Congenital atresia of the oesophagus: an operation designed for its cure. *Surg Gynecol Obstet.* 1913;17:397–402.
17. Randolph JG. Esophageal atresia and congenital stenosis. In: Welch KJ, Randolph JG, Ravitch MM, O'Neill JA, Rowe MI, editors. *Pediatric Surgery*. Chicago: Year Book Publishers; 1986; str. 682-93.
18. Humphreys GH, Ferrer JM, Jr. Management of esophageal atresia. *Am J Surg.* 1964;107:406-11.
19. Haight C, Towsley HA. Congenital atresia of the esophagus with tracheoesophageal fistula. Extrapleural ligation of fistula and end-to-end anastomosis of esophageal segments. *Surg Gynecol Obstet.* 1943;76:672–88.
20. Hopkins WA. The esophagus: Gray SW, Skandalakis JF. *Embryology for Surgeons*. Philadelphia: WB Saunders Co; 1972.
21. Harmon CM, Coran AG. Congenital anomalies of the esophagus: O'Neill J, Rowe MI, Grosfeld JL, Fonkalsrud EW, Coran AG. *Pediatric surgery*. 5th ed. Baltimore Boston 1998. 941-67.
22. Diez-Pardo JA, Baoquan Q, Navarro C, Tovar JA. A new rodent experimental model of esophageal atresia and tracheoesophageal fistula. *J Pediatr Surg.* 1996;31:498-502.
23. Beasley SW, Allen M, Myers N. The effects of Down syndrome and other chromosomal abnormalities on survival and management in oesophageal atresia. *Pediatr Surg Int.* 1997;12:550-1.
24. Digilio MC, Marino B, Bagolan P, Giannotti A, Dallapiccola B. Microdeletion 22q11 and oesophageal atresia. *J Med Genet.* 1999;36:137-9.
25. Marsh AJ, Wellesley D, Burge D, Ashton M, Browne C, Dennis NR, i sur. Interstitial deletion of chromosome 17 (del(17)(q22q23.3)) confirms a link with oesophageal atresia. *J Med Genet.* 2000;37:701-4.
26. Kiesewetter WB, Bower RJ. Tracheoesophageal fistula in parent and offspring: a rare occurrence. *Am J Dis Child.* 1980;134:896.
27. Engel MA, Vos LJM, de Vries JA, Kuijjer PJ. Esophageal atresia with tracheoesophageal fistula in mother and child. *J pediatr surg.* 1970;5:564-5.
28. Dennis NR, Nicholas JL, Kovar I. Oesophageal atresia. 3 cases in 2 generations. *Arch dis child.* 1973;48:980-2.

29. Blank RH, Prillaman PE, Jr., Minor GR. Congenital esophageal atresia with tracheoesophageal fistula occurring in identical twins. *J Thorac Cardiovasc Surg.* 1967;53:192-6.
30. Szendrey T, Danyi G, Czeizel A. Etiological study on isolated esophageal atresia. *Hum Genet.* 1985;70:51-8.
31. Nora AH, Nora JJ. A syndrome of multiple congenital anomalies associated with teratogenic exposure. *Arch Environ Health.* 1975;30:17-21.
32. Stringer MD, McKenna KM, Goldstein RB, Filly RA, Adzick NS, Harrison MR. Prenatal diagnosis of esophageal atresia. *J Pediatr Surg.* 1995;30:1258-63.
33. Satoh S, Takashima T, Takeuchi H, Koyanagi T, Nakano H. Antenatal sonographic detection of the proximal esophageal segment: Specific evidence for congenital esophageal atresia. *J Clin Ultrasound.* 1995;23:419-23.
34. Waterston DJ, Carter RE, Aberdeen E. Oesophageal atresia: tracheo-oesophageal fistula. A study of survival in 218 infants. *Lancet.* 1962;1:819-22.
35. Piekarski DH, Stephens FD. The association and embryogenesis of tracheo-oesophageal and anorectal anomalies. *Prog Pediatr Surg.* 1976;9:63-76.
36. Quan L, Smith DW. The VATER association. Vertebral defects, Anal atresia, T-E fistula with esophageal atresia, Radial and Renal dysplasia: a spectrum of associated defects. *J Pediatr.* 1973;82:104-7.
37. Booss D, Oelsnitz G, Kolb H. Discussion on atresia of oesophagus. *Prog Pediatr Surg.* 1979;13:177-8.
38. Poenaru D, Laberge JM, Neilson IR, Guttman FM. A new prognostic classification for esophageal atresia. *Surg.* 1993;113:426-32.
39. Greenwood RD, Rosenthal A. Cardiovascular malformations associated with tracheoesophageal fistula and esophageal atresia. *Pediatr.* 1976;57:87-91.
40. Chittmittrapap S, Spitz L, Kiely EM, Brereton RJ. Oesophageal atresia and associated anomalies. *Arch Dis Child.* 1989;64:364-8.
41. Randolph JG, Newman KD, Anderson KD. Current results in repair of esophageal atresia with tracheoesophageal fistula using physiologic status as a guide to therapy. *Ann surg.* 1989;209:526-30.

42. Brown AK, Tam PK. Measurement of gap length in esophageal atresia: a simple predictor of outcome. *J Am Coll of Surg.* 1996;182:41-5.
43. Driver CP, Shankar KR, Jones MO, Lamont GA, Turnock RR, Lloyd DA, i sur. Phenotypic presentation and outcome of esophageal atresia in the era of the Spitz classification. *J Pediatr Surg.* 2001;36:1419-21.
44. Lopez PJ, Keys C, Pierro A, Drake DP, Kiely EM, Curry JI, i sur. Oesophageal atresia: improved outcome in high-risk groups? *J pediatr surg.* 2006;41:331-4.
45. Niramis R, Tangkhabuanbut P, Anuntkosol M, Buranakitjaroen V, Tongsin A, Mahatharadol V. Clinical outcomes of esophageal atresia: comparison between the Waterston and the Spitz classifications. *Ann Acad Med.* 2013;42:297-300.
46. Vučkov Š, Kvesić A. Izabrana poglavlja iz dječje kirurgije: Sveučilište u Rijeci; 2005; str. 46-56.
47. Ein SH, Shandling B, Heiss K. Pure esophageal atresia: outlook in the 1990s. *J Pediatr Surg.* 1993;28:1147-50.
48. Puri P, Ninan GK, Blake NS, Fitzgerald RJ, Guiney EJ, O'Donnell B. Delayed primary anastomosis for esophageal atresia: 18 months' to 11 years' follow-up. *J Pediatr Surg.* 1992;27:1127-30.
49. Howard R, Myers NA. Esophageal Atresia: A Technique for Elongating the Upper Pouch. *Surg.* 1965;58:725-7.
50. Hendren WH, Hale JR. Electromagnetic bougienage to lengthen esophageal segments in congenital esophageal atresia. *N Engl J Med.* 1975;293:428-32.
51. Hendren WH, Hale JR. Esophageal atresia treated by electromagnetic bougienage and subsequent repair. *J Pediatr Surg.* 1976;11:713-22.
52. Spitz L. Oesophageal atresia. *Orphanet J Rare Dis.* 2007;2:24.
53. Livaditis A. Esophageal atresia. A method of overbridging large segmental gaps. *Z Kinderchir.* 1973;13:298–306.
54. Gough MH. Esophageal atresia—Use of an anterior flap in the difficult anastomosis. *J Pediatr surg.* 1980;15:310-1.
55. Farkash U, Lazar L, Erez I, Gutermacher M, Freud E. The distal pouch in esophageal atresia *Eur J Pediatr Surg.* 2002;12:19-23.

56. Louhimo I, Lindahl H. Esophageal atresia: primary results of 500 consecutively treated patients. *J Pediatr Surg.* 1983;18:217-29.
57. Spitz L, Kiely E, Sparnon T. Gastric transposition for esophageal replacement in children. *Ann Surg.* 1987;206:69-73.
58. Rao KL, Menon P, Samujh R, Chowdhary SK, Mahajan JK. Fundal tube esophagoplasty for esophageal reconstruction in atresia. *J Pediatr Surg.* 2003;38:1723-5.
59. Spitz L. Esophageal replacement: overcoming the need. *J Pediatr Surg.* 2014;49:849-52.
60. Burge DM. Gastric tube interposition: a new technique for the management of long-gap oesophageal atresia. *Pediatr Surg Int.* 1995;10:279-81.
61. Holcomb GW, Rothenberg SS, Bax KM, Martinez-Ferro M, Albanese CT, Ostlie DJ, i sur. Thoracoscopic repair of esophageal atresia and tracheoesophageal fistula: a multi-institutional analysis. *Ann Surg.* 2005;242:422-8.
62. Daum R. Postoperative complications following operation for oesophageal atresia and tracheo-oesophageal fistula. *Prog Pediatr Surg.* 1970;1:209-37.
63. Konkin DE, O'Hali W A, Webber EM, Blair GK. Outcomes in esophageal atresia and tracheoesophageal fistula. *J Pediatr Surg.* 2003;38:1726-9.
64. Keckler SJ, St Peter SD, Valusek PA, Tsao K, Snyder CL, Holcomb GW i sur. VACTERL anomalies in patients with esophageal atresia: an updated delineation of the spectrum and review of the literature. *Pediatr Surg Int.* 2007;23:309-13.
65. Engum SA, Grosfeld JL, West KW, Rescorla FJ, Scherer LR. Analysis of morbidity and mortality in 227 cases of esophageal atresia and/or tracheoesophageal fistula over two decades. *Arch Surg (Chicago, Ill : 1960).* 1995;130:502-8
66. Pinheiro PF, Simoes e Silva AC, Pereira RM. Current knowledge on esophageal atresia. *World J Gastroenterol.* 2012;18:3662-72.
67. Grosfeld JL, Ladd AP. Anomalias congênitas.: Silva ACS, Pereira RM, Pinheiro. *Cirurgia Pediátrica-Conduas clínicas e cirúrgicas.* Rio de Janeiro: Guanabara Koogan; 2005. str. 291-8.

Cilj istraživanja: Atrezija jednjaka je anomalija koja hitnoćom, egzaktnim radom, osjetljivim postoperativnim vođenjem i potrebom za dugotrajnim tretmanom i kontrolama, odskaače od ostalih anomalija. Uz ovu anomaliju često postoje pridružene anomalije, osobito anomalije srca. Klinički pregled i radiološka dijagnostika osnova su donošenja ispravne dijagnoze. Rano prepoznavanje ove anomalije od izuzetnog je značaja prvenstveno zbog činjenice da je ovo po život ugrožavajuća anomalija čija rana dijagnoza i operacijski zahvat smanjuju komplikacije te poboljšavaju ishod. Cilj ovog istraživanja je odrediti epidemiološke, demografske i kliničke karakteristike bolesnika operiranih zbog atrezije jednjaka te ih usporediti s ostalim relevantnim studijama.

Ispitanici i metode: U vremenskom razdoblju od siječnja 1991. do rujna 2014. retrospektivno su pregledane povijesti bolesti 46 bolesnika operiranih zbog atrezije jednjaka. Podatke smo prikupili istraživanjem pisanog protokola Odjela za dječju kirurgiju, Odjela za neonatologiju, JILD-a Kliničkog Bolničkog Centra Split te arhive povijesti bolesti. Svakom ispitaniku analizirani su sljedeći parametri: datum rođenja, spol, tjelesna težina pri porodu, operacijski zahvat, tip anomalije, preživljenje, rane i kasne komplikacije.

Rezultati: Atrezija jednjaka bila je češća kod ispitanika ženskog spola (60%). Najčešći tip atrezije jednjaka prema Vogtovoj klasifikaciji bio je je 3B tip (92%). Ukupni mortalitet iznosio je 35%, uz napomenu da je mortalitet prije uvođenja Jedinice intenzivnog liječenja iznosio 80%, a nakon uvođenja svega 14%. Upala pluća bila je najčešća rana komplikacija, dok su najčešće kasne komplikacije bile disfagija (76%) i striktura anastomoze (26%). Kardiovaskularne anomalije su najčešća kongenitalna popratna malformacija i čine 45% svih pridruženih anomalija, a prisutne su u 30% djece s atrezijom jednjaka.

Zaključci: Rano prepoznavanje ove anomalije od izuzetnog je značaja prvenstveno zbog činjenice da je ovo po život ugrožavajuća anomalija čija rana dijagnoza i operacijski zahvat smanjuju komplikacije te poboljšavaju ishod. Za preživljene djeteta nužan je multidisciplinarni pristup i prepoznavanje pridruženih anomalija. Osim rane dijagnostike i samog operacijskog zahvata za preživljenje je od presudne važnosti intezivna poslijeoperacijska skrb.

9. SUMMARY

Diploma thesis title: Management of the esophageal atresia in the Department of Pediatric Surgery Split University Hospital between 1991. - 2014.

Objectives and background: Esophageal atresia is an anomaly that stands out from other anomalies in view of emergency, exact work, delicate postoperative treatment and the need for long-term treatment and control. With this anomaly, other anomalies often associate, particularly heart anomalies. Clinical examination and radiologic diagnosis are the basis for making the right diagnosis. Early recognition of this anomaly is of great importance, primarily due to the fact that this is a life-threatening anomaly whose early diagnosis and surgery reduces complications and improves the outcome. The aim of this study was to determine the epidemiological, demographic and clinical characteristics of patients operated for esophageal atresia and compare them to other relevant studies.

Patients and methods: In the period from January 1991 to September 2014 the medical history of 46 patients treated for esophageal atresia were retrospectively reviewed. Data was collected from protocols of the Department for Pediatric Surgery, the Department of Neonatology and ICU Split University Hospital archives and the history of the disease. Each subject was analyzed by the following parameters: date of birth, sex, weight at birth, surgery, type of anomaly, survival, early and late complications.

Results: Esophageal atresia was more frequent with female respondents (60%). The most common type of esophageal atresia according to the Vogts classification was the type 3B (92 %). Overall mortality was 35%, noting that the mortality before the introduction of the Intensive Care Unit was 80%, and after the introduction only 14%. Pneumonia was the most common early complication, while the most common late complications were dysphagia (35%) and anastomotic stricture (12%). Cardiovascular anomalies were the most common congenital malformations and account for 45% of all associated anomalies, and they are presented in 30% of the children with esophageal atresia.

Conclusions: Early recognition of this anomaly is of great importance, primarily due to the fact that this is a life - threatening anomaly whose early diagnosis and surgery reduces complications and improve the outcome. For child survival a multidisciplinary approach and recognition of associated anomalies is necessary. In addition to early diagnosis and the surgery intensive postoperative care is crucial for survival.

10. ŽIVOTOPIS

OSOBNI PODACI

IME I PREZIME: Ivan Konstantinović

DATUM I MJESTO ROĐENJA: 01.studenog 1988., Split, Hrvatska

DRŽAVLJANSTVO: Hrvatsko

ADRESA STANOVANJA: Vinogradska 61, 21000 Split, Hrvatska

TELEFON: +385911118988

E-ADRESA: ivan.konstan@gmail.com

OBRAZOVANJE

1995. – 1996. Osnovna škola „Trstenik“, Split

1996. – 1997. Osnovna škola „Sućidar“, Split

1997. – 2003. Osnovna škola „Trstenik“, Split

2003. – 2007. 3. Gimnazija, Split

2008. – 2014. Medicinski fakultet Sveučilišta u Splitu, smjer doktor medicine

ZNANJA I VJEŠTINE

Aktivno služenje engleskim jezikom

Pasivno poznavanje talijanskog jezika

Član Gospel Choir „Mihovil“