

Ispitivanje djelotvornosti i sigurnosti kozmetoloških pripravaka u ljudskom modelu mehaničke iritacije tape-strippingom

Perišić, Ivana

Master's thesis / Diplomski rad

2019

Degree Grantor / Ustanova koja je dodijelila akademski / stručni stupanj: **University of Split, School of Medicine / Sveučilište u Splitu, Medicinski fakultet**

Permanent link / Trajna poveznica: <https://um.nsk.hr/um:nbn:hr:171:521360>

Rights / Prava: [In copyright](#) / [Zaštićeno autorskim pravom.](#)

Download date / Datum preuzimanja: **2024-07-28**



Repository / Repozitorij:

[MEFST Repository](#)



**SVEUČILIŠTE U SPLITU
MEDICINSKI FAKULTET
I
KEMIJSKO-TEHNOLOŠKI FAKULTET**

Ivana Perišić

**ISPITIVANJE DJELOTVORNOSTI I SIGURNOSTI
KOZMETOLOŠKIH PRIPRAVAKA U LJUDSKOM MODELU
MEHANIČKE IRITACIJE *TAPE – STRIPPINGOM***

Diplomski rad

Akadska godina 2018./2019.

Mentor: Prof. dr. sc. Darko Modun

Split, listopad 2019.

TEMELJNA DOKUMENTACIJSKA KARTICA

DIPLOMSKI RAD

**Kemijsko-tehnološki fakultet i Medicinski fakultet
Integrirani preddiplomski i diplomski studij Farmacija
Sveučilište u Splitu, Republika Hrvatska**

Znanstveno područje: Biomedicinske znanosti
Znanstveno polje: Farmacija
Nastavni predmet: Kozmetologija i dermatofarmacija
Tema rada je prihvaćena na 60. sjednici Vijeća studija Farmacija te potvrđena na 19. sjednici Fakultetskog vijeća Kemijsko tehnološkog fakulteta i 14. sjednici fakultetskog vijeća Medicinskog fakulteta
Mentor: Prof. dr. sc. Darko Modun
Pomoć pri izradi: Dario Leskur, mag. pharm.

ISPITIVANJE DJELOTVORNOSTI I SIGURNOSTI KOZMETOLOŠKIH PRIPRAVAKA U LJUDSKOM MODELU MEHANIČKE IRITACIJE *TAPE – STRIPPINGOM*

Ivana Perišić, broj indeksa: 130

Sažetak:

Cilj: Cilj istraživanja je istražiti utjecaj pripravka koji sadrži gospinu travu na promicanje oporavka kože u ljudskom modelu mehaničke iritacije kože u usporedbi s placebo.

Materijal i metode: U ovom istraživanju koje je trajalo jedanaest dana sudjelovalo je 10 ispitanika bez kožnih bolesti i oštećenja kože na testnim mjestima koja su se nalazila na podlaktici. Sudionicima je prvi dan istraživanja na testnim mjestima izazvana mehanička iritacija *tape-strippingom* nakog čega su ispitanici tijekom devet dana nanosili pripravak gospine trave na jednu podlakticu te placebo na drugu. Parametri kože koji su korišteni za praćenje oporavka kožne barijere bili su TEWL, vlažnost kože, eritem i melanin. Za statističku analizu korišten je program GraphPad Prism 6 (GraphPad Software inc., La Jolla, California, SAD), a podaci su analizirani pomoću dvosmjerne analize varijance (Two-way ANOVA) za ponovljena mjerenja i Sidak *post-hoc* testa.

Rezultati: Pronađena je statistički značajna razlika između vrijednosti TEWL-a na mjestima gdje su primijenjeni pripravci gospine trave u odnosu na placebo ($p=0,0396$). *Post-hoc* analiza je pronašla statistički značajnu razliku prvi dan nakon primjene gospine trave. Nije pronađena statistički značajna razlika između vrijednosti vlažnosti, eritema i melanina na mjestima gdje su primijenjeni pripravci gospine trave u odnosu na placebo.

Zaključak: Primjena ispitivanih pripravaka je snizila vrijednosti TEWL-a što upućuje na brži oporavak kožne barijere nakon nokse dok mjerenje vrijednosti vlažnosti, eritema i melanina nije pokazalo da je došlo do bržeg oporavka kožne barijere na testnim mjestima gdje je primijenjen pripravak gospine trave u odnosu na mjesta gdje je primijenjen placebo zbog čega su potrebna dodatna istraživanja s većim brojem ispitanika.

Ključne riječi: gospina trava, *tape-stripping*, TEWL, vlažnost, eritem, melanin

Rad sadrži: 41 stranicu, 12 slika, 0 tablica, 56 literaturnih referenci

Jezik izvornika: hrvatski

Sastav povjerenstva za obranu:

1. Izv. prof. dr. sc. Renata Pecotić - predsjednik
2. Prof. dr. sc. Maja Valić - član
3. Prof. dr. sc. Darko Modun - član-mentor

Datum obrane: 16. listopada 2019.

Rad je u tiskanom i elektroničkom (pdf format) obliku pohranjen u Knjižnici Medicinskog fakulteta Split, Šoltanska 2.

BASIC DOCUMENTATION CARD

GRADUATE THESIS

Faculty of Chemistry and Technology and School of Medicine
Integrated Undergraduate and Graduate Study of Pharmacy
University of Split, Croatia

Scientific area: Biomedical sciences
Scientific field: Pharmacy
Course title: Cosmetology and dermatopharmacy
Thesis subject was approved by Council Undergraduate and Graduate Study of Pharmacy, no. 60 as well as by Faculty Council of Faculty of Chemistry and Technology, session no. 19 and Faculty Council of School of Medicine, session no. 14
Mentor: Darko Modun, MD, PhD, full prof.
Technical assistance: Dario Leskur, MPharm

TESTING THE EFFECTIVENESS AND SAFETY OF COSMETOLOGICAL PREPARATIONS IN THE HUMAN MODEL OF MECHANICAL IRRITATION BY TAPE-STRIPPING

Ivana Perišić, index number: 130

Summary:

Objectives: The aim of the study is to investigate the effect of a preparation containing St. John's wort on promoting skin recovery in a human model of mechanical skin irritation compared to placebo.

Material and methods: This study, which lasted eleven days, involved 10 participants without skin diseases and skin damage at the test sites located on the forearm. On the participants' test sites using tape-stripping was induced mechanical skin irritation on the first day of the study. After that, participants treated one forearm with the preparation containing St. John's wort and the other one with placebo. The skin parameters that were used to monitor the recovery of the skin barrier were TEWL, skin hydration, erythema, and melanin. GraphPad Prism 6 (GraphPad Software inc., La Jolla, California, USA) was used for statistical analysis, and data were analyzed using a two-way analysis of variance (Two-way ANOVA) for repeated measurements and Sidak *post-hoc* test.

Results: A statistically significant difference was found between the values of TEWL at the sites where preparation containing St. John's wort were applied compared to placebo ($p = 0.0396$). *Post-hoc* analysis found a statistically significant difference on the first day after application of St. John's wort. No statistically significant difference was found between the values of skin hydration, erythema and melanin at the sites where the St. John's wort preparations were administered compared to placebo.

Conclusion: The administration of the tested preparations lowered the TEWL values, suggesting a faster recovery of the skin barrier after mechanical irritation, while the measurement of the skin hydration, erythema and melanin values did not indicate that there was a faster recovery of the skin barrier at the test sites where the St. John's wort preparation was applied compared to the sites where placebo was applied which is why more research with more participants is needed.

Key words: St. John's wort, tape-stripping, TEWL, skin hydration, erythema, melanin

Thesis contains: 41 pages, 12 figures, 0 tables, 0 supplements, 56 references

Original in: Croatian

Defense committee:

1. Renata Pecotić, MD, PhD, assoc. prof. – chair person
2. Maja Valić, MD, PhD, full prof. - member
3. Darko Modun, MD, PhD, full prof. - supervisor

Defense date: October 16th 2019.

Printed and electronic (pdf format) version of thesis is deposited in Library of School of Medicine, Šoltanska 2.

SADRŽAJ

1. UVOD	1
1.1. <i>Stratum corneum</i> i zacjeljivanje	2
1.2. <i>Tape-stripping</i>	3
2.1. Tradicionalna primjena biljaka u svrhu zacjeljivanja rana	4
2.2. Morfologija i komponente <i>Hypericum perforatum</i>	5
2.3. Biološka aktivnost <i>Hypericum perforatum</i>	8
2. CILJ ISTRAŽIVANJA	11
3. MATERIJAL I METODE	13
3.1. Ustroj istraživanja.....	14
3.2. Ispitanici	14
3.3. Intervencija	14
3.4. Mjerenja.....	16
3.5. Statistička analiza podataka.....	18
4. REZULTATI	19
4.1. TEWL	20
4.2. Vlažnost.....	21
4.3. Eritem	22
4.4. Melanin.....	23
5. RASPRAVA	24
6. ZAKLJUČCI	27
7. POPIS CITIRANE LITERATURE	29
8. SAŽETAK	35
9. SUMMARY	37
10. ŽIVOTOPIS	39

Zahvaljujem se prof. dr. sc. Darku Modunu i Dariju Leskuru, mag. pharm. na ukazanom povjerenju, mentorstvu i pomoći pri izradi ovog diplomskog rada.

Želim se zahvaliti svim ispitanicima koji su nesebično sudjelovali u ovom istraživanju.

Najveće hvala mojoj obitelji i prijateljima na neizmjernom razumijevanju i podršci koju su mi pružali tijekom cijelog mog školovanja.

1. UVOD

1.1. *Stratum corneum* i zacjeljivanje

Najveći organ ljudskog tijela je koža, a čini oko 15% ukupne tjelesne težine kod odraslih (1). Djeluje kao zaštitna barijera protiv vanjskog okruženja i pomaže u sprečavanju dehidracije, što naglašava važnost održavanja njezina integriteta (2). Koža je podijeljena na dva glavna strukturna odjeljka, epidermis i dermis. Epidermis čini epitel koji se neprestano obnavlja, a podijeljen je u nekoliko slojeva, počevši od bazalnog sloja (ili *stratum basale*) koji se nalazi neposredno iznad dermisa, preko trnastog i zrnatog sloja do površinskog sloja koji se naziva *stratum corneum* (rožnati sloj) (3).

Stratum corneum je vanjski sloj epidermisa i označava završnu fazu sazrijevanja i razvoja keratinocita. Keratinociti u bazalnom sloju epidermisa su proliferativni i, kako stanice sazrijevaju u epidermi, polako gube proliferativni potencijal i prolaze programirano uništavanje. Ovi konačno diferencirani, enukleirani keratinociti nazivaju se korneociti i zadržavaju samo filamente keratina ugrađene u filagrin matricu (4). Osim keratinocita, unutar epidermisa se mogu pronaći i druge vrste stanica kao što su melanociti (daju pigment keratinocitima), Langerhansove stanice (imunološka funkcija) i Merkelove stanice (5).

Stratum corneum je prepreka pasivnoj difuziji vode iz kože čime nas štiti od dehidracije. Zdrava koža dnevno izgubi pola litre vode u obliku vodene pare što je poznato kao transepidermalni gubitak vlažnosti (TEWL, *transepidermal water loss*). U slučaju raznih kožnih poremećaja, *Stratum corneum* postaje propusniji pri čemu veća količina vode prolazi kroz kožu. Funkcija barijere poremećena je i kod manjih ozljeda te nakon *tape-strippinga*. *Stratum corneum* sprječava prodiranje raznih molekula iz okoliša, a uz to ima i imunološku funkciju te pruža zaštitu kože od ultraljubičastog svjetla putem pigmentnog sustava (6, 7).

Rana je poremećaj normalne anatomske strukture i funkcije tkiva, a predstavlja ozbiljan zdravstveni problem u svijetu i često je povezana s visokim troškovima i neučinkovitim tretmanima (8). Nakon oštećenja, ljudska koža potiče spontani proces koji se sastoji od četiri koraka, a rezultira oblikovanjem nefunkcionalnog fibroznog tkiva (9). Zacjeljivanje rana kao dinamički, višestanični i normalni biološki proces u ljudskom tijelu ima četiri faze: hemostazu, upalu, proliferaciju i preoblikovanje; za uspješan popravak važna je prisutnost svih četiriju koraka (10). Cilj je zacjeljivanje rana bez stvaranja ožiljka kao i ubrzavanje zacjeljivanja rana (11). Poremećaj u bilo kojem od ovih stupnjeva može

uzrokovati kompromitirano zacjeljivanje što može dovesti do prelaska rane u kronično stanje te na taj način utjecati na zdravlje i kvalitetu života pacijenta (2).

1.2. *Tape-stripping*

Tape-stripping je minimalno invazivna tehnika koja se sastoji od uzastopnog uklanjanja *stratum corneum* korištenjem ljepljivih traka, a često se koristi u dermatološkim studijama. Koristi se za procjenu dubine prodiranja farmakoloških supstancija, sastava kože te za proučavanje nastanka upalnih medijatora, zacjeljivanje rana i drugih procesa (12).

Postoji velik broj faktora koje treba uzeti u obzir zbog mogućeg utjecaja na količinu *stratum corneum* uklonjenu sa svakom trakom, a neki od njih su anatomska mjesto, dob ispitanika, rasa, vrsta kože, TEWL i pH kože. Ovisno o anatomskom mjestu variraju broj staničnih slojeva, debljina *stratum corneum*, sastav i količina lipida. Vanjski faktori koji utječu na količinu *stratum corneum* uklonjenog ljepljivom trakom su sila uklanjanja s kože, trajanje pritiska na kožu i topikalni pripravci (13, 14).

Postupak se sastoji od uzastopnog nanošenja i uklanjanja ljepljive trake s određenog područja kože. Ljepljivu traku treba pritisnuti na kožu pomoću valjka za rastezanje površine kože čime se izbjegava utjecaj brazda i bora pri postupku skidanja trake (15).

Prve trake sadrže gotovo čitav stanični sloj korneocita. Daljnjim *tape-strippingom* broj korneocita te agregata korneocita postaje sve manji. Smanjenje debljine *stratum corneum* uzrokovano uklanjanjem traka izmjereno je povećanjem TEWL-a, koji predstavlja jednu od najvažnijih karakteristika barijere kože (12, 15). TEWL se često koristi zajedno s *tape-strippingom* kako bi se procijenilo koliko je smanjena funkcija barijere nakon postupnog uklanjanja korneocita (14).

Tape-stripping je korišten kao model oštećenja kože na kojem će se ispitati djeluje li pripravak koji sadrži ulje gospine trave pozitivno na cijeljenje i obnovu kože. U ovom istraživanju su za procjenu oštećenja kože, osim TEWL-a, mjereni i sljedeći parametri: razina hidratacije kože (uglavnom *stratum corneum*) te dvije glavne komponente odgovorne za boju kožu – melanin i hemoglobin (eritema). Na temelju prethodno opisanih djelovanja gospine trave očekujemo pozitivan učinak na mjerene parametre kože nakon oštećenja uzrokovanog *tape-strippingom*.

2.1. Tradicionalna primjena biljaka u svrhu zacjeljivanja rana

Ljekovito bilje koristi se u medicini od davnina i dobro je poznat potencijal korištenja istog u cijeljenju rana uz sprječavanje nastanka infekcije, a da pritom ne izaziva ozbiljne nuspojave zbog čega bi terapija biljnim lijekovima mogla biti alternativna strategija za liječenje rana (16). Od svih biljnih vrsta u svijetu, samo 15% ih je fitokemijski procijenjeno, dok je biološka aktivnost provjerena za samo 6% biljaka (17). Priroda je izvor ljekovitih tvari tisućama godina, a strategije liječenja temeljene na biljkama i dalje igraju ključnu ulogu u primarnoj zdravstvenoj zaštiti 80% svjetskih zemalja u razvoju i nerazvijenih zemalja (3). Mnoge biljke i njihovi ekstrakti upotrebljavaju se tradicionalno zbog velikog potencijala za liječenje rana pri čemu prirodni agensi induciraju liječenje i regeneraciju tkiva kroz više povezanih mehanizama (18). Etnomedicinska uporaba biljaka u liječenju rana (u obliku čajeva, dekokta, tinktura, sirupa, ulja, masti, obloga i infuzija) ne predstavlja samo jeftin i pristupačan već i pouzdan prirodni izvor ljekovitih tvari (19). Studije na ljekovitim biljkama potvrdile su da biljni lijekovi izazivaju manje štetnih učinaka u usporedbi s kemijskim agensima, a uz to su i isplativiji (19).

Potruga za prirodnijim tvarima u svrhu zacjeljivanja rana dovela je do otkrivanja potencijalnih agensa među kojima je i *Hypericum perforatum* (20). Korištenje ove vrste kao biljnog lijeka za liječenje raznih unutarnjih i vanjskih bolesti datira još iz vremena starih Grka (21). Biljka ima širok spektar primjene pa se tako u iranskoj tradicionalnoj medicini *Hypericum perforatum* koristi kao antidepresiv, analgetik, diuretik, antiseptik a uz to djeluje i na zacjeljivanje rana (22). Vodeni ekstrakti (uglavnom dekokti, ponekad infuzije) cvjetnih zračnih dijelova *Hypericum perforatum* koriste se kao lijek protiv raznih tegoba, uključujući urogenitalne upale, šećernu bolest, neuralgije, srčane bolesti, gastritis, hemoroide i peptički ulkus u turskoj narodnoj medicini (23, 24). *Hypericum perforatum* postala je jedna od najistaknutijih i najbolje istraženih ljekovitih biljaka tijekom posljednja dva desetljeća, ponajviše zbog svog potencijala kao prirodnog antidepresiva, međutim stjecanje novih saznanja o farmakološkoj aktivnosti *Hypericum perforatum* i njegovih karakterističnih sastavnica hipericina i hiperforina, potaknulo je istraživanje potencijala topikalnih pripravaka gospine trave (25). Topikalni pripravci *Hypericum perforatum*, kao što su ulja ili tinkture, koriste se za liječenje manjih rana i opekлина, opekлина od sunca, abrazija, modrica, nagnječenja, čireva, mialgija i raznih drugih oboljenja (25). Indukcija diferencijacije i protuupalni učinak čine gospinu travu potencijalnim kandidatom za liječenje poremećaja kože poput psorijaze ili atopijskog dermatitisa (25). Vrsta je vrlo popularna u Turskoj za

zacjeljivanje rana, prvenstveno u obliku ulja, a rezultati studije pokazali su da zračni dijelovi *Hypericum perforatum* posjeduju svojstva koja mogu biti korisna u cijeljenju rana te protuupalno djelovanje zbog čega bi njihova primjena u tradicionalnoj medicini mogla biti opravdana (26).

2.2. Morfologija i komponente *Hypericum perforatum*

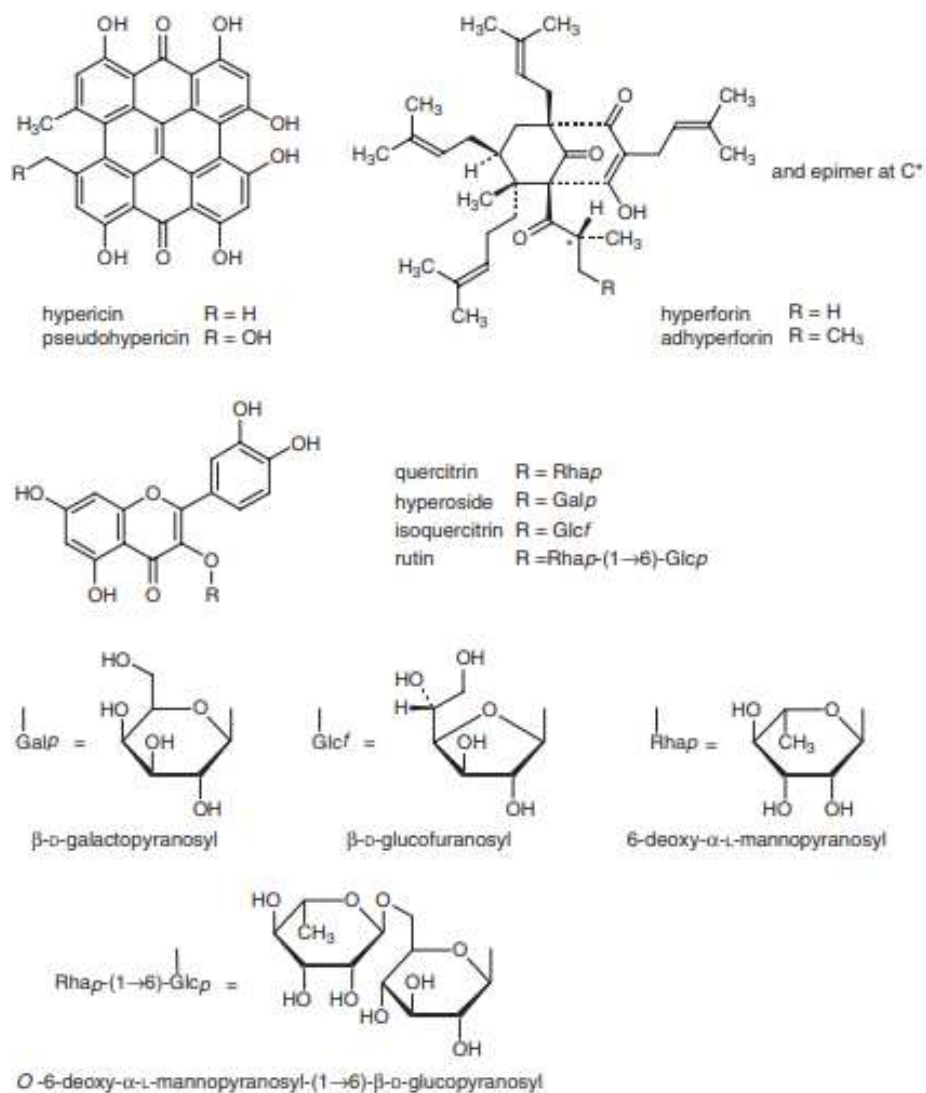
Gospina trava, botanički poznata kao *Hypericum perforatum*, je zeljasta, aromatična višegodišnja cvjetnica koja pripada porodici *Hypericaceae*. Vrsta je rodnom iz Europe, ali se proširila na područja umjerene klime u Aziji, Africi, Australiji, Sjevernoj i Južnoj Americi (21, 27). Uobičajeno raste na travnjacima, pašnjacima, livadama, nizinama, otpadnim površinama te napuštenim rudnicima i kamenolomima (28, 29). To je jedna od prvih biljaka koja se pojavljuje na područjima opustošenima šumskim požarima ili sječom drva (30). Najbolji rast ostvaruje na isušenom, grubo teksturiranom tlu dok vlažni uvjeti inhibiraju rast biljke (30). Za vrijeme ljetnih mjeseci, vrsta se lako prepoznaje po račvastom cvatu sa svijetlo žutim cvjetovima i po unutarnjim bistrim žlijezdama lišća koje daju perforirani izgled (31). Rod *Hypericum* se sastoji od oko 400 vrsta biljaka i grmlja sa žutim ili bakrenim cvjetovima s četiri do pet latica, brojnim prašnicima i jednim tučkom (21). Vjeruje se da ime *hypericum* potječe od grčkih riječi *hyper* (iznad) i *eikon* (slika, prikaza) što ukazuje na njezinu navodnu sposobnost tjeranja zlih duhova (32).



Slika 1. *Hypericum perforatum* (33)

Hypericum perforatum se sastoji od slobodno razgranatog grmlja, visine do 1 m, zelene do sivkasto zelene boje (27). Stabljika je zaobljena, uspravna i razgranata na vrhu s duguljastim ovalnim listovima i brojnim cvjetovima koji smrvljeni daju crveni pigment (21) (27). *Hypericum perforatum* je vrlo varijabilna vrsta, a neki botaničari prepoznaju 3 ili čak 4 podvrste ili sorte na temelju morfoloških kriterija diferencijacije: veličina lista, oblik i izgled, oblik i položaj hipericina koji sadrži crne čvoriće na rubovima latica ili lamele (34).

Farmakološka istraživanja pokazala su da su ljekovita svojstva gospine trave rezultat nekoliko vrsta biološki aktivnih spojeva, uključujući naftodiantrone (hipericin i pseudohipericin), prenilirane acilfloroglucinole (hiperforin i adhiperforin), flavonoide (kvercetin, hiperozid, rutin i kvercitrin), ksantone (1,3,6,7-tetrahidroksiksanton) i esencijalno ulje bogato seskviterpenima (35). Glavni sastojci ovog ekstrakta za koje se smatra da su većim dijelom odgovorni za sposobnost zacjeljivanja su naftodiantroni (hipericin) i floroglucinoli (hiperforin) (25). Strukture reprezentativnih sastavnica prikazane su u nastavku:



Slika 2. Strukture sastavnica *Hypericum perforatum* (27)

Pokazalo se da je koncentracija hipericina i pseudohipericina *Hypericum perforatum* najveća tijekom ljetnih mjeseci (31). Cvjetajući vrhovi se obično beru u rano ljeto kad je cvat mješavina pupova i cvjetova, međutim sakupljanje kasnije u sezoni cvatnje, može biti i poželjno zbog većih koncentracija hipericina i pseudohipericina (31). Na varijacije u koncentraciji hipericina može utjecati ne samo genotip, već i uvjeti okoliša, stupanj razvoja biljke, omjer analiziranih biljnih dijelova ili tkiva (cvijet, list i stabljika), vrijeme sakupljanja, način sušenja i uvjeti skladištenja (31).

Pripravci gospine trave široko su dostupni u nekoliko formulacija (tablete, tinkture, topikalni pripravci) te spadaju među najprodavanije biljne proizvode u zapadnim zemljama

(36). Oblik koji se najčešće upotrebljava je ulje gospine trave koje se priprema maceriranjem svježe biljke na suncu, obično u suncokretovom ili maslinovom ulju, u razdoblju od četrdeset dana. Svježu biljku treba fino isjeckati ili zdrobiti, prekriti uljem, potom staviti na sunce ili toplo područje dva do tri tjedna dok biljka ne ugradi svoje kvalitete u ulje. Da bi se povećala kontaktna površina biljke i otapala te tako poboljšala ekstrakcija, preporučuje se protresti smjesu jednom dnevno. Kada prođe određeno vrijeme, biljku treba prešati, procijediti iz ulja i pohraniti u tamnu, zatvorenu posudu na hladnom mjestu. Žuti cvjetovi će ulje pretvoriti u tamnu krvavo crvenu boju. Najbolje je koristiti svježe cvijeće, jer može doći do degradacije hipericina uslijed sušenja (32). U ovom istraživanju korišten je uljni macerat gospine trave pri čemu je korištena metoda ekstrakcije uranjanja biljnih vrhova u mješavinu maslinovog i suncokretovog ulja (25:75 v/v).

2.3. Biološka aktivnost *Hypericum perforatum*

Klinička osnova za liječenje rana djelovanjem gospine trave potječe od antimikrobnog i protuupalnog djelovanja, te stimulacije pokretljivosti fibroblasta, proizvodnje kolagena i diferencijacije keratinocita (25).

Dobro je poznato da su hipericin i hiperforin glavne aktivne komponente odgovorne za antimikrobno djelovanje *Hypericum*, ali ne i jedine, s obzirom da su učinkovitost pokazali i ekstrakti sa znatno manjim udjelom tih komponenti. Jedna od studija pokazala je antimikrobnu aktivnost dviju podvrsta *Hypericum perforatum* na G+ i G- bakterije, dok su rezultati druge studije dokazali učinkovitost hipericina samo u kombinaciji sa zračenjem svjetlom na sojeve G+ bakterija (MSSA i MRSA) pri čemu dolazi do oštećenja membrane i stanične smrti (37, 38).

Provedena istraživanja pokazala su da je *Hypericum perforatum* obećavajuće protuupalno sredstvo. Pseudohipericin je glavni uzročnik protuupalnog potencijala gospine trave, a smatra se da postoje dva moguća mehanizma protuupalnog djelovanja. Jedan od njih navodi da ekstrakt *Hypericum perforatum* može smanjiti ekspresiju proupalnih gena kao što su ciklooksigenaza-2, interleukin-6 i inducibilna sintaza dušikovog oksida (iNOS), koji igraju važnu ulogu u kroničnoj upali. Drugi mogući mehanizam može biti inhibicija sinteze prostaglandina (PG) pomoću pseudohipericina i hiperforina (39-42).

Nedavna istraživanja otkrila su da *Hypericum perforatum* zahvaljujući antiproliferativnim i protuupalnim svojstvima ima učinak na poboljšanje psorijatičkih lezija u kojima su pronađene visoke koncentracije TNF- α (engl. *tumor necrosis factor α*). Studija čiji je cilj bio otkriti mehanizam antiinflamatornog djelovanja gospine trave na psorijatičke lezije pokazala je da je djelotvornost pripravka vjerojatno povezana sa redukcijom citokina u psorijatičkom tkivu, uključujući TNF- α (43).

Hiperforin, glavni sastojak *Hypericum perforatum*, osim protuupalnih, antitumorskih i antibakterijskih svojstava ima učinak i na uništavanje slobodnih radikala što dijelom objašnjava njegovo protuupalno i UV zaštitno djelovanje (44). Ekstrakti *Hypericum perforatum* bogati flavonoidima učinkoviti su protiv apoptoze izazvane hidrogen peroksidom u stanicama PC12 (stanična linija izvedena iz feokromocitoma medule nadbubrežne štakore). Standardni ekstrakti gospine trave mogu spriječiti fragmentaciju DNK i skupljanje stanica kao rezultat djelovanja vodikovog peroksida. Prema tome, ekstrakti *Hypericum perforatum* bogati flavonoidima imaju potencijal za liječenje neurodegenerativnih poremećaja povezanih s oksidativnim stresom poput Parkinsonove i Alzheimerove bolesti (45, 46).

Stanice fibroblasta igraju važnu ulogu u proliferativnoj fazi liječenja rana te su uključene u sintezu kolagena i drugih adhezijskih molekula (47).

Kao posljedica njihovih migracija, proliferacije, kontrakcije i stvaranja kolagena, stanice fibroblasta imaju važnu ulogu u zacjeljivanju rana unatoč razlikama u njihovom podrijetlu. Poligonalne stanice fibroblasta široko su prihvaćene kao aktivni oblik u zacjeljivanju rana, budući da ovaj oblik stanice ima sposobnost migracije te zatvaranja rane. Čini se da je učinak zacjeljivanja djelovanjem ekstrakta *Hypericum perforatum* uglavnom posljedica povećane stimulacije fibroblasta na proizvodnju kolagena te aktivacije stanica poligonalnih stanica fibroblasta, koja igra ulogu u popravljivanju rana zatvaranjem oštećenog područja (48-51).

Hiperforin također djeluje i kao TRPC6 aktivator koji pojačava ATP-Ca²⁺ signalizaciju i olakšava diferencijaciju keratinocita uzrokovanu unosom Ca²⁺ preko TRPC6 te posljedično olakšava reepitelizaciju tijekom zacjeljivanja rana (52).

Studije su pokazale da osim navedenih učinaka, gospina trava posjeduje i antikarcinogeno djelovanje pri čemu su glavne komponente odgovorne za navedeno djelovanje hiperforin i hipericin. Hiperforin izaziva smrt stanica apoptozom koja uključuje put

ovisan o kaspazi, a sinergistički učinak hipericina i hiperforina dovodi do citotoksičnosti prema humanim tumorskim staničnim linijama (53).

2. CILJ ISTRAŽIVANJA

Cilj istraživanja je istražiti utjecaj pripravka koji sadrži gospinu travu na promicanje oporavka kože u ljudskom modelu mehaničke iritacije kože u usporedbi s placeboom.

3. MATERIЈAL I METODE

3.1. Ustroj istraživanja

Randomizirani kontrolirani klinički pokus proveden je na Medicinskom fakultetu Sveučilišta u Splitu. Istraživanje je dvostruko slijepo pri čemu su zaslijepljeni bili ispitanici te procjenjivač ishoda.

3.2. Ispitanici

Mlade, punoljetne osobe (N=10), bez kožnih bolesti i oštećenja kože na mjestima ispitivanja. Kriteriji isključivanja su bili upotreba kortikosteroida, imunomodulatora ili antihistaminika unutar četiri tjedna koja prethode ispitivanju, korištenje emolijensa 3 dana prije početka i tijekom trajanja studije, ozbiljna sustavna bolest, imunosupresija, kožne bolesti, trudnoća i dojenje. Ispitanici se nisu izlagali umjetnom UV zračenju ni snažnom sunčevom svjetlu te nisu koristili sapune i šampone na ispitivanim mjestima na koži.

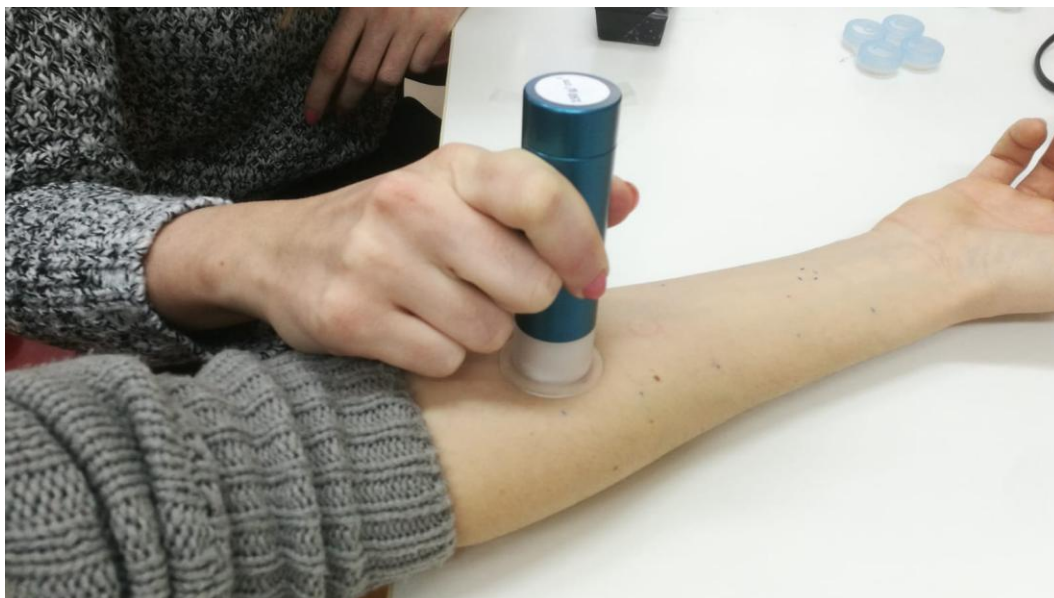Istraživanje je odobreno od strane Etičkog povjerenstva Medicinskog fakulteta Sveučilišta u Splitu, a provedeno je u skladu sa svim primjenjivim smjernicama čiji je cilj osigurati pravilno provođenje i sigurnost osoba koje sudjeluju u ovom istraživanju, uključujući Osnove dobre kliničke prakse i Helsinšku deklaraciju. Svi ispitanici su potpisali informirani pristanak prije uključivanja u studiju.

3.3. Intervencija

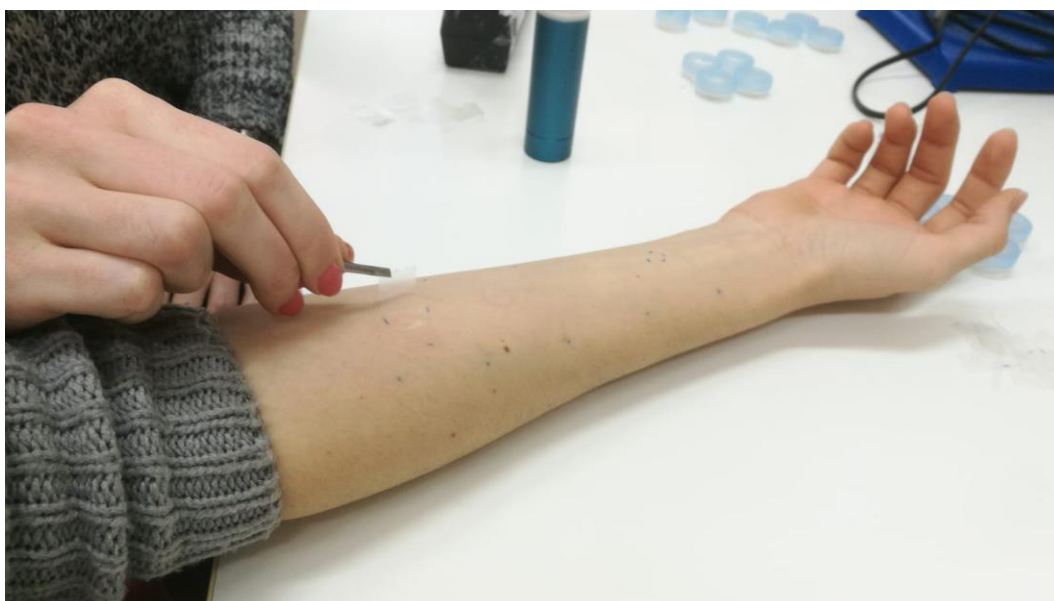Mehanička iritacija izazvana je korištenjem samoljepljivih 1,5 cm x 2,7 Tesafilm traka (površina 4 cm²). Traka se nakon postavljanja pritisne aplikatorom (150 g/cm²) tijekom 5 sekundi. Nakon serije od 5 traka, mjeri se TEWL, a postupak se ponavlja dok se ne postigne povećanje TEWL-a koje odgovara trostrukoj vrijednosti početnog TEWL-a.

Testna mjesta bila su na podlakticama. Na jednu podlakticu ispitanici su nanosili pripravak s uljem gospine trave, a na drugu placebo, odnosno pripravak koji sadrži ulja koja se koriste za proizvodnju ulja gospine trave (suncokretovo i maslinovo ulje) i boju. Ispitanici su terapiju nanosili dva puta dnevno tijekom devet dana. Upućeni su kako će nanositi pripravak, a svi ispitanici su dobivali određenu količinu korištenjem dozirnih spremnika.

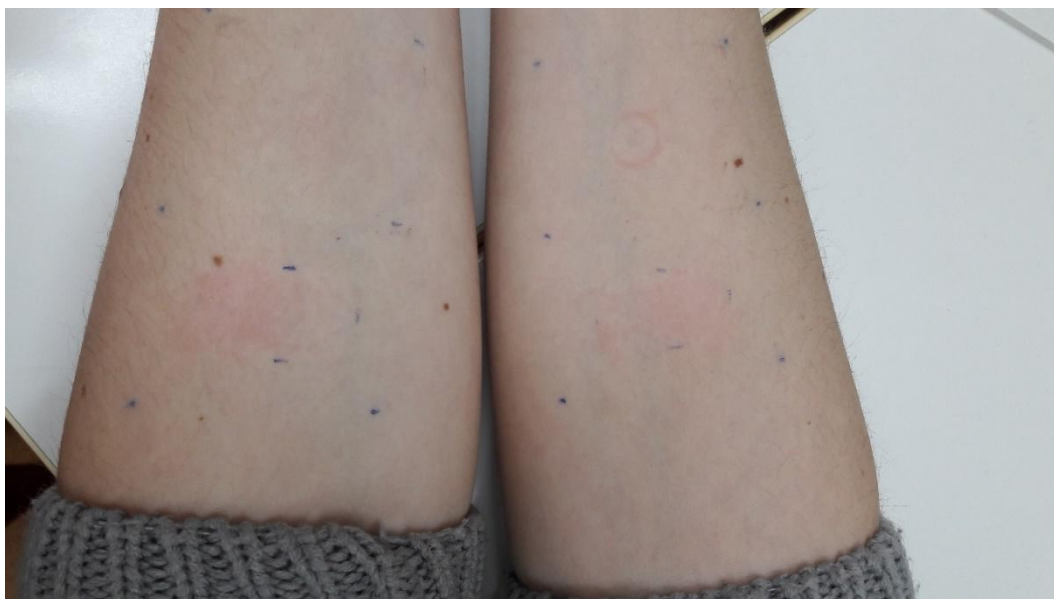
Randomizacijom je određeno hoće li se pripravak gospine trave nanositi na lijevu ili desnu podlakticu. Excel tablice su korištene za randomizaciju terapije.



Slika 3. Pritisak aplikatorom nakon postavljanja samoljepljive trake



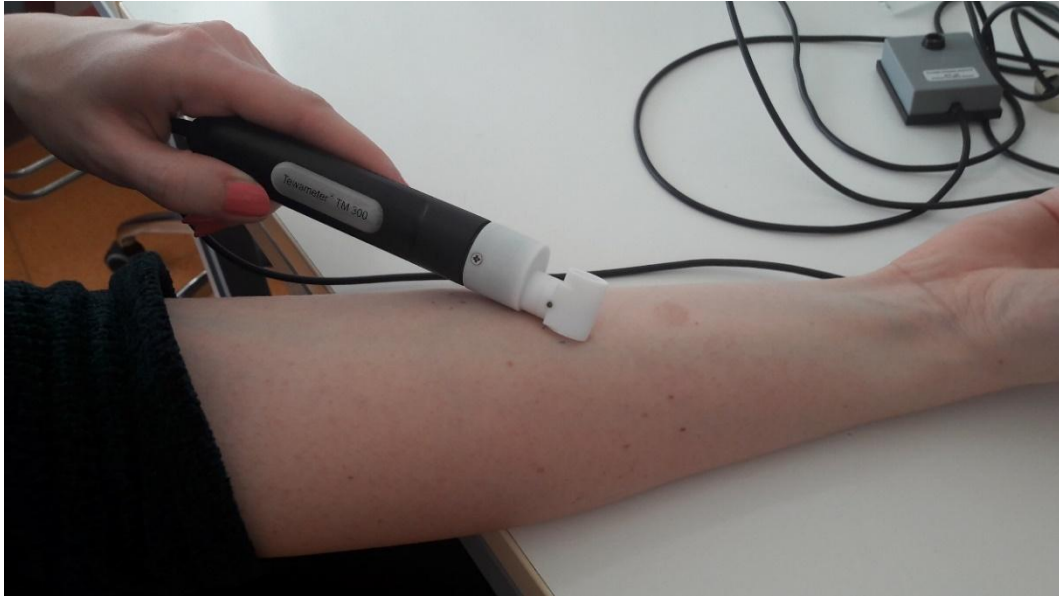Slika 4. *Tape-stripping*



Slika 5. Testna mjesta na podlakticama

3.4. Mjerenja

Parametri kože praćeni su neinvazivnim mjerenjima sondama sustava MPA6 (Courage+Khazaka, Köln, Njemačka). Mjerenja su trajala jedanaest dana, a provođena su prvi, drugi, treći, četvrti, peti, osmi i jedanaesti dan. Funkcija kožne barijere procjenjivana je mjerenjem TEWL-a pri čemu je korišten Tewameter TM3000. Tewameter sonda posredno mjeri gradijent isparavanja vode s kože preko dva para senzora (temperatura i relativna vlaga) (54). Za određivanje hidratacije kože korišten je Corneometer CM825 koji mjeri promjenu dielektrične konstante (54). Mexameter MX18 je korišten za određivanje eritema i melanina, a mjerenje se bazira na apsorpciji i refleksiji. Mexameter sonda emitira svjetlo triju određenih valnih duljina pri čemu mjeri refleksiju svjetla s kože. S obzirom da je količina emitiranog svjetla definirana, količina svjetla koju koža apsorbira se može izračunati (55). U prostoriji za mjerenje bili su održavani konstantni uvjeti pri čemu je temperatura prostorije bila 20-22°C, a relativna vlažnost 40-60%. Ispitanici su se prije mjerenja trebali aklimatizirati na uvjete prostorije (minimalno 15 min) s otkrivenim testnim mjestima. Ispitivana formulacija i placebo nisu se primjenjivali najmanje 12 sati prije mjerenja.



Slika 6. Mjerenje transepidermalnog gubitka vlažnosti kože korištenjem Tewameter
TM3000 sonde



Slika 7. Mjerenje vlažnosti kože korištenjem Corneometer CM825 sonde



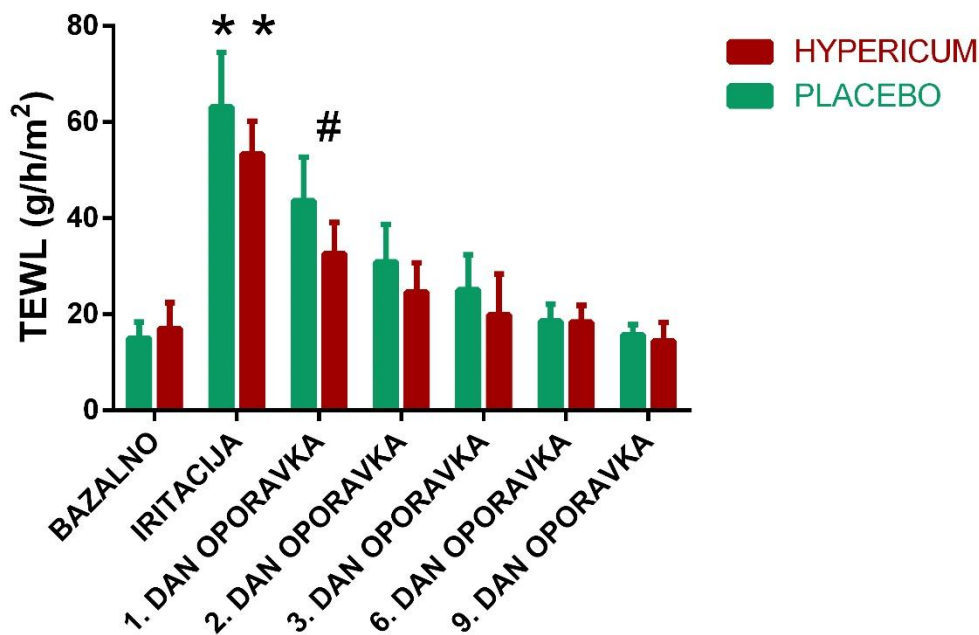
Slika 8. Mjerenje eritema i melanina korištenjem Mexameter MX18 sonde

3.5. Statistička analiza podataka

Program GraphPad Prism 6 (GraphPad Software inc., La Jolla, California, SAD) je upotrijebljen za statističku analizu. Podaci su analizirani pomoću dvosmjerne analize varijance (Two-way ANOVA) za ponovljena mjerenja i Sidak *post-hoc* testa. Podatci su izraženi kao srednja vrijednost \pm standardna devijacija, a kao statistički značajnu razliku postavili smo $P < 0,05$.

4. REZULTATI

4.1. TEWL



Slika 9. Usporedba srednjih vrijednosti parametra TEWL između kože tretirane s gospinom travom i placebo

Podatci su izraženi kao srednja vrijednost \pm standardna devijacija.

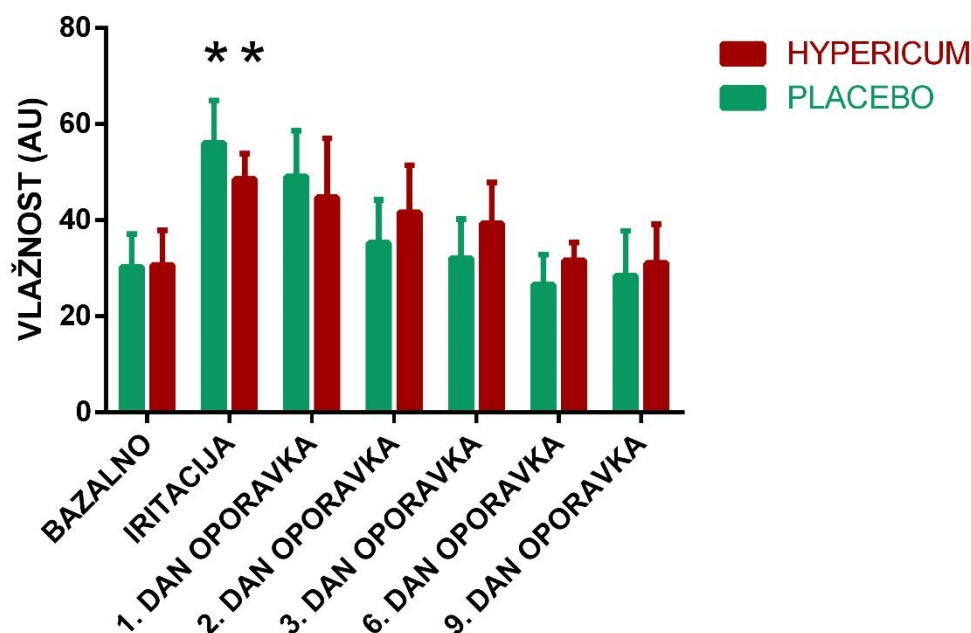
* $P < 0,05$, dvosmjerna analiza varijance, Sidak *post-hoc* test-razlika vrijednosti nakon nokse u odnosu na bazalnu vrijednost

$P < 0,05$, dvosmjerna analiza varijance, Sidak *post-hoc* test-razlika vrijednosti između placeba i gospine trave

Slika 9. prikazuje kretanja srednjih vrijednosti transepidermalnog gubitka vlažnosti tijekom trajanja istraživanja. Nije pronađena značajna razlika između bazalnih vrijednosti kože prije postupka *tape-strippinga*. Nakon *tape-strippinga* dolazi do povišenja vrijednosti TEWL-a kao posljedice uklanjanja slojeva *stratum corneum*. Vrijednosti nakon *tape-strippinga* su značajno više u odnosu na bazalne vrijednosti kože.

Pronađena je statistički značajna razlika između vrijednosti TEWL-a na mjestima gdje su primijenjeni pripravci gospine trave u odnosu na placebo ($p=0,0396$). Primjena ispitivanih pripravaka je snizila vrijednosti TEWL-a što upućuje na brži oporavak kožne barijere nakon nokse. *Post-hoc* analiza je pronašla statistički značajnu razliku prvi dan nakon primjene gospine trave.

4.2. Vlažnost



Slika 10. Usporedba srednjih vrijednosti parametra vlažnosti između kože tretirane s gospinom travom i placebo

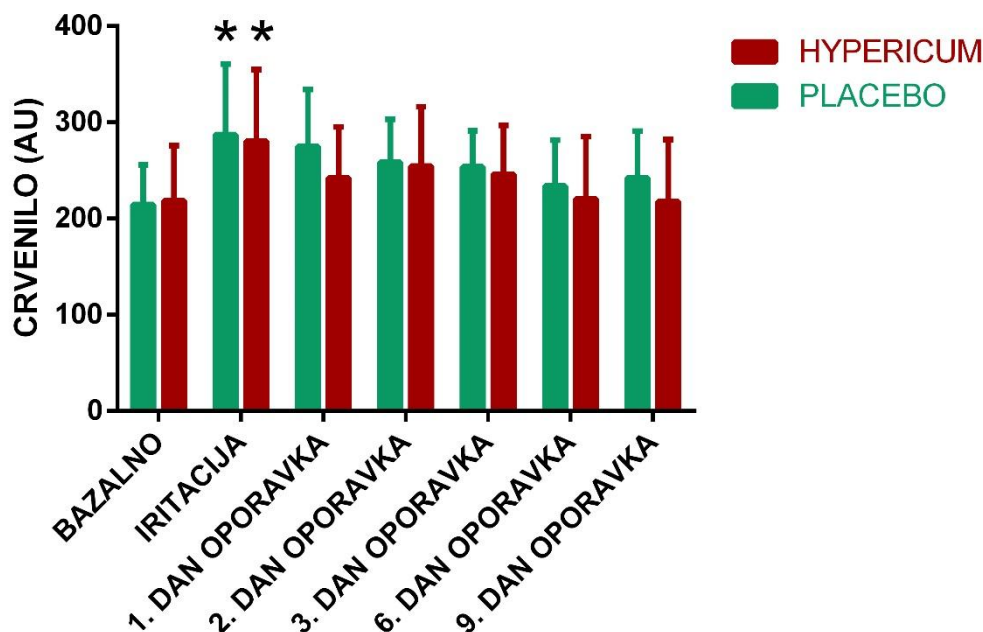
Podatci su izraženi kao srednja vrijednost \pm standardna devijacija.

* $P < 0,05$, dvosmjerna analiza varijance, Sidak *post-hoc* test-razlika vrijednosti nakon nokse u odnosu na bazalnu vrijednost

Slika 10. prikazuje kretanja srednjih vrijednosti vlažnosti tijekom trajanja istraživanja. Nije pronađena značajna razlika između bazalnih vrijednosti kože prije postupka *tape-strippinga*. Nakon *tape-strippinga* dolazi do povišenja vrijednosti vlažnosti kao posljedice uklanjanja slojeva *stratum corneum*. Vrijednosti nakon *tape-strippinga* su značajno više u odnosu na bazalne vrijednosti kože.

Nije pronađena statistički značajna razlika između vrijednosti vlažnosti na mjestima gdje su primijenjeni pripravci gospine trave u odnosu na placebo.

4.3. Eritem



Slika 11. Usporedba srednjih vrijednosti parametra eritema između kože tretirane s gospinom travom i placebo

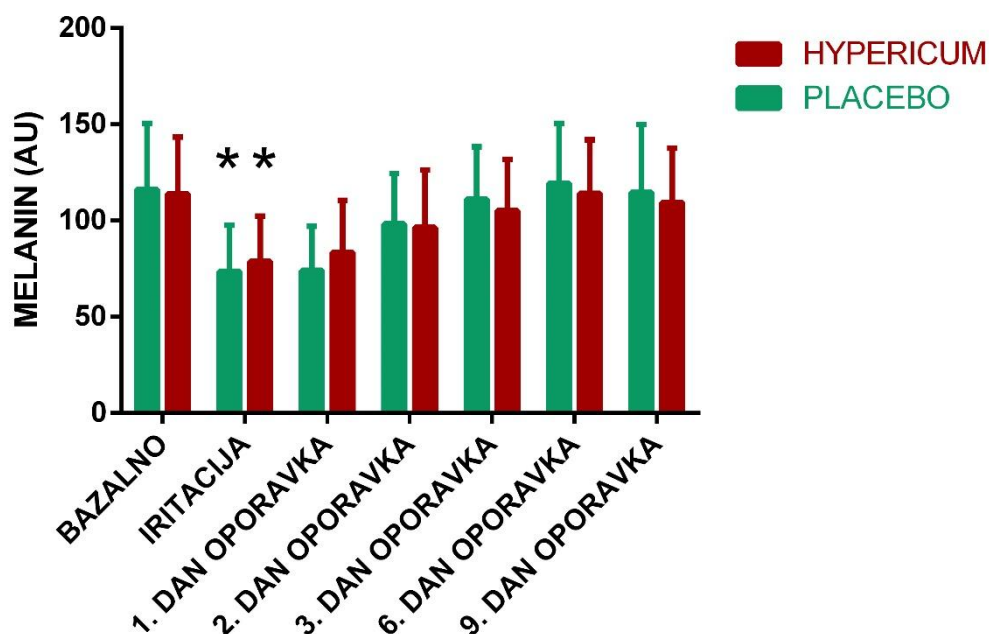
Podatci su izraženi kao srednja vrijednost \pm standardna devijacija.

* $P < 0,05$, dvosmjerna analiza varijance, Sidak *post hoc* test-razlika vrijednosti nakon nokse u odnosu na bazalnu vrijednost

Slika 11. prikazuje kretanja srednjih vrijednosti eritema tijekom trajanja istraživanja. Nije pronađena značajna razlika između bazalnih vrijednosti kože prije postupka *tape-strippinga*. Nakon *tape-strippinga* dolazi do povišenja vrijednosti eritema kao posljedice uklanjanja slojeva *stratum corneum*. Vrijednosti nakon *tape-strippinga* su značajno više u odnosu na bazalne vrijednosti kože.

Nije pronađena statistički značajna razlika između vrijednosti eritema na mjestima gdje su primijenjeni pripravci gospine trave u odnosu na placebo.

4.4. Melanin



Slika 12. Usporedba srednjih vrijednosti parametra melanina između kože tretirane s gospinom travom i placebo

Podatci su izraženi kao srednja vrijednost \pm standardna devijacija.

* $P < 0,05$, dvosmjerna analiza varijance, Sidak *post hoc* test-razlika vrijednosti nakon nokse u odnosu na bazalnu vrijednost

Slika 12. prikazuje kretanja srednjih vrijednosti melanina tijekom trajanja istraživanja. Nije pronađena značajna razlika između bazalnih vrijednosti kože prije postupka *tape-strippinga*. Nakon *tape-strippinga* dolazi do sniženja vrijednosti melanina kao posljedice uklanjanja slojeva *stratum corneum*. Vrijednosti nakon *tape-strippinga* su značajno niže u odnosu na bazalne vrijednosti kože.

Nije pronađena statistički značajna razlika između vrijednosti melanina na mjestima gdje su primijenjeni pripravci gospine trave u odnosu na placebo.

5. RASPRAVA

Cilj istraživanja je bio istražiti utjecaj pripravka koji sadrži gospinu travu na promicanje oporavka kože u ljudskom modelu mehaničke iritacije kože u usporedbi s placebo. Tijekom oporavka nakon intervencije (pripravak s gospinom travom) pratili smo mjerenjem parametara kože te uspoređivanjem s oporavkom nakon primjene kontrolnog pripravka. Primjena pripravka gospine trave snizila je vrijednosti TEWL-a što ukazuje na brži oporavak kožne barijere u odnosu na testna mjesta gdje je primjenjivan placebo. Mjerenjem parametara vlažnosti, eritema i melanina nije pronađena statistički značajna razlika vrijednosti na mjestima gdje je primijenjen pripravak gospine trave u odnosu na placebo.

Gospina trava se odavno koristi u narodnoj medicini zahvaljujući širokom spektru djelovanja, a posljednjih se godina sve više pažnje pridaje topikalnim pripravcima. Prema provedenim istraživanjima pripravci gospine trave pokazali su potencijal za zacjeljivanje rana zahvaljujući antimikrobnom, protuupalnom, antioksidativnom djelovanju te stimulacijom proizvodnje fibroblasta (22-24).

U istraživanju Shivananada i sur. (2017) ulje gospine trave korišteno je za liječenje dorzalnih rana nastalih ekscizijom. Štakori su podijeljeni u tri grupe po šest štakora pri čemu je proučavan učinak ulja gospine trave u odnosu na vazelin i mupirocin. Topikalni pripravci primjenjivani su jedanaest dana pri čemu je praćena stopa zatvaranja rane. Rezultati studije pokazali su značajan potencijal ulja gospine trave za zacjeljivanje rana u usporedbi s vazelinom i mupirocinom (20).

Studija koju su proveli Yadollah-Damavandi i sur. (2015) ocijenila je učinke *Hypericum perforatum* na zacjeljivanje rana prema stereološkim parametrima uključujući populaciju fibroblasta, sintezu snopa kolagena i revaskularizaciju. Istraživanje je provedeno na štakorima s dijabetesom kojima su rane izazvane ekscizijom. Četrdeset osam štakora podijeljeno je u četiri grupe po dvanaest štakora pri čemu je praćen učinak 5%-tnog i 10%-tnog pripravka gospine trave u usporedbi s gel bazom koja ne sadrži *Hypericum perforatum* i kontrolnom grupom koja nije dobivala nikakav pripravak. Kod štakora koji su dobivali topikalni pripravak gospine trave došlo je do bržeg zatvaranja rane u usporedbi s kontrolnom grupom te onima koji su primali samo bazu. Rezultati ove studije pokazali su da *Hypericum perforatum* ima sposobnost poboljšanja regeneracije tkiva povećanjem proliferacije fibroblasta, sinteze snopa kolagena i revaskularizacije (10).

Samadi i sur. (2010) svojim su istraživanjem pokazali učinak gospine trave na zacjeljivanje carskog reza i nastanak hipertrofičnog ožiljka. Ispitanici su bile 144 žene koje su prošle kirurški porođaj. Žene su podijeljene u tri grupe, a učinak gospine trave uspoređivan je s placebo i kontrolnom grupom bez intervencije. Terapija je primjenjivana tri puta dnevno

tijekom šesnaest dana, a rezultati su pokazali da pripravak gospine trave može olakšati zacjeljivanje carskog reza, smanjiti mogućnost nastanka hipertrofičnog ožiljka te boli i svrbeža (47).

Süntar i sur. (2009) proveli su istraživanje na životinjskim modelima pri čemu su pokazali utjecaj pripravka gospine trave na rane nastale ekscizijom i incizijom. Maslinovo ulje koje se koristilo kao sredstvo za pripremu pripravka gospine trave pokazalo je učinak na zacjeljivanje rana, međutim aktivnost je znatno veća kad se doda *Hypericum perforatum*. Aktivnost bi mogla biti posljedica poboljšanja migracije fibroblasta i taloženja kolagena, o čemu svjedoči povećana čvrstoća vlakana (26).

Istraživanje koje su proveli Füller i Müller-Goymann proučavalo je utjecaj hiperforina, jedne od glavnih komponenti gospine trave na humane dermalne fibroblaste. Hiperforin nije izazvao smanjenje vitalnosti fibroblasta niti njihovu apoptozu zbog čega se smatra da nema potencijal za zacjeljivanje rana, međutim smatra se da bi zbog svog učinka na smanjenje proliferacije fibroblasta te sposobnosti migracije i kontrakcije mogao biti potencijalan kandidat za liječenje kožnih bolesti (56).

Nije proveden velik broj studija koje proučavaju utjecaj gospine trave na zacjeljivanje rana. Navedene studije proučavale su različite parametre pri procjeni učinka pripravka zbog čega se rezultati ne mogu direktno uspoređivati. Isto tako, razlikuju se anatomske lokacije na kojima se nalaze testna mjesta, a uz to ni pripravci korišteni u studijama nisu pripremljeni na isti način što također može imati utjecaj na rezultate.

Sudionici u ovoj studiji su sami primjenjivali pripravak što bi moglo biti ograničavajući čimbenik, a da bi se smanjio njegov utjecaj na rezultate, ispitanici su dobivali točno određenu količinu pripravka. Svaki sudionik je upućen kako primijeniti pripravak te je upotrebu morao demonstrirati istraživačima. Kako bi se osiguralo pridržavanje terapije, ispitanici su dobivali dovoljnu količinu pripravka do sljedećeg sastanka kad su vraćali prazne spremnike. Druga limitacija studije je mali broj ispitanika što bi mogao biti potencijalni razlog zašto nismo dobili statistički značajnu razliku u ostalim parametrima.

Mjerenjem parametara vlažnosti, eritema i melanina pokazalo se da pripravak gospine trave nema utjecaja na brži oporavak kože u odnosu na placebo, međutim na mjestima gdje je primjenjivan pripravak gospine trave došlo je do sniženja vrijednosti TEWL-a, koji predstavlja jednu od najvažnijih karakteristika barijere kože. Iz svega navedenog se može zaključiti da je pripravak gospine trave pokazao određeni potencijal za zacjeljivanje rana te nije izazvao nikakve štetne učinke, zbog čega se preporučuje provesti daljnja istraživanja.

6. ZAKLJUČCI

1. Primjena ispitivanih pripravaka je snizila vrijednosti TEWL-a što upućuje na brži oporavak kožne barijere nakon nokse.
2. Mjerenje vrijednosti vlažnosti nije pokazalo da je došlo do bržeg oporavka kožne barijere na testnim mjestima gdje je primijenjen pripravak gospine trave u odnosu na mjesta gdje je primijenjen placebo.
3. Mjerenje vrijednosti eritema nije pokazalo da je došlo do bržeg oporavka kožne barijere na testnim mjestima gdje je primijenjen pripravak gospine trave u odnosu na mjesta gdje je primijenjen placebo.
4. Mjerenje vrijednosti melanina nije pokazalo da je došlo do bržeg oporavka kožne barijere na testnim mjestima gdje je primijenjen pripravak gospine trave u odnosu na mjesta gdje je primijenjen placebo.
5. Potrebna su dodatna istraživanja s većim brojem ispitanika da bi se potvrdila djelotvornost pripravaka gospine trave u cijeljenju kože u mehaničkom modelu oštećenja kože.

7. POPIS CITIRANE LITERATURE

1. Eoghan J. Mulholland, Nicholas Dunne, and Helen O. McCarthy. MicroRNA as Therapeutic Targets for Chronic Wound Healing. *Mol Ther Nucleic Acids*. 2017: p. 15; 8: 46–55.
2. Artem Ataide J, Caramori Cefali L, Machado Croisfelt F, Arruda Martins Shimojo A, Oliveira-Nascimento L, Gava Mazzola P. Natural actives for wound healing: A review. *Phytother Res*. 2018: p. 32(9):1664-1674.
3. Baroni A, Buommino E, De Gregorio V, Ruocco E, Ruocco V, Wolf R. Structure and function of the epidermis related to barrier properties. *Clin Dermatol*. 2012: p. 30(3):257-62.
4. Morgan B. Murphrey; Patrick M. Zito. Histology, Stratum Corneum. *StatPearls*. 2019.
5. McGrath JA,&UJ. Anatomy and organization of Human Skin. In *Rook's Textbook of Dermatology*.; 2010. p. 1-53.
6. Marks R. The stratum corneum barrier: the final frontier. *J Nutr*. 2004: p. 134(8 Suppl):2017S-2021S.
7. Wickett, R. R., & Visscher, M. O. Structure and function of the epidermal barrier. *American Journal of Infection Control*. 2006: p. 34(10),S98-S110.
8. Das U, Behera SS, Pramanik K. Ethno-Herbal-Medico in Wound Repair: An Incisive Review. *Phytother Res*. 2017: p. 31(4):579-590.
9. Gurtner GC WSBYLM. Wound repair and regeneration. *Nature*. 2008: p. 453(7193):314-21.
10. Yadollah-Damavandi S, Chavoshi-Nejad M, Jangholi E, Nekouyian N, Hosseini S, Seifae A, Rafiee S, Karimi H, Ashkani-Esfahani S, Parsa Y, Mohsenikia M. Topical *Hypericum perforatum* Improves Tissue Regeneration. *Evidence-Based Complementary and Alternative Medicine*. 2015: p. 2015:245328.
11. Han MC, Durmus AS, Sağlıyan A, Fırat Öztöpalan D. Effects of *Nigella sativa* and *Hypericum perforatum* on wound healing. *Turkish Journal of Veterinary and Animal Sciences*. 2017: p. 41(1):99-105.
12. Antonov D, Schliemann S, Elsner P. Methods for the Assessment of Barrier Function. *Curr Probl Dermatol*. 2016: p. 49:61-70.
13. Akdeniz M, Gabriel S, Lichterfeld-Kottner A, Blume-Peytavi U, Kottner J. Transepidermal water loss in healthy adults: a systematic review and meta-analysis update. *Br J Dermatol*. 2018: p. 179(5):1049-1055.
14. Myer K, Maibach H. Stratum corneum evaluation methods: overview. *Skin Research and Technology*. 2013: p. 19(3): 213-219.

15. Lademann J, Jacobi U, Surber C, Weigmann HJ, Fluhr JW. The tape stripping procedure-- evaluation of some critical parameters. *Eur J Pharm Biopharm.* 2009; p. 72(2):317-23.
16. Budovsky, A., Yarmolinsky, L., & Ben-Shabat, S. Effect of medicinal plants on wound healing. *Wound Repair Regen.* 2015; p. 23(2):171-83.
17. Verpoorte R. Pharmacognosy in the new millennium: leadfinding and biotechnology. *J Pharm Pharmacol.* 2000; p. 52(3):253-62.
18. Maver T, Maver U, Stana Kleinschek K, Smrke DM, Kreft S. A review of herbal medicines in wound healing. *Int J Dermatol.* 2015; p. 54(7):740-51.
19. Jarić S, Kostić O, Mataruga Z, Pavlović D, Pavlović M, Mitrović M, Pavlović P. Traditional wound-healing plants used in the Balkan region (Southeast Europe). *J Ethnopharmacol.* 2018; p. 30;211:311-328.
20. Shivananada B. Nayak, Kubra Isik, and Julien R. Marshall. Wound-Healing Potential of Oil of *Hypericum perforatum* in Excision Wounds of Male Sprague Dawley Rats. *Adv Wound Care (New Rochelle).* 2017; p. 1; 6(12): 401–406.
21. Klemow KM, Bartlow A, Crawford J, Kocher N, Shah J, Ritsick M. Medical Attributes of St. John's Wort (*Hypericum perforatum*). In Benzie IFF WGS, editor. *Herbal Medicine: Biomolecular and Clinical Aspects.* 2nd edition. Boca Raton (FL): CRC Press/Taylor & Francis; 2011. p. Chapter 11.
22. Hedayati H, Parsons J, Crowther CA. Topically applied anaesthetics for treating perineal pain after childbirth. *Cochrane Database Syst Rev.* 2005; p. 18;(2):CD004223.
23. Yeşilada E, Honda G, Sezik E, Tabata M, Fujita T, Tanaka T, Takeda Y, Takaishi Y. Traditional medicine in Turkey. V. Folk medicine in the inner Taurus Mountains. *J Ethnopharmacol.* 1995; p. 46(3):133-52.
24. Yeşilada E, Honda G, Sezik E, Tabata M, Goto K, Ikeshiro Y. Traditional medicine in Turkey. IV. Folk medicine in the Mediterranean subdivision. *J Ethnopharmacol.* 1993; p. 39(1):31-8.
25. Wölfl U SGSC. Topical application of St. John's wort (*Hypericum perforatum*). *Planta Med.* 2014; p. 80(2-3):109-20.
26. Süntar IP, Akkol EK, Yilmazer D, Baykal T, Kirmizibekmez H, Alper M, Yeşilada E. Investigations on the in vivo wound healing potential of *Hypericum perforatum* L. *J Ethnopharmacol.* 2010; p. 127(2):468-77.
27. Organization WH. In *WHO Monographs on Selected Medicinal Plants, Volume 2.* Geneva; 2002. p. 149-171.
28. Gleason, H.A., Cronquist, A. *Manual of Vascular Plants of Northeastern United States and Adjacent Canada.* 2nd ed. The New York Botanical Garden, Bronx, NY; 1991.

29. Klemow, K.M., Raynal, D.J. Population biology of an annual plant in a temporally variable habitat. *J. Ecol.* 1983.: p. 71(3):691–703.
30. Campbell, M.H. Germination, emergence and seedling growth of *Hypericum perforatum* L.. *Weed Res.* 1985: p. 25(4): 259–266.
31. Walker, L., Sirvent, T., Gibson, D., & Vance, N. Regional differences in hypericin and pseudohypericin concentrations and five morphological traits among *Hypericum perforatum* plants in the northwestern United States. *Canadian Journal of Botany.* 2001: p. 79(10): 1248-1255.
32. Foster S. St. John's Wort. [Online].; 2000 [cited 2019 8 25. Available from: HYPERLINK "<http://www.stevenfoster.com/education/monograph/hypericum2.html>" <http://www.stevenfoster.com/education/monograph/hypericum2.html> .
33. Thompson & Morgan, *Hypericum perforatum*. [Online].; 2019 [cited 2019 8 25. Available from: HYPERLINK "<https://www.thompson-morgan.com/p/hypericum-perforatum/t64248TM>" <https://www.thompson-morgan.com/p/hypericum-perforatum/t64248TM> .
34. Males Z, Brantner AH, Sović K, Pilepić KH, Plazibat M. Comparative phytochemical and antimicrobial investigations of *Hypericum perforatum* L. subsp. *perforatum* and *H. perforatum* subsp. *angustifolium* (DC.) Gaudin. *Acta Pharm.* 2006: p. 56(3):359-67.
35. Nahrstedt, A., Butterweck, V. Lessons Learned from Herbal Medicinal Products: The Example of St. John's Wort. *Journal of Natural Products.* 2010: p. 73(5): 1015-1021.
36. Barnes, J., Anderson, L. A., & Phillipson, J. D. St John's wort (*Hypericum perforatum*L.): a review of its chemistry, pharmacology and clinical properties. *Journal of Pharmacy and Pharmacology.* 2001: p. 53(5): 583–600.
37. Cecchini C, Cresci A, Coman MM, Ricciutelli M, Sagratini G, Vittori S, Lucarini D, Maggi F. Antimicrobial activity of seven hypericum entities from central Italy. *Planta Med.* 2007: p. 73(6):564-6.
38. Yow CM, Tang HM, Chu ES, Huang Z. Hypericin-mediated photodynamic antimicrobial effect on clinically isolated pathogens. *Photochem Photobiol.* 2012: p. 88(3):626-32.
39. Huang N, Rizshsky L, Hauck C, Nikolau BJ, Murphy PA, Birt DF. Identification of anti-inflammatory constituents in *Hypericum perforatum* and *Hypericum gentianoides* extracts using RAW 264.7 mouse macrophages. *Phytochemistry.* 2011: p. 72(16):2015-23.
40. Tedeschi E, Menegazzi M, Margotto D, Suzuki H, Förstermann U, Kleinert H. Anti-inflammatory actions of St. John's wort: inhibition of human inducible nitric-oxide synthase expression by down-regulating signal transducer and activator of transcription-1alpha (STAT-1alpha) activation. *J Pharmacol Exp Ther.* 2003: p. 307(1):254-61.
41. Bukhari IA, Dar A, Khan RA. Antinociceptive activity of methanolic extracts of St. John's Wort (*Hypericum perforatum*) preparation. *Pak J Pharm Sci.* 2004: p. 17(2):13-9.

42. Hammer KD, Hillwig ML, Solco AK, Dixon PM, Delate K, Murphy PA, Wurtele ES, Birt DF. Inhibition of prostaglandin E(2) production by anti-inflammatory hypericum perforatum extracts and constituents in RAW264.7 Mouse Macrophage Cells. *J Agric Food Chem.* 2007: p. 55(18):7323-31.
43. Mansouri P, Mirafzal S, Najafizadeh P, Safaei-Naraghi Z, Salehi-Surmaghi MH, Hashemian F. The impact of topical Saint John's Wort (*Hypericum perforatum*) treatment on tissue tumor necrosis factor-alpha levels in plaque-type psoriasis: A pilot study. *J Postgrad Med.* 2017: p. 63(4):215-220.
44. Meinke MC, Schanzer S, Haag SF, Casetti F, Müller ML, Wölfle U, Kleemann A, Lademann J, Schempp CM. In vivo photoprotective and anti-inflammatory effect of hyperforin is associated with high antioxidant activity in vitro and ex vivo. *Eur J Pharm Biopharm.* 2012: p. 81(2):346-50.
45. Zou YP, Lu YH, Wei DZ. Protective effects of a flavonoid-rich extract of *Hypericum perforatum* L. against hydrogen peroxide-induced apoptosis in PC12 cells. *Phytother Res.* 2010: p. Suppl 1:S6-S10.
46. Lu YH, Du CB, Liu JW, Hong W, Wei DZ. Neuroprotective effects of *Hypericum perforatum* on trauma induced by hydrogen peroxide in PC12 cells. *Am J Chin Med.* 2004: p. 32(3):397-405.
47. Samadi S, Khadivzadeh T, Emami A, Moosavi NS, Tafaghodi M, Behnam HR. The effect of *Hypericum perforatum* on the wound healing and scar of cesarean. *J Altern Complement Med.* 2010: p. 16(1):113-7.
48. Oztürk N, Korkmaz S, Oztürk Y. Wound-healing activity of St. John's Wort (*Hypericum perforatum* L.) on chicken embryonic fibroblasts. *J Ethnopharmacol.* 2007: p. 111(1):33-9.
49. Bretscher MS. Fibroblasts on the move. *J Cell Biol.* 1988: p. 106(2):235-7.
50. Gherardi E. Growth factors and cell movement. *Eur J Cancer.* 1991: p. 27(4):403-5.
51. Schreier T, Degen E, Baschong W. Fibroblast migration and proliferation during in vitro wound healing. A quantitative comparison between various growth factors and a low molecular weight blood dialysate used in the clinic to normalize impaired wound healing. *Res Exp Med (Berl).* 1993.: p. 193(4):195-205.
52. Takada H, Yonekawa J, Matsumoto M, Furuya K, Sokabe M. Hyperforin/HP- β -Cyclodextrin Enhances Mechanosensitive Ca²⁺ Signaling in HaCaT Keratinocytes and in Atopic Skin Ex Vivo Which Accelerates Wound Healing. *Biomed Res Int.* 2017: p. 2017:8701801.
53. Hostanska K, Reichling J, Bommer S, Weber M, Saller R. Hyperforin a constituent of St John's wort (*Hypericum perforatum* L.) extract induces apoptosis by triggering activation of caspases and with hypericin synergistically exerts cytotoxicity towards human malignant cell lines. *Eur J Pharm Biopharm.* 2003: p. 56(1):121-32.

54. du Plessis J, Stefaniak A, Eloff F, John S, Agner T, Chou TC, et al. International guidelines for the in vivo assessment of skin properties in non-clinical settings: Part 2. transepidermal water loss and skin hydration. *Skin Res Technol*. 2013; p. 19(3):265-78.
55. Fullerton A, Fischer T, Lahti A, Wilhelm KP, Takiwaki H, Serup J. Guidelines for measurement of skin colour and erythema. A report from the Standardization Group of the European Society of Contact Dermatitis. *Contact dermatitis*. 1996; p. 35(1):1-10.
56. Füller J, Müller-Goymann CC. Anti-proliferative and anti-migratory effects of hyperforin in 2D and 3D artificial constructs of human dermal fibroblasts - A new option for hypertrophic scar treatment? *Eur J Pharm Biopharm*. 2018; p. 126:108-114.

8. SAŽETAK

Naslov: Ispitivanje djelotvornosti i sigurnosti kozmetoloških pripravaka u ljudskom modelu mehaničke iritacije *tape – strippingom*

Cilj: Cilj istraživanja je istražiti utjecaj pripravka koji sadrži gospinu travu na promicanje oporavka kože u ljudskom modelu mehaničke iritacije kože u usporedbi s placebo.

Materijal i metode: U ovom istraživanju koje je trajalo jedanaest dana sudjelovalo je 10 ispitanika bez kožnih bolesti i oštećenja kože na testnim mjestima koja su se nalazila na podlaktici. Sudionicima je prvi dan istraživanja na testnim mjestima izazvana mehanička iritacija *tape-strippingom* nakog čega su ispitanici tijekom 9 dana nanosili pripravak gospine trave na jednu podlakticu te placebo na drugu. Parametri kože koji su korišteni za praćenje oporavka kožne barijere bili su TEWL, vlažnost kože, eritem i melanin. Za statističku analizu korišten je program GraphPad Prism 6 (GraphPad Software inc., La Jolla, California, SAD), a podaci su analizirani pomoću dvosmjerne analize varijance (Two-way ANOVA) za ponovljena mjerenja i Sidak *post-hoc* testa.

Rezultati: Pronađena je statistički značajna razlika između vrijednosti TEWL-a na mjestima gdje su primijenjeni pripravci gospine trave u odnosu na placebo ($p=0,0396$). *Post-hoc* analiza je pronašla statistički značajnu razliku prvi dan nakon primjene gospine trave. Nije pronađena statistički značajna razlika između vrijednosti vlažnosti, eritema i melanina na mjestima gdje su primijenjeni pripravci gospine trave u odnosu na placebo.

Zaključak: Primjena ispitivanih pripravaka je snizila vrijednosti TEWL-a što upućuje na brži oporavak kožne barijere nakon nokse dok mjerenje vrijednosti vlažnosti, eritema i melanina nije pokazalo da je došlo do bržeg oporavka kožne barijere na testnim mjestima gdje je primijenjen pripravak gospine trave u odnosu na mjesta gdje je primijenjen placebo zbog čega su potrebna dodatna istraživanja s većim brojem ispitanika.

9. SUMMARY

Diploma Thesis Title: Testing the effectiveness and safety of cosmetological preparations in the human model of mechanical irritation by tape-stripping

Objectives: The aim of the study is to investigate the effect of a preparation containing St. John's wort on promoting skin recovery in a human model of mechanical skin irritation compared to placebo.

Material and methods: This study, which lasted eleven days, involved 10 participants without skin diseases and skin damage at the test sites located on the forearm. On the participants' test sites using tape-stripping was induced mechanical skin irritation on the first day of the study. After that, participants treated one forearm with the preparation containing St. John's wort and the other one with placebo. The skin parameters that were used to monitor the recovery of the skin barrier were TEWL, skin hydration, erythema, and melanin. GraphPad Prism 6 (GraphPad Software inc., La Jolla, California, USA) was used for statistical analysis, and data were analyzed using a two-way analysis of variance (Two-way ANOVA) for repeated measurements and Sidak post-hoc test.

Results: A statistically significant difference was found between the values of TEWL at the sites where preparation containing St. John's wort were applied compared to placebo ($p = 0.0396$). Post-hoc analysis found a statistically significant difference on the first day after application of St. John's wort. No statistically significant difference was found between the values of skin hydration, erythema and melanin at the sites where the St. John's wort preparations were administered compared to placebo.

Conclusion: The administration of the tested preparations lowered the TEWL values, suggesting a faster recovery of the skin barrier after mechanical irritation, while the measurement of the skin hydration, erythema and melanin values did not indicate that there was a faster recovery of the skin barrier at the test sites where the St. John's wort preparation was applied compared to the sites where placebo was applied which is why more research with more participants is needed.

10. ŽIVOTOPIS

OSOBNI PODACI:

Ime i prezime : Ivana Perišić

Datum rođenja : 24. 08. 1995.

Državljanstvo : hrvatsko

Adresa : Sv. Florijana 56, 21204 Dugopolje

e-mail : ivanaperisic8@gmail.com

OBRAZOVANJE:

- 2002. - 2010. Osnovna škola „Dugopolje“, Dugopolje, Republika Hrvatska
- 2010. - 2014. IV.gimnazija Marko Marulić „Split“, Split, Republika Hrvatska
- 2014. - 2019. Sveučilište u Splitu, Medicinski fakultet, Kemijsko-tehnološki fakultet,
smjer: farmacija

RADNO ISKUSTVO:

- 03. 2019.- 09. 2019. Stručno osposobljavanje u Ljekarni Splitsko-dalmatinske županije, Ljekarna „Skalice“
- 2016. - 2018. Savjetovanje o dodacima prehrani u ljekarni

POSEBNE VJEŠTINE:

Rad na računalu: MS Office, Eskulap 2000

Strani jezici: engleski jezik, talijanski jezik

Vozačka dozvola: B kategorija

Kongresna priopćenja

Leskur D, Perišić I, Romac K, Šušak H, Bukić J, Rušić D, Šešelja-Perišin A, Modun D
Effects of topical *Hypericum perforatum* treatment on wound healing in chemical and
mechanical skin damage models 9th Croatian Congress of Pharmacology with international
participation; 2019. Sep 25-28; Zagreb, Croatia: Croatian Pharmacological Society