

Uspješnost artroskopske rekonstrukcije tetiva rotatorne manžete u Specijalnoj bolnici Sveta Katarina

Marjanica, Stipe

Master's thesis / Diplomski rad

2020

Degree Grantor / Ustanova koja je dodijelila akademski / stručni stupanj: **University of Split, School of Medicine / Sveučilište u Splitu, Medicinski fakultet**

Permanent link / Trajna poveznica: <https://um.nsk.hr/um:nbn:hr:171:406097>

Rights / Prava: [In copyright](#)/[Zaštićeno autorskim pravom.](#)

Download date / Datum preuzimanja: **2025-03-14**



Repository / Repozitorij:

[MEFST Repository](#)



SVEUČILIŠTE U SPLITU
MEDICINSKI FAKULTET

Stipe Marjanica

**USPJEŠNOST ARTROSKOPSKE REKONSTRUKCIJE TETIVA ROTATORNE
MANŽETE U SPECIJALNOJ BOLNICI SVETA KATARINA**

Diplomski rad

Akadska godina:

2019./2020.

Mentor:

doc. dr. sc. Fabijan Čukelj, dr. med.

Split, srpanj 2020.

SVEUČILIŠTE U SPLITU
MEDICINSKI FAKULTET

Stipe Marjanica

**USPJEŠNOST ARTROSKOPSKE REKONSTRUKCIJE TETIVA ROTATORNE
MANŽETE U SPECIJALNOJ BOLNICI SVETA KATARINA**

Diplomski rad

Akadska godina:

2019./2020.

Mentor:

doc. dr. sc. Fabijan Čukelj, dr. med.

Split, srpanj 2020.

SADRŽAJ

1.	UVOD.....	1
	1.1. Anatomija	2
	1.2. Biomehanika	4
	1.3. Epidemiologija.....	6
	1.4. Mehanizam ozljede	7
	1.5. Klasifikacija	8
	1.6. Klinička slika	13
	1.7. Slikovna dijagnostika.....	17
	1.8. Liječenje	20
	1.8.1. Konzervativno liječenje	20
	1.8.2. Kirurško liječenje.....	22
	1.9. Rehabilitacija	24
2.	CILJ ISTRAŽIVANJA	25
	2.1. Cilj istraživanja.....	26
	2.2. Hipoteza	26
3.	MATERIJAL I METODE	27
	3.1. Organizacija studije	28
	3.2. Ispitanici	28
	3.3. Mjere ishoda	28
	3.4. Statistička obrada podataka	29
4.	REZULTATI	30
5.	RASPRAVA	38
6.	ZAKLJUČCI.....	42
7.	POPIS CITIRANE LITERATURE	44
8.	SAŽETAK	49
9.	SUMMARY	51
10.	ŽIVOTOPIS.....	53
11.	PRILOZI	55

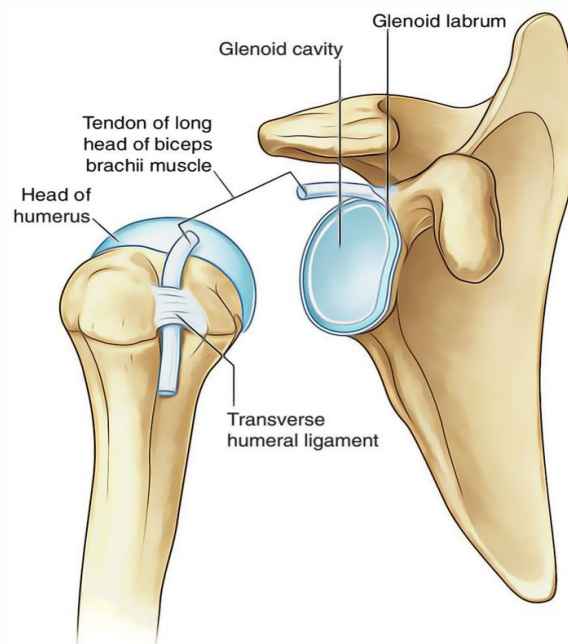
Zahvaljujem mojem dragom mentoru doc.dr.sc. Fabijanu Čukelju na posvećenom vremenu i stručnoj pomoći pri izradi ovog diplomskog rada. Također, zahvaljujem prim.dr.sc. Eduardu Rodu koji mi je pomogao prikupiti podatke za ovaj rad te se zahvaljujem Specijalnoj bolnici Sveta Katarina koja mi je omogućila korištenje svoje baze podataka. Od srca zahvaljujem obitelji i prijateljima koji su mi tijekom ovih godina školovanja bezuvjetno pružali ljubav i podršku.

1. UVOD

Ozljede ramenog pojasa spadaju u jednu od najčešćih ozljeda te dovode do znatnog invaliditeta. Godišnja incidencija boli u ramenu procjenjuje se na više od 1% u osoba starijih od 45 godina, a prevalencija između 7 i 21% (1). Među glavne uzroke boli u ramenu spada ozljeda rotatorne manžete koja je odgovorna za gotovo 70% posjeta liječniku zbog problema s ramenom. Prevalencija ozljeda rotatorne manžete povećava se s godinama, tako da u osoba mlađih od 20 godina iznosi 9,7% te se povećava sve do 62% u pacijenata starijih od 80 godina (2). Ozljeda je najčešće rezultat ponavljajućih pokreta ruke iznad glave (čišćenje prozora, slikanje, igranje tenisa...) koji dovode do degenerativnih promjena. Međutim, može nastati i iznenada kao posljedica pada na rame ili dizanja teških predmeta (3,4).

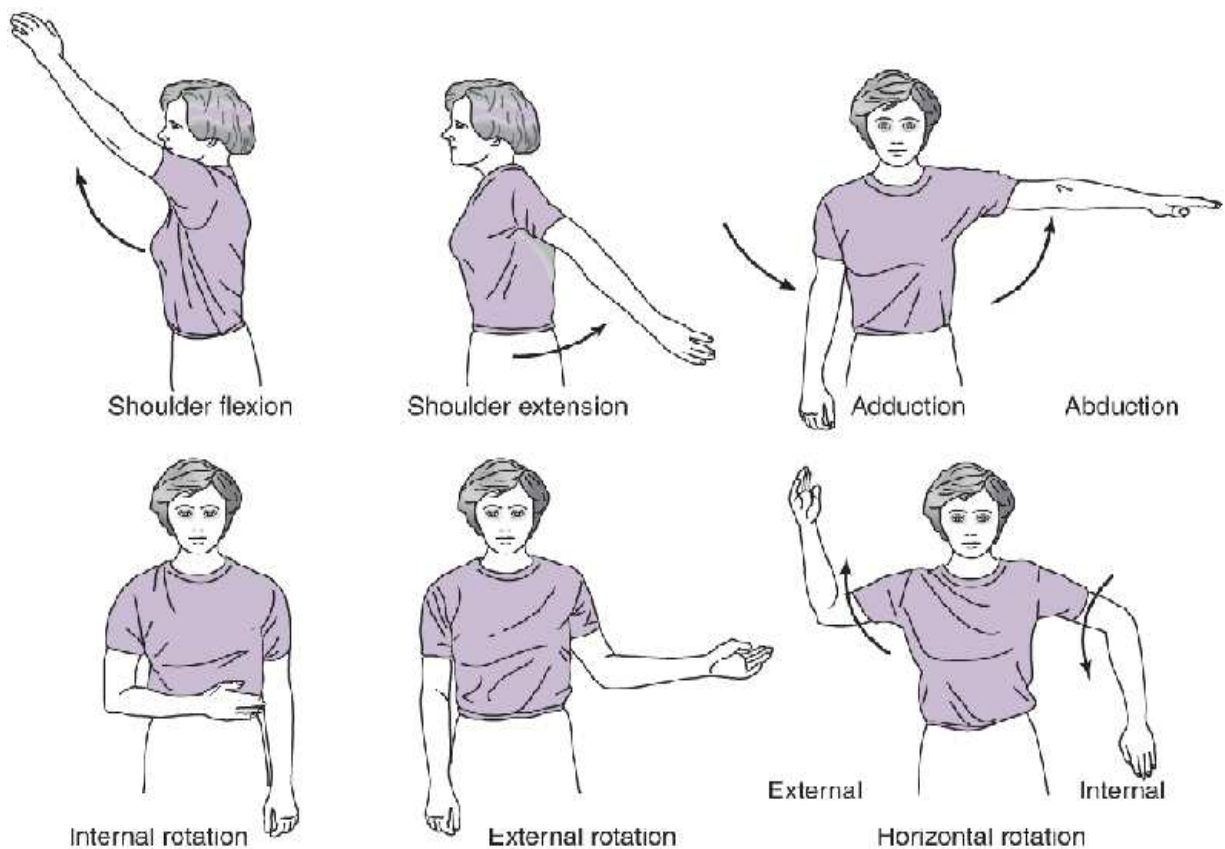
1.1. Anatomija

Articulatio humeri, rameni zglob, spoj je između nadlaktične kosti i lopatice. Konkavno zglobno tijelo, *cavitas glenoidalis*, plitko je i jajoliko, a nalazi se na lateralnom kutu lopatice. Zglobnu plohu dopunjuje rubna hrskavica, *labrum glenoidale*. Konveksno zglobno tijelo, *caput humerii*, ima oblik polukugle. Smješteno je na proksimalnom dijelu nadlaktične kosti. Površina konkavne zglobne plohe 2-3 puta veća je od konkavne (Slika 1). Zglobna ovojnica je tanka i proteže se od rubne hrskavice sve do kirurškog vrata nadlaktične kosti straga, te sprijeda i lateralno do kvržica nadlaktične kosti, *tuberculum majus et minus* (5).



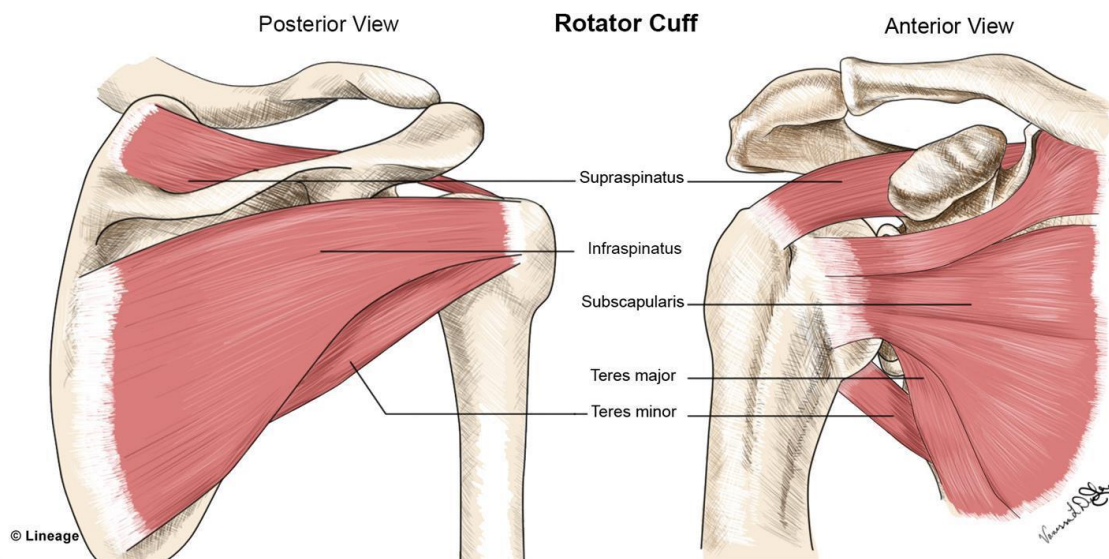
Slika 1. Anatomija ramenog zgloba, preuzeto s <https://www.earthslab.com/anatomy/shoulder-joint-glenohumeral-joint/>

Rameni zglob je kuglasti zglob s najvećom pokretljivošću u ljudskom tijelu. Velika pokretljivost rezultat je nerazmjera veličina zglobnih tijela i široke zglobne ovojnice. Međutim, to ujedno dovodi do minimalne stabilnosti zgloba (5,6). Pokreti u zglobu izvode se oko sve tri osnovne osi (Slika 2). Oko sagitalne osi izvode se pokreti abdukcije - odmicanje nadlaktične kosti od prsnog koša u frontalnoj ravnini, te adukcije - primicanje nadlaktične kosti prema prsnom košu. Abdukcija u zglobu izvodi se do 90°, a daljnji pokret onemogućava udaranje velikog tuberkuluma nadlaktične kosti u krov ramenog zgloba kojeg čine akromion, korakoidni nastavak te korakoakromijalna sveza koja ih premošćuje. Ukoliko se pokret izvodi u vanjskoj rotaciji, udaranje velikog tuberkuluma u krov ramena izostaje te se pokret povećava za dodatnih 20°. Proširenjem pokreta na sternoklavikularni i akromioklavikularni zglob, abdukcija je moguća do 180°. Oko poprečne osi izvode se antefleksija - pokretanje nadlaktične kosti prema naprijed, te retrofleksija - pokretanje nadlaktične kosti prema natrag (5). Antefleksija je moguća do 164° (117-180), a retrofleksija do 54° (28-80) (7). Oko uzdužne osi nadlaktične kosti izvode se unutarnja rotacija do 74° (30-110) te vanjska do 83° (40-117) (5,7).



Slika 2. Pokreti u ramenom zglobu, preuzeto s <https://lawrenceparkhealth.com/mean-shoulder-frozen/>

Mišićne tetive koje okružuju zglob sudjeluju u održavanju kontakta među zglobnim tijelima te usklađuju pokrete u zglobu. Najvažniji među njima su mišići rotatorne manžete (5). To je mišićno-tetivni kompleks koji nastaje na hvatištu supraspinatusa s gornje, subskapulariska s prednje te infraspinatusa i teresa minora sa stražnje strane zglobne ovojnice (Slika 3). Tetive tih mišića isprepleću se i stapaju sa zglobnom ovojnicom i susjednim tetivama mišića rotatorne manžete (6). Oni kao skupina učvršćuju zglob tako što drže glavu nadlaktične kosti u zglobnoj čašici, posebice kada je ruka u abdukciji (5). Mišići rotatorne manžete pružaju aktivnu potporu zglobu te se smatraju dinamičkim stabilizatorima (6).



Slika 3. Mišići rotatorne manžete, preuzeto s <https://www.fakepigskin.com/2019/09/06/the-rotator-cuff-anatomy-tears-and-repair/>

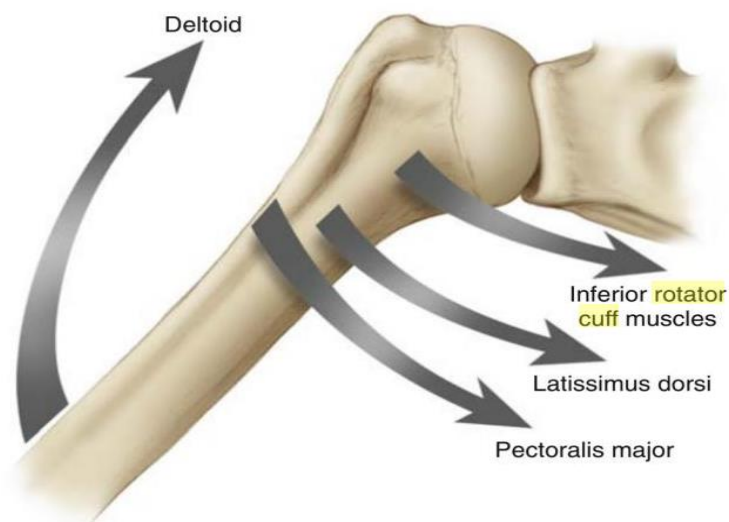
1.2. Biomehanika

Rameni zglob je kompleksna anatomska struktura zbog mnogih aktivnih i pasivnih komponenata koje zajedno djeluju kako bi stabilizirali zglob i pokrete u njemu (8). Statički stabilizatori su konstantnog oblika i veličine i ne mogu se prilagođavati potrebama. Oni uključuju oblik zglobnih ploha, negativni intraartikularni tlak, rubnu hrskavicu koja nadopunjuje konkavno zglobno tijelo, zglobnu ovojnicu, tetivu duge glave bicepsa te ligamente (9). Ligamenti koji stabiliziraju zglob su: *lig. coracohumerale* smješten s gornje strane zgloba te *ligg. glenohumeralia* na prednjoj strani zgloba (5). Oni pružaju stabilnost zglobu tako što omogućavaju pokrete između kostiju u smjeru duž niti ligamenta do trenutka maksimalnog istezanja, a ujedno djeluju kao ograda ograničavajući pokret koji je okomit na smjer pružanja niti ligamenta (9).

Najveći dio stabilizacije ramenog zgloba proizlazi iz kontrakcije mišića rotatorne manžete. Oni djeluju koordinirano kako bi centrirali glavu nadlaktične kosti u glenoidnu čašicu (9). Subskapularis aducira i rotira nadlaktičnu kost prema unutra. Supraspinatus abducira nadlaktičnu kost i rotira je ovisno o njenom položaju. Prednji dio mišića rotira nadlaktičnu kost prema unutra u fleksiji a prema van u abdukciji, dok je stražnji dio mišića rotira prema van neovisno o položaju. Infraspinatus i teres minor rotiraju nadlaktičnu kost prema van, najjače kada je nadlaktica aducirana (8).

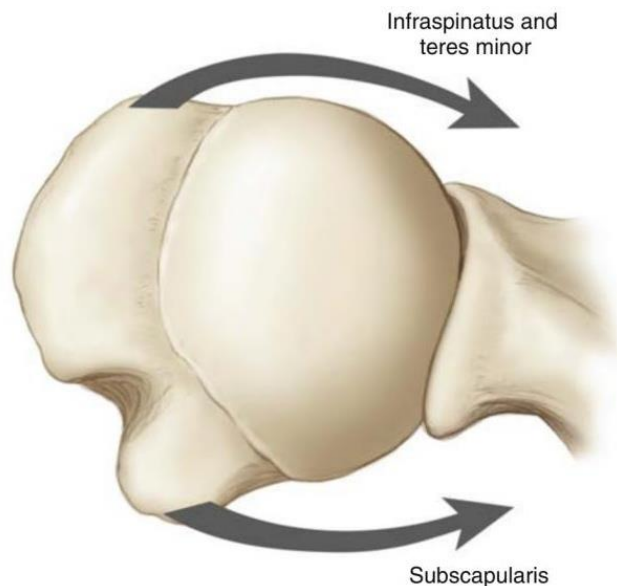
Spreg sila nastaje kada dvije antagonistične skupine mišića djeluju zajedno kako bi stvorile moment sile oko točke uporišta. Najvažniji spreg sila u ramenom zglobu nastaje djelovanjem mišića rotatorne manžete. Oni tvore spregove sila u frontalnoj i poprečnoj ravnini koji djeluju sinergistički (8).

Kada je ruka u bočnom položaju, kontrakcija deltoidnog mišića proizvodi vertikalnu silu put gore koja abducira nadlaktičnu kost ali istovremeno pomiče glavu nadlaktične kosti iz zglobne čašice gurajući je prema gore (6,9). Ukoliko ne bi postojala sila koja bi se suprotstavila pokretu deltoidnog mišića, došlo bi do uklještenja mekih tkiva između glave nadlaktične kosti i korakoakromijalnog luka (6). Supraspinatus djeluje zajedno s deltoidnim mišićem abducirajući nadlakticu, međutim suprotstavlja se pomicanju glave nadlaktične kosti tako što proizvodi tlačnu silu koja ju gura u zglobnu čašicu (9). Subskapularis, infraspinatus i teres minor tvore spreg sila s deltoidnim mišićem oponirajući njegov pokret, a ujedno proizvode tlačnu silu koja centriru glavu nadlaktične kosti u zglobnu čašicu (Slika 4) (6). Rezultat navedenoga je da kontrakcijom deltoidnog mišića dolazi do abdukcije nadlaktice bez pomaka glave nadlaktične kosti iz zglobne čašice (9).



Slika 4. Spreg sila koje djeluju u frontalnoj ravnini na rameni zglob (8).

Spreg sila u transverzalnoj ravnini nastaje između subskapularisa koji gura glavu nadlaktične kosti medijalno i prema naprijed te infraspinatusa i teresa minora koji je guraju prema medijalno i straga (Slika 5) (8, 9). Navedeni mišići aktiviraju se istovremeno prilikom elevacije nadlaktice kako bi osigurali kontakt zglobnih tijela (9). To je od izrazite važnosti jer se, na primjer, kod masivne rupture rotatorne manžete koja uključuje rupturu tetive infraspinatusa taj odnos narušava i dolazi do prevage subskapularisa i pomaka glave nadlaktične kosti prema naprijed (8).



Slika 5. Spreg sila koje djeluju u transverzalnoj ravnini na rameni zglob (8).

Važnost mišića rotatorne manžete može se najbolje objasniti modelom šatora ako zamislimo da je glava nadlaktične kosti šator a tetive mišića rotatorne manžete potporni konopi koji ga pričvršćuju za tlo sa svih strana. Sve dok ga potporni konopi čvrsto drže za tlo, šator je stabilan i vjetar ga ne će dignuti u zrak. Međutim, ako jedan od konopa popusti ili pukne, šator postaje nestabilan i vjetar ga diže u zrak. Isto vrijedi i za rameni zglob. Ako su tetive mišića rotatorne manžete intaktne, one drže glavu nadlaktične kosti čvrsto u zgloboj čašici i na taj način omogućavaju normalno funkcioniranje zgloba. Ukoliko jedna od tetiva pukne, dolazi do odvajanja zglobnih tijela s posljedičnim gubitkom stabilnosti i javljanjem simptoma koji su rezultat navedene nestabilnosti zgloba (9).

1.3. Epidemiologija

Ozljede tetiva rotatorne manžete česta su pojava. To je najčešća mišićno-koštana bolest gornjeg uda u radno aktivnog stanovništva (10). Također spada u najčešći atraumatski uzrok invaliditeta gornjeg uda u osoba starijih od 50 godina te se smatra normalnom pojavom povezanom sa starenjem (11). Incidencija ozljede iznosi 25 na 100 000 stanovnika (12).

Međutim, teško je odrediti stvarnu incidenciju jer nemaju svi pacijenti simptomatski oblik bolesti. Najbolji načini za otkrivanje asimptomatskih pacijenata su artrografija, MRI te ultrazvuk ramena (10). Tim metodama dijagnosticira se ruptura tetiva rotatorne manžete u 40% osoba starijih od 50 godina, 54% starijih od 60 godina te 65% u osoba starijih od 70 godina (11). Iako u početku mnogi pacijenti s rupturom tetive rotatorne manžete nemaju simptome, minimalno 20% prelazi u simptomatski oblik bolesti (13). Prevalencija ozljeda rotatorne manžete povećava se s godinama. U osoba mlađih od 20 godina iznosi 9,7% te se povećava sve do 62% u pacijenata starijih od 80 godina (2). Prosječna dob pacijenta s ovom dijagnozom je 55 godina neovisno o mehanizmu ozljede. U osoba u kojih je ruptura nastala zbog traumatskog događaja prosječna dob iznosi 34 godine, dok u osoba u kojih je ruptura nastala zbog degenerativnog procesa prosječna dob iznosi 55 godina (13). Nema jasne povezanosti ozljede sa spolom. Dok jedna skupina istraživanja tvrdi da se češće javlja u muškaraca (10, 11), druga skupina navodi da se češće javlja u žena (12, 13). U žena se ruptura tetiva rotatorne manžete manifestira većim ispadom mišićne funkcije, pogotovo u žena starije dobi (11). U 71% slučajeva zahvaćena je samo jedna tetiva, i to najčešće tetiva supraspinatusa (12).

Postoje mnogi čimbenici koji pogoduju stvaranju povoljnih uvjeta za razvoj degenerativne rupture tetiva rotatorne manžete. Oni se razlikuju ovisno o spolu. U žena je na prvom mjestu šećerna bolest, a zatim slijede hipertenzija, hiperkolesterolemija te bolesti štitnjače. U muškaraca na prvom je mjestu pušenje, a zatim slijede hipertenzija, hiperkolesterolemija te šećerna bolest (11). Pušenje je povezano s mišićno-koštanom boli i disfunkcijom te tendinopatijom rotatorne manžete. Kao i pušenje, šećerna bolest negativno djeluje na proces cijeljenja tetiva (10). Hiperkolesterolemija djeluje nepovoljno tako što mijenja biomehanička svojstva tetiva (11). Ostali faktori koji su neovisni o spolu pacijenta su starija životna dob te genetska predispozicija zbog poremećene ultrastrukture tetiva i lošeg regenerativnog kapaciteta (10).

1.4. Mehanizam ozljede

Ruptura tetive rotatorne manžete može se dogoditi svakome tijekom života (14). One se mogu podijeliti s obzirom na mehanizam ozljede u dvije kategorije. To su akutna ozljeda uzrokovana traumatskim događajem te ruptura uzrokovana kroničnim degenerativnim procesom tetive (15). Degenerativna ruptura čini većinu slučajeva s udjelom preko 60% (16).

Akutna ruptura može nastat na različite načine. Tu se ubrajaju prijelom ključne kosti, dislokacija ramena, pad na ispruženu ruku, podizanje predmeta trzajnim pokretom te podizanje preteških predmeta (15). Ruptura povezana s dizanjem teških predmeta tipična je za osobe mlađe životne dobi, ali najčešće se javlja u osoba srednje životne dobi koji su imali problema s ramenom neko vrijeme prije nego je ozljeda nastupila. Događaj koji je doveo do rupture tetive može i ne mora uzrokovati bol (14). Teško je odrediti je li trauma glavni uzrok rupture tetive ili je dovela do napredovanja već postojeće ozljede (17).

Degeneracija tetiva rotatorne manžete rezultat je niza intrinzičnih faktora, kao što su: degenerativne promjene povezane sa starenjem, upala, vaskularne promjene i oksidativni stres, a kao glavni faktor navodi se starenje (18). Suprapinatus je najčešće zahvaćen ovim procesom (19). Ultrazvučnim pregledom asimptomatskih dobrovoljaca dokazan je porast prevalencije degenerativnih promjena tetiva rotatorne manžete s godinama života (18). Jedan od razloga za to je i smanjenje krvne opskrbe tetiva s godinama, čime raste rizik od rupture zbog smanjene mogućnosti regeneracije tetiva uslijed opetovanih mikrotrauma koje su nastale godinama (14, 15). Degenerativne promjene rezultat su lančane reakcije koja započinje manjom upalom te napreduje zbog ponavljajućih pokreta u zglobu u uznapredovalu upalu, mikrotraume te parcijalnu i kompletnu rupturu tetiva (19). Kolagen tip I čini 95% građevne jedinice tetive. Nakon 50. godine života zbog kronične tendinopatije dolazi do remodeliranja kolagenskih vlakana, međutim normalni kolagen zamjenjuje se abnormalnim što dovodi do poremećaja arhitekture tetiva (17). Narušeni integritet tetiva i zamor mišića dovode do promjene biomehanike koja povećava stres u zahvaćenom tkivu i na taj način ubrzava sam proces degeneracije (19). Degenerativnim promjenama sklone su osobe koje učestalo izvode pokrete ruke iznad glave, kao što su: bacanje, udaranje, zakucavanje čekićem, slikanje (15, 19). Ti pokreti stvaraju veliki stres na rame, čineći mišiće rotatorne manžete sklone ozljedi (19). U tih osoba tokom godina stvaraju se osteofiti koji pritišću na tetivu kada se ruka podiže, što uzrokuje bol u ramenu (15).

1.5. Klasifikacija

Postoji mnogo klasifikacija u literaturi kako bi se što bolje objasnilo oblik rupture i njegove mogućnosti liječenja. Sve klasifikacije u obzir uzimaju veličinu i oblik rupture te veličinu retrakcije. *International Society of Arthroscopy, Knee Surgery and Orthopaedic Sports Medicine* (ISAKOS) predložilo je novu klasifikaciju koja uključuje lokaciju ozljede (*Location*), njenu veličinu (*Extension*) i oblik (*Pattern*), veličinu atrofije i masne infiltracije

(*Atrophy and fatty infiltration*) te veličinu retrakcije (*Retraction*) tetive (Slika 6) (20). To se može zapamtiti po akronimu "PEARL" (21).

LOCATION (L)	EXTENSION (E)	PATTERN (P)	FATTY ATROPHY (A)		RETRACTION (R)
Partial thickness posterosuperior	>50% thickness <50% thickness	A (Articular) B (Bursal) I (Interstitial)	SS0 SS1	IS0 IS1	1 2 3
Full thickness posterosuperior	C1 C2 C3 C4 (Massive)	C U L rL (reverse L)	SS2 SS3 SS4	IS2 IS3 IS4	
Anterior	1 2 3 4 5		SC0 SC1 SC2 SC3 SC4		

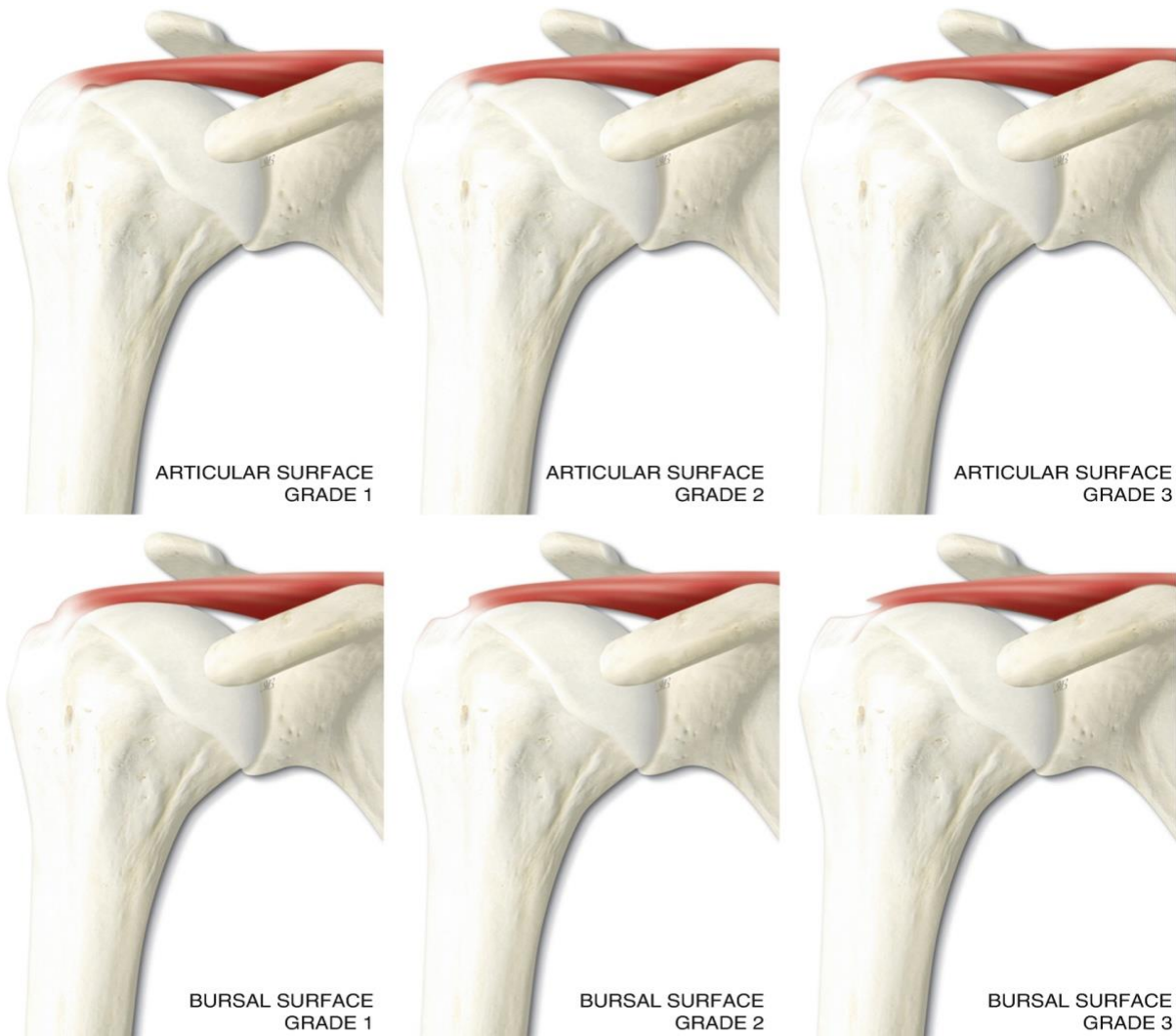
*SS, supraspinatus; IS, infraspinatus; SC, subscapularis

Slika 6. Klasifikacija ruptur tetiva rotatorne manžete po ISAKOS-u (21). Objasnjeno u tekstu ispod.

S obzirom na lokaciju, ozljede se dijele na posterosuperiornu i anteriornu skupinu (21). Supraspinatus, infraspinatus i teres minor spadaju u posterosuperiornu skupinu. Ozljede su povezane sa subakromijalnim sindromom sruza te je obično riječ o degenerativnim promjenama u starijih ljudi, odnosno dislokaciji ramena. Subskapularis spada u anteriornu skupinu. Obično je riječ o traumatskom događaju s rukom u graničnoj abdukciji, odnosno vanjskoj rotaciji u mlađih osoba (22). Posterosuperiorna skupina se dalje dijeli na parcijalnu i kompletnu rupturu (21). Kompletna ruptura definira se rupturom koja se proteže od burzalne do zglobne strane tetive. Prilikom toga dolazi do komunikacije između sudeltoidne burze i zglobne šupljine. Za razliku od kompletne, kod parcijalne ruptur ne postoji komunikacija zglobne šupljine sa subdeltoidnom burzom (23).

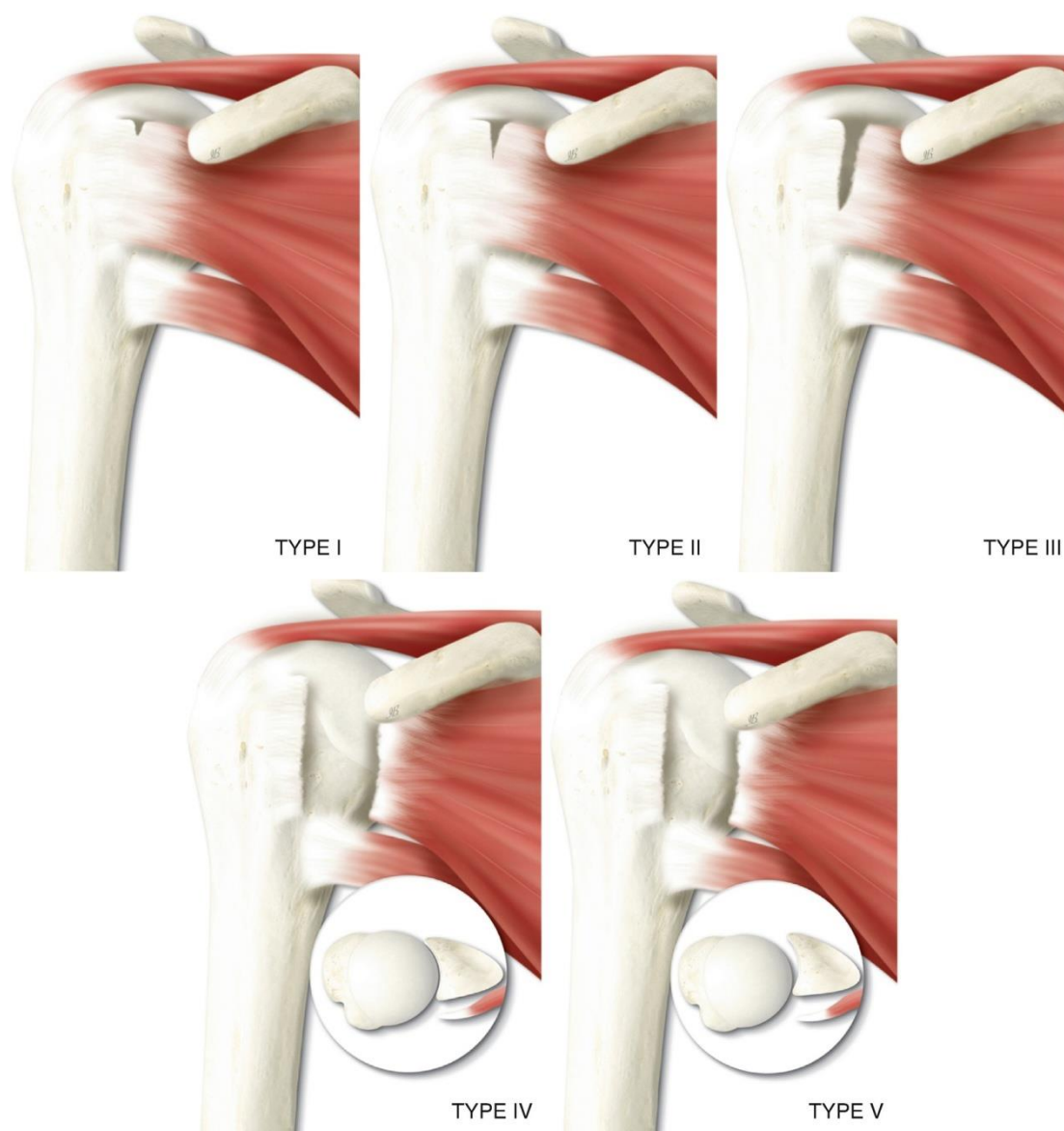
Kompletne ruptur mogu se klasificirati s obzirom na veličinu u četiri kategorije po Snyderu (21,23). Veličina ruptur računa se tako da se izmjeri najveća retrakcija tetive nakon debridmana od 1-2mm (23). Tip C1 je mala točkasta ruptura. Umjereni ruptura manja od 2 cm, uz zahvaćanje samo jedne tetive bez retrakcije, obilježje je tipa C2. Tip C3 je velika kompletna ruptura cijele tetive s minimalnom retrakcijom, obično oko 3-4 cm. Kod tipa C4 riječ je o masivnoj rupturi koja uključuje dvije ili više tetiva (21). Parcijalna ruptura s obzirom na veličinu klasificira se po Ellmanu u tri stupnja (Slika 7). Stupanj 1 je ruptura manja od 3 mm (manje od 25% debljine tetive), stupanj 2 od 3 do 6 mm (25 do 50% debljine tetive) te

stupanj 3 sve iznad 6 mm (više od 50% debljine tetive) (22). Međutim, klinički je bitno samo je li zahvaćeno više ili manje od 50% debljine tetive (21).



Slika 7. Klasifikacija veličine parcijalne rupture po Ellmanu. Gornje tri slike pokazuju stupnjeve 1-3 na artikularnoj strani tetive, dok donje tri stupnjeve 1-3 na burzalnoj strani tetive (24).

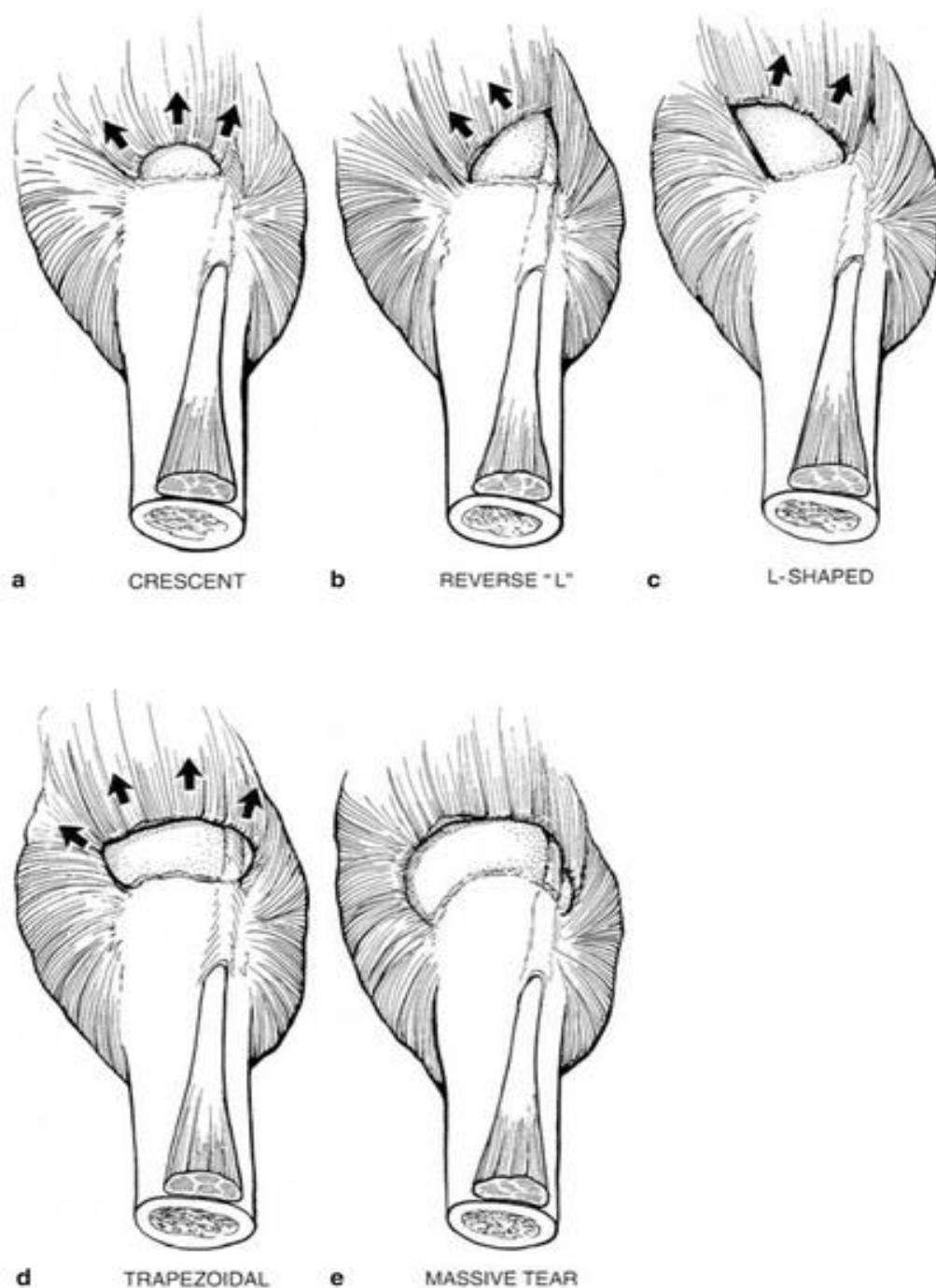
Ruptura tetive subskapularisa klasificira se zasebno u 5 tipova s obzirom na veličinu (Slika 8). Tip I označava jednostavne erozije prednje trećine tetive bez otkidanja dijelova nadlaktične kosti. Kod tipa II dolazi do odvajanja gornje trećine tetive od kosti. Tip III je obilježen odvajanjem cijele tetive od kosti, osim donje trećine tetive. Odvajanje tetive cijelom duljinom od malog tuberkuluma ali uz glavu nadlaktične kosti normalno centriranu u zglobnu šupljinu bez kontakta uz korakoidni nastavak prilikom unutarnje rotacije, obilježje je tipa IV. Kod tipa V dolazi do odvajanja tetive cijelom duljinom od malog tuberkuluma uz pomak glave nadlaktične kosti prema naprijed gdje dolazi u dodir s korakoidnim nastavkom te se s vremenom javlja masna infiltracija tetive i mišića (21).



Slika 8. Klasifikacija ruptur tetive supraspinatusa (24).

Masna infiltracija i mišićna atrofija imaju prognostičku vrijednost. Klasificiraju se po Goutallier-u u pet stupnjeva. Nulti stupanj označava normalan mišić. Kod prvog stupnja nalazimo tragove masnog tkiva. Atrofija mišića manja od 50%, odnosno nalaz više mišića nego masnog tkiva, obilježje je drugog stupnja. Treći stupanj obilježen je jednakom količinom masnog i mišićnog tkiva. Kod četvrtog stupanj atrofija mišića veća je od 50%, odnosno prisutno je više masnog nego mišićnog tkiva (21).

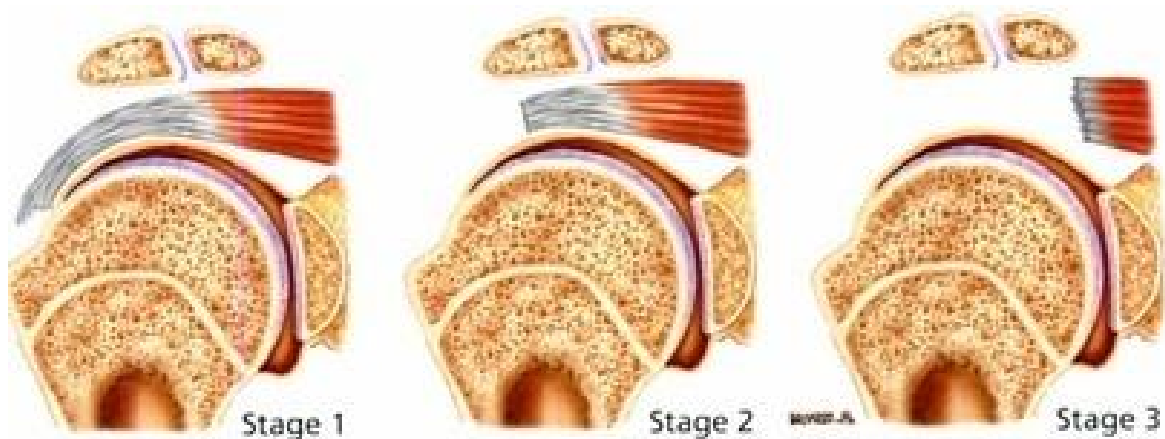
Raspoznavanje oblika ruptur nužno je kako bi se moglo odabrati adekvatnu tehniku za rekonstrukciju tetive. Parcijalne ruptur se s obzirom na zahvaćenu stranu tetive dijele na artikularnu, burzalnu i intratendinoznu. Podjela kompletnih ruptur zasniva se na geometrijskom obliku ruptur koji se određuju magnetnom rezonancijom, odnosno artroskopski (Slika 9). To su srpoliki oblik, U oblik, L oblik te obrnuti L oblik (21).



Slika 9. Klasifikacija oblika kompletne rupture tetiva (25).

Retrakcija nastaje skraćenjem tetiva i mišića koje se događa sinkrono nakon rupture tetive. Zajedno s retrakcijom, mišić podliježe atrofiji i masnoj infiltraciji s posljedičnim gubitkom mišićne elastičnosti i snage. Kao rezultat toga dolazi do smanjenja opsega pokreta i radne sposobnosti zgloba. Klasificira se po Patte-u u tri stadija, tako što se mjeri udaljenost između tetive i njenog hvatišta na velikom, odnosno malom tuberkulumu u frontalnoj ravnini

(Slika 10). Stadij 1 označava minimalnu retrakciju tetive. Tetiva se nalazi između tuberkuluma i vrha glave nadlaktične kosti. Kod stadija 2 dolazi do medijalnog pomaka tetive te se ona nalazi između vrha glave nadlaktične kosti i zglobne čašice. Kada tetiva prijeđe zglobnu čašicu, govorimo o stadiju 3 (21).



Slika 10. Klasifikacija retrakcije tetiva kod kompletne rupture (23).

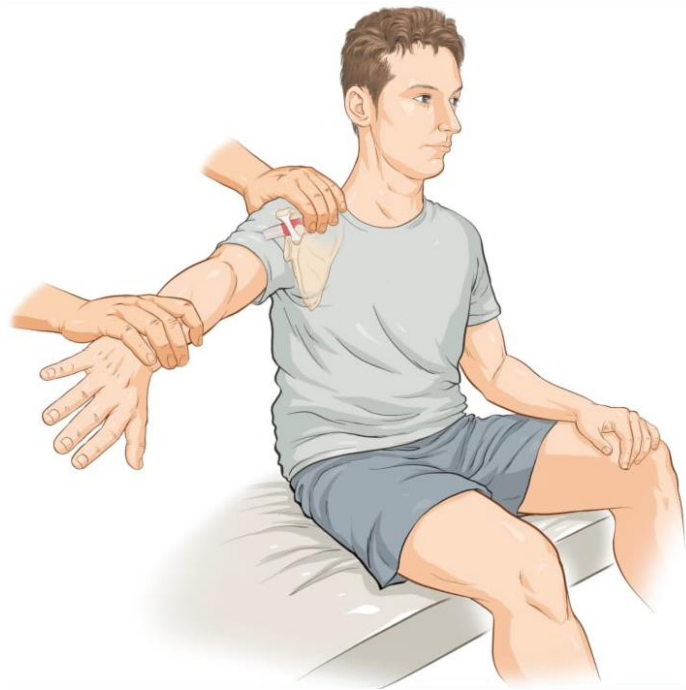1.6. Klinička slika

Iz anamneze obično saznajemo da pacijent ima neku od sljedećih karakteristika: povišen kolesterol, pozitivna obiteljska anamneza na ozljede rotatorne manžete, dizanje prevelikih težina, obavljanje posla koji uključuje česte pokrete ruke iznad glave, rukovanje alatima koji prenose vibraciju na ruku i rame te dob iznad 60 godina (26). Klinička slika je varijabilna i ovisi o veličini i lokaciji ozlijede. Dok se neki prezentiraju bez značajne boli, disfunkcije ili drugih simptoma, drugi se žale na snažnu bol te gubitak snage i funkcije ramena (27). Glavne tegobe na koje se pacijenti žale su bolnost, slabost i smanjen opseg pokreta ramena, nemogućnost obavljanja svakodnevnih aktivnosti te poteškoće sa spavanjem. Bol je lokalizirana u anterolateralnom dijelu ramena uz širenje niz nadlakticu (28). Pacijenti je opisuju kao tupu bol koja se pogoršava tijekom dana te s pokretima ruke iznad glave s abdukcijom iznad vodoravne ravnine (29). Bolnost je izraženija u pacijenata koji imaju parcijalnu rupturu u usporedbi s pacijentima koji imaju kompletnu rupturu, iz razloga što su kod parcijalne rupture osjetna vlakna neoštećena. Također, pacijenti s parcijalnom rupturom burzalne strane tetive imaju izraženiju bolnost od pacijenta s parcijalnom rupturom artikularne strane tetive zbog grubog kontakta između gornje površine tetive i donje površine korakoakromijalnog luka (30). Noćna bol tipični je simptom. Javlja se u 83% slučajeva, pogoršava se tijekom noći te ometa san. Više od 55% pacijenata navodi da im je glavna

smetnja noćna bol, poremećaj spavanja te nemogućnost ležanja na zahvaćenoj stani (28). Krepitacije koje se javljaju prilikom pasivnih pokreta u ramenom zglobu nastaju zbog hipertrofije burze, sekundarnih promjena donje površine korakoakromijalnog luka, gubitka integriteta tetiva rotatorne manžete te degenerativnih promjena velikog i malog tuberkuluma. (30).

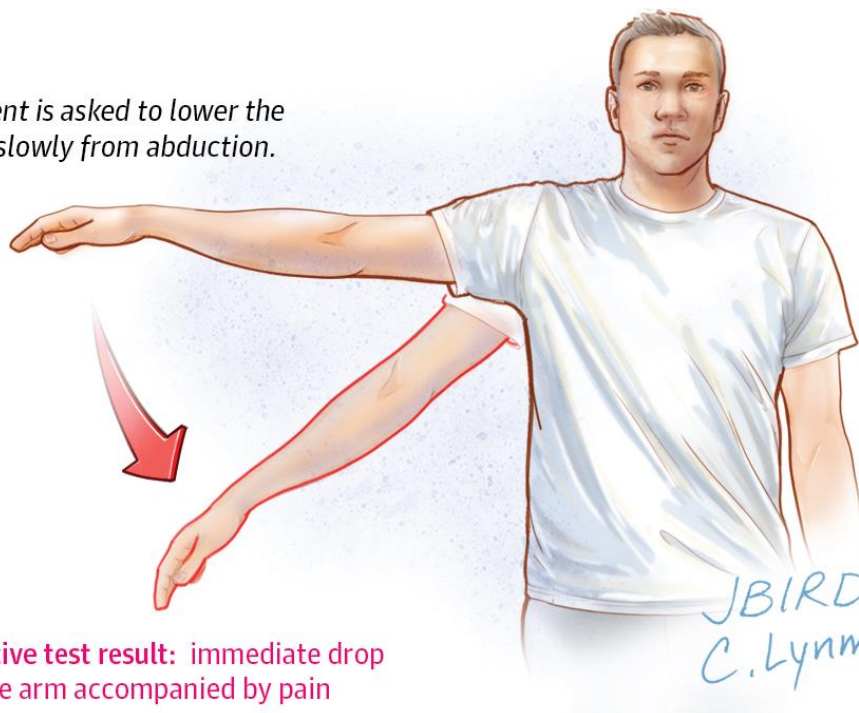
Svaki pregled ramena trebao bi se sastojati od inspekcije, palpacije, pregleda vratne kralježnice, procjene aktivnih i pasivnih pokreta u zglobu, testova snage rotatornih mišića te posebnih testova s obzirom na indikaciju. Pregled započinje inspekcijom oba ramena od sprijeda prema straga, s tim da oba ramena trebaju biti razodjevena. Promatra se postoji li asimetrija, atrofija ili abnormalnosti položaja lopatice u mirovanju. Zatim slijedi palpacija koštanih struktura od sternoklavikularnog do akromioklavikularnog zgloba, tetiva duge glave bicepsa te hvatište tetiva rotatorne manžete te se zabilježi bilo kakva bolnost na palpaciju. Opseg aktivnih i pasivnih pokreta ispituje se u sve tri ravnine. Bitno je zabilježiti bilo kakvu asimetriju između lijeve i desne strane (28).

Snaga supraspinatusa može se testirati pomoću različitih testova. Oni uključuju Jobov test prazne limenke, test pune limenke, test nazdravljanja šampanjcem te test padajuće ruke. Prilikom izvođenja Jobovog testa prazne limenke ruka se abducira do 90° u ravnini lopatice te se rotira prema unutra, tako da palac gleda prema dolje. Zatim se zamoli pacijenta da održi taj položaj protiv otpora koji pruža ispitivač (Slika 11). Ukoliko se javi slabost ruke ili bol, test se smatra pozitivnim (28). Ovaj test zlatni je standard za procjenu stanja supraspinatusa (31). Test pune limenke izvodi se na sličan način, samo što umjesto unutarnje rotacije ruka zauzima položaj vanjske rotacije od 45° , tako da palac gleda put gore. Prilikom izvođenja testa nazdravljanja šampanjcem ruka pacijenta nalazi se u položaju 30° abdukcije, 30° fleksije i blage vanjske rotacije u ramenom zglobu te 90° fleksije u laktu, što podsjeća na položaj koji ruka zauzima prilikom nazdravljanja, po čemu je test i dobio ime. Ispitivač pruža otpor a pacijenta se zamoli da održi taj položaj. Ako pacijent osjeti bol u ramu prilikom izvođenja testa, on se smatra pozitivnim. Test padajuće ruke ili Codmanov znak izvodi se tako da ispitivač abducira pacijentovu ozlijeđenu ruku do razine glave te se zamoli pacijenta da polako spušta ruku (Slika 12). Test se smatra pozitivnim ukoliko pacijent ne može kontrolirano spuštati ruku te ona propadne uz pojavu boli (28).



Slika 11. Jobov test prazne limenke. Preuzeto s <https://vimeo.com/69202838>

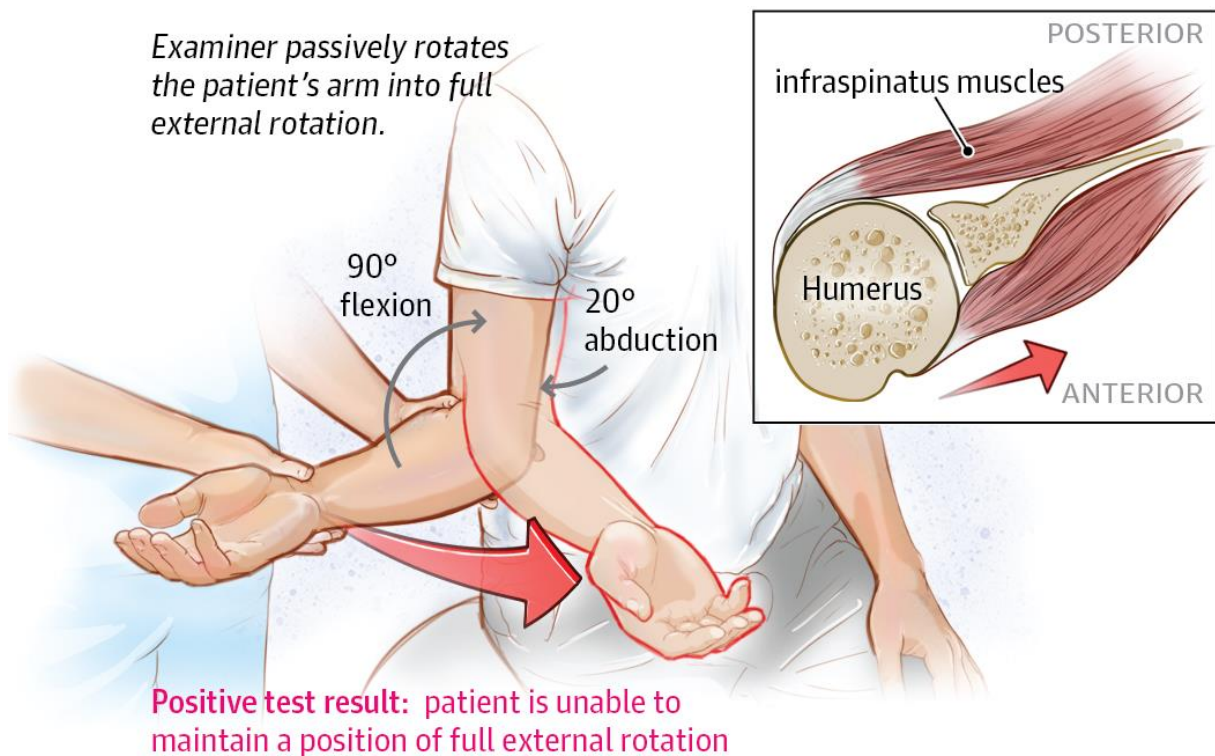
Patient is asked to lower the arm slowly from abduction.



Slika 12. Test padajuće ruke. Preuzeto s <https://kaisersanfranchiefs.home.blog/2019/08/15/shoulders-are-magic/>

Ispitivanje funkcije infraspinatusa i teresa minora vrši se pomoću testiranja vanjske rotacije (32). *Lag test* vanjske rotacije izvodi se tako da pacijent abducira ruku za 20°, rotira je maksimalno put van te flektira lakat pod pravim kutom uz pomoć ispitivača. Pacijent se zamoli da zadrži položaj bez pomoći ispitivača (Slika 13). Ukoliko pacijent ne može zadržati opisani položaj bez pomoći, test se smatra pozitivnim (28). Patteov test smatra se zlatnim

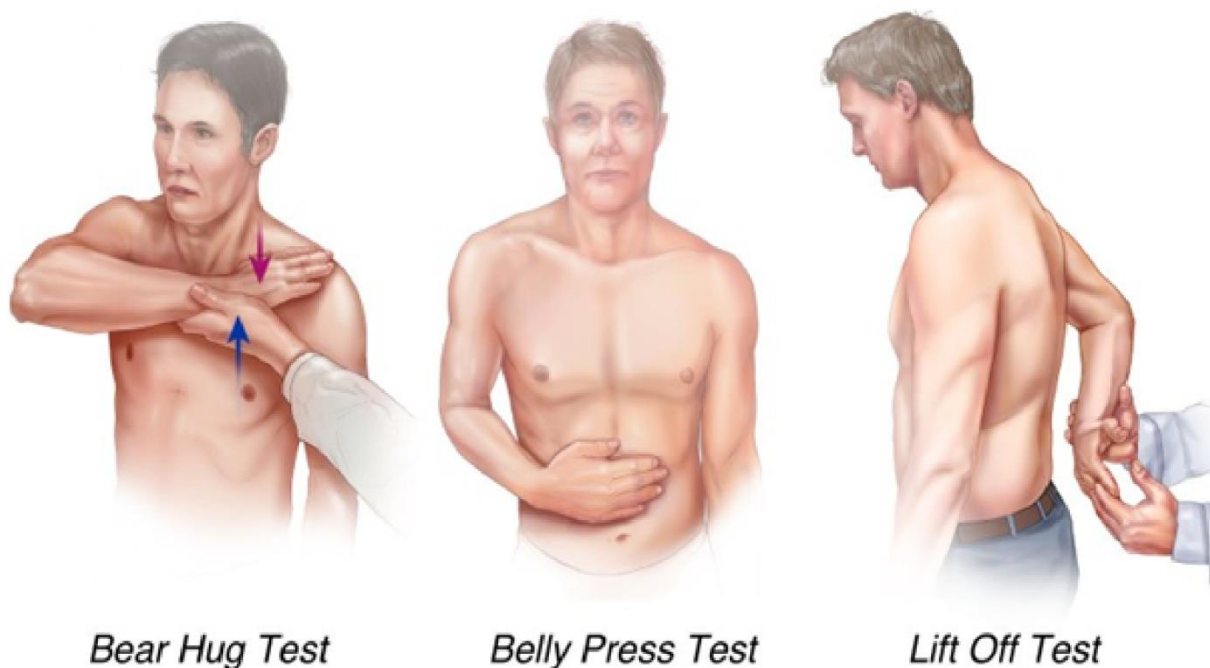
standardom za procjenu stanja infraspinatusa i teresa minora (31). Test se izvodi s rukom abduciranom do vodoravnog položaja s laktom flektiranim pod pravim kutom. Zatim se ruka rotira put unutra tako da dlan gleda put dolje te se zamoli pacijenta da rotira ruku put van protiv otpora ispitivača. Ako pacijent osjeti slabost ili bol u ramenu, test se smatra pozitivnim (28). Hornblowerov test koristi se za ispitivanje funkcije teresa minora. Prilikom izvođenja testa pacijent abducira ruku do vodoravnog položaja uz vanjsku rotaciju te s laktom flektiranim pod pravim kutom. Pozitivnim testom smatra se rotiranje ruke put unutra (32). Drugi način izvođenja ovog testa je postavljanje obje ruke na usta abducirane u ramenom zglobu. Test se smatra pozitivnim ako dođe do pada ruke te ona zauzima položaj koji podsjeća a puhanje u rog, po čemu je test i dobio ime (28).



Slika 13. Lag test vanjske rotacije. Preuzeto s <https://kaisersanfranchiefs.home.blog/2019/08/15/shoulders-are-magic/>

Snaga subskapularisa provjerava se ispitivanjem funkcije unutarnje rotacije (32). Postoji nekoliko testova kojima se to ispituje, a oni uključuju *lift off test*, *belly press test*, *belly off test* te *bear hug test* (28,32). Prilikom izvođenja *lift off* testa pacijenta se zamoli da stavi dorzum šake na donji dio leđa. Zatim pacijent treba odvojiti ruku od leđa izvođenjem unutarnje rotacije. Ako je ne može odvojiti ili se izvodi pomoću ekstenzije u ramenom zglobu, test se smatra pozitivnim (Slika 14). *Belly press test* ili Napoleonov znak izvodi se na način da pacijent stavi dlan na pupak te pritišće trbuh izvođeći unutarnju rotaciju (Slika 14).

Test je pozitivan ukoliko dođe do pomaka lakta put natrag (28). *Lift off test* i *belly press test* zlatni su standard za ispitivanje funkcije subskapularisa (31). Kod *belly off* testa ispitivač stavlja ruku pacijenta u položaj fleksije, maksimalne unutarnje rotacije i fleksije lakta pod kutom od 90° te pritisne pacijentovu ruku o njegov pupak i zamoli pacijenta da zadrži položaj. Ako dođe do odvajanja ruke od pupka, test se smatra pozitivnim. Prilikom izvođenja *bear hug* testa pacijent postavlja svoj dlan na suprotno rame tako da je ruka podignuta u vodoravnoj ravnini. Zatim se zamoli pacijenta da zadrži položaj dok ispitivač pokušava podignuti ruku (Slika 14). Test se smatra pozitivnim kod nemogućnosti zadržavanja ruke u tom položaju (28).



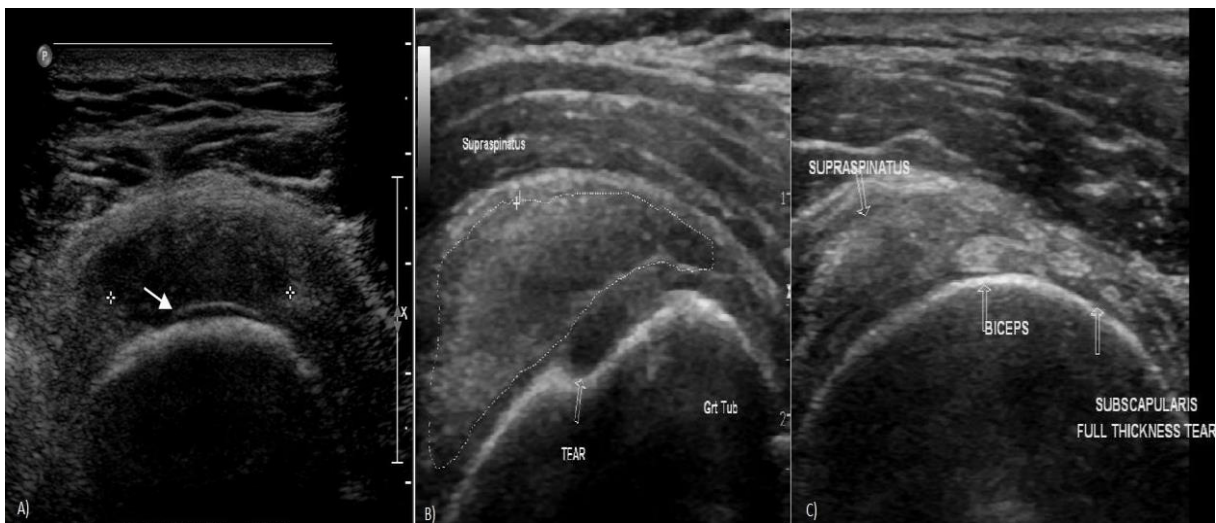
Slika 14. Testovi za ispitivanje funkcije subskapularisa. Preuzeto s <https://shoulderelbow.org/2018/08/08/subscapularis-rotator-cuff-tears/>

1.7. Slikovna dijagnostika

Jednom kada smo posumnjali na ozljedu tetiva rotatorne manžete, trebamo je slikovnim metodama i dokazati (33). Rtg nije koristan za prikazivanje ozljeda mekih tkiva, međutim koristan je za isključivanje drugih uzroka boli u ramenu (31). Koristi se rutinski jer može indirektno ukazati na patologiju rotatorne manžete (34). Na slici se može vidjeti pomak glave nadlaktične kosti proksimalno s posljedičnim smanjenjem akromiohumeralnog intervala na manje od 7mm, kukasti akromion, kalcifikati duž tetiva rotatorne manžete, kronične promjene na kostima u obliku femoralizacije glave nadlaktične kosti i acetabulizacije

glenoidne šupljine, promjene u području velikog tuberkuluma te fraktura proksimalnog dijela nadlaktične kosti kod traume (35).

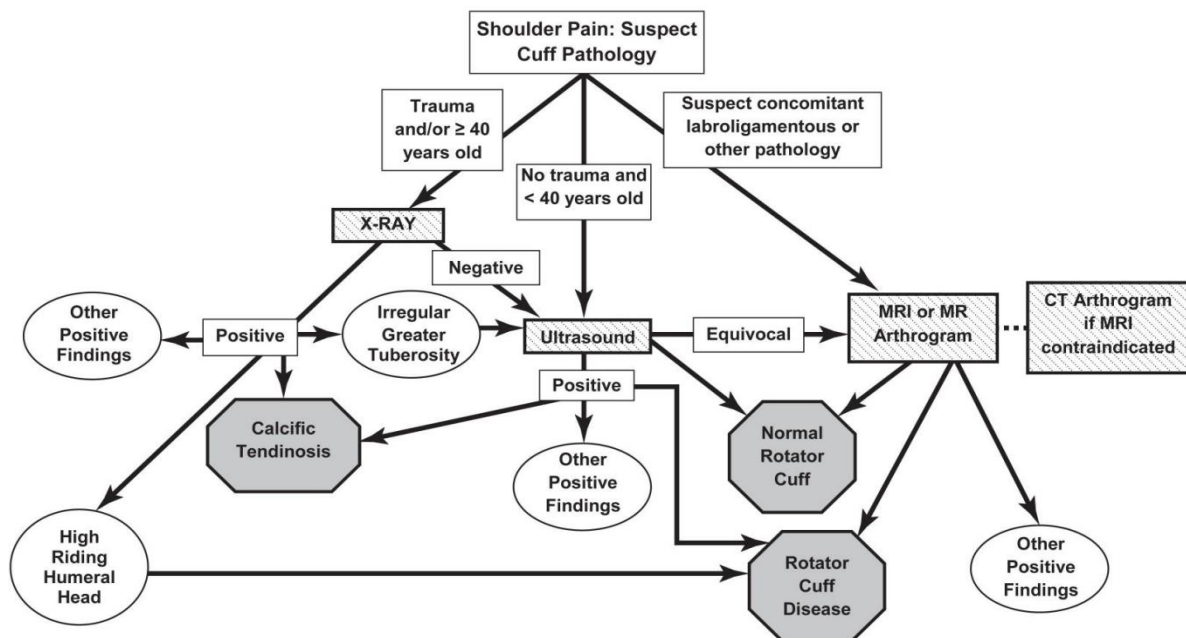
Ultrazvuk pruža vrhunski prikaz tetiva (33). Prednost mu je što je brz, jeftin te pruža statički i dinamički uvid u stanje struktura (35). Ukoliko pregled radi iskusan radiolog, može imati osjetljivost i specifičnost i do 90% (36). Odlična je metoda za dokazivanje kompletnih ruptura (33). Preciznost mu raste s veličinom rupture pa je tako osjetljivost 92% a specifičnost 94% za kompletne rupture, dok je osjetljivost 67% a specifičnost 93% za parcijalne rupture (33, 34). Kompletna se ruptura na ultrazvuku vidi kao hipoehogeni, odnosno anehogeni defekt u tetivi ili nedostatak same tetive (Slika 15B i 15C). Tekućina ispunjava nastali defekt tetive koji se na ultrazvuku vidi kao pojačanje sjene hrskavice te daje znak dvostrukog korteksa (Slika 15A). Masno tkivo koje se nalazi iznad tetive, spušta se u novonastali defekt tetive, što se na slici vidi kao znak prelijevajućeg periburzalnog masnog tkiva. Također se može vidjeti atrofija mišića, kortikalna nepravilnost velikog tuberkuluma, nakupljanje tekućine oko tetive duge glave bicepsa i ostalih dijelova ramenog zgloba (36).



Slika 15. Ultrazvučni prikaz: A) Znak dvostrukog korteksa, B) Kompletna ruptura supraspinatusa, C) kompletna ruptura subskapularisa (36).

MRI je postala metoda izbora za meka tkiva, kao što su tetive rotatorne manžete (29). Daje nama ključne informacije s mnogo detalja, ne samo o veličini, proširenju i lokaciji ozljede te masnoj infiltraciji, već i o stanju tetive duge glave bicepsa, morfologiji akromiona, akromioklavikularnom zglobu i subakromijalnom prostoru (33). Dijagnostička preciznost za kompletnu ruptura je odlična s osjetljivošću od 92% i specifičnošću od 93%, dok je za parcijalnu ruptura nešto niža s osjetljivošću od 64% i specifičnošću od 92% (31, 34). Međutim, pokazao se učinkovitijim kod prikaza manjih ruptura i parcijalnih ruptura od

ultrazvuka (33). Nalaz MRI bi trebao korelirati s testovima za ispitivanje funkcije rotatornih mišića. Glavna ograničenja su mu visoka cijena i visok stupanj lažno pozitivnih nalaza u starijih pacijenata s abnormalnostima rotatorne manžete (29). Kompletna se ruptura vidi kao pojačan signal na T2, što odgovara nakupljanju tekućine u području rupture tetive. Indirektni znakovi koji ukazuju na ozljedu tetive rotatorne manžete uključuju medijalnu dislokaciju tetive duge glave bicepsa te nakupljanje tekućine oko nje, atrofiju mišića i njegovu zamjenu masnim tkivom (36). U frontalnoj ravnini promatramo veličinu, oblik i lokaciju ozljede tetive supraspinatusa i infraspinatusa, u sagitalnoj ravnini u T1 prikazu promatramo atrofiju i masnu infiltraciju, dok za procjenu stanja tetive subskapularisa i teresa minora te duge glave bicepsa gledamo aksijalnu ravninu (21).



Slika 16. Algoritam primjene slikovne dijagnostike kod sumnje na ozljedu rotatora (34).

Slika 16 prikazuje algoritam primjene slikovne dijagnostike kod rupture tetiva rotatorne manžete. Rtg je metoda izbora u osoba koje su starije od 40 godina ili su doživjele traumu ramena kako bi se isključile degenerativne promjene tetiva, odnosno prijelom proksimalnog dijela nadlaktične kosti. Ukoliko je nalaz uredan ili postoje nepravilnosti korteksa velikog tuberkuluma, treba napraviti ultrazvučni pregled ramena. Ultrazvuk kao prva dijagnostička metoda indicirana je u pacijenata mlađih od 40 godina bez traume u anamnezi. Ako ultrazvuk nije jasan, treba napraviti MRI ramena. Kod sumnje na prateće ozljede rubne hrskavice ili ligamenata metoda izbora je MRI. Ultrazvuk ima prednost pred MRI zbog slične dijagnostike osjetljivosti i specifičnosti, ali uz mnogo nižu cijenu (34).

1.8. Liječenje

Liječenje rupture tetiva rotatorne manžete može biti konzervativno ili kirurški. Odabir najprikladnijeg oblika liječenja trebao bi se zasnivati s obzirom na određene parametre: simptomi, je li ruptura parcijalna ili kompletna, akutna ili kronična te dob pacijenta. S obzirom na navedene parametre pacijenti se mogu podijeliti u tri skupine. U prvu skupinu spadaju pacijenti stariji od 60 godina s kroničnom kompletnom rupturom te pacijenti s masivnim neoperabilnim rupturama zbog kroničnih ireverzibilnih promjena manžete. Ova skupina ima smanjen potencijal cijeljenja pa se ne preporučuje operativno liječenje. U samo 43% pacijenta starijih od 65 godina operacija je bila uspješna, dok je u osoba mlađih od 65 godina uspješnost i do 86%. Iz tog razloga konzervativno liječenje je terapija izbora. Ukoliko konzervativne mjere zakažu, preporučuje se kirurški pristup. Zbog već navedenog lošeg potencijala cijeljenja cilj zahvata nije rekonstrukcija tetiva, nego pretvoriti simptomatske pacijente u asimptomatske. Drugu skupinu čine pacijenti s akutnim, odnosno kroničnim kompletnim rupturama većim od 1cm. Zbog velikog rizika od ireverzibilnih promjena, ukoliko se pacijenti ove skupine liječe konzervativnim načinom te dobrog potencijala cijeljenja, kirurško liječenje je terapija izbora. Mlađi pacijenti s akutnim traumatskim rupturama imaju bolje rezultate od starijih pacijenta s kroničnim rupturama. Ukoliko se ne operira, u 50% slučajeva dolazi do povećanja rupture za više od 5mm kroz dvije godine te se javljaju promjene manžete koje otežavaju svaku buduću intervenciju. U treću skupinu spadaju pacijenti s tendinopatijom, parcijalnom rupturom te mogućom manjom kompletnom rupturom. Kod njih se preporučuje konzervativan način liječenja zbog malog rizika od nastanka ireverzibilnih kroničnih promjena. Iako nema dokaza da ovim načinom liječenja ruptura može zacijeliti, moguće je značajno poboljšanje funkcije uz minimalan rizik povećanja rupture. Bolnost korelira s povećanjem rupture. Ukoliko pacijent primijeti pogoršanje simptoma, treba napraviti dodatnu obradu kako bi se na vrijeme moglo intervenirati (27).

1.8.1. Konzervativno liječenje

Liječenje se može započeti konzervativnim pristupom i ukoliko ono zakaže, prijeći na kirurški (22). Kao glavni oblik liječenja, preporučuje se pacijentima starije životne dobi te pacijentima s blažim oblik bolesti. Glavna cilj ove vrste liječenja je smanjenje boli, povećanje funkcionalnosti ramenog zgloba te mogućnost provođenja svakodnevnih aktivnosti (27). Prednost konzervativnog liječenja je izbjegavanje operacije i njenih posljedica, dok su nedostaci i moguće posljedice ustrajni i ponavljajući simptomi, nedovoljno cijeljenje,

moгуće povećanje rupture, atrofija i masna infiltracija mišića, retrakcija tetive te artritis. U konzervativno liječenje ubrajaju se analgetici, NSAID, fizikalna terapija, modifikacija aktivnosti te subakromijalna injekcija lokalnih anestetika i/ili kortikosteroida (33). Fizikalnom terapijom kao primarnim oblikom liječenja može se liječiti 80% atraumatskih i 70% traumatskih ruptura ukoliko nema znakova uklještenja manžete između akromiona i glave nadlaktične kosti, imaju dobro očuvanu vanjsku rotaciju te očuvan integritet tetive supraspinatusa uz zanemarivu atrofiju mišića (26). Fizikalna terapija uključuje optimalizaciju opsega pokreta, jačanje mišića rotatorne manžete te mišića stabilizatora lopatice. Skraćenje prednjeg dijela kapsule rješava se istezanjem ramena u adukciji i vanjskoj rotaciji, dok se stražnji dio kapsule rješava istezanjem ramena u abdukciji i unutarnjoj rotaciji (33). Lijekovi se koriste kako bi se kupirala bol te poboljšala pokretljivost zgloba i kvaliteta života. Najčešće primjenjivani lijekovi su NSAID. Oni smanjuju bol u prva tri do četiri tjedna, međutim nužno je primijeniti i drugi oblik liječenja kako bi se bol u potpunosti kupirala i poboljšala kvaliteta života. NSAID kratkoročno smanjuju bol ali ne poboljšavaju funkcionalnost zgloba. Injekcije kortikosteroida i lokalnih anestetika imaju sličan učinak kao i NSAID. Međutim, dugoročno gledano, imaju negativan učinak zbog citotoksičnog učinka na tenocite. Za razliku od njih, injekcije hijaluronske kiseline smanjuju bol te poboljšavaju funkcionalnost zgloba (31).

S obzirom na simptome i funkcionalnost, pacijenti se mogu podijeliti u tri skupine. U prvu skupinu spadaju asimptomatski i funkcionalno kompenzirani pacijenti. Oni se prate redovnim kontrolama. Drugu skupinu čine pacijenti s umjerenim simptomima koji su funkcionalno kompenzirani. Kod njih se javlja bol u ramenu, međutim mogu podignuti ruku dovoljno za obavljanje svakodnevnih aktivnosti. Ti pacijenti imaju narušen integritet rotatorne manžete uz očuvanu biomehaniku ramena te se smatra da uzrok boli nije oštećenje manžete već neka od okolnih struktura. Bol se rješava modifikacijom aktivnosti, NSAID, injekcijama kortikosteroida te fizikalnom terapijom. Jednom kada se riješi bol, ti pacijenti vjerojatno neće trebati operaciju. Međutim, daljnjom kompenzacijom zbog mirovanja disfunkcionalne tetive dolazi do atrofije i masne infiltracije zahvaćenog mišića uz retrakciju tetive. To dovodi do otežane kirurške rekonstrukcije ukoliko ona bude potrebna. Zbog navedenoga postoje dvojbe u liječenju ove skupine pacijenata. U treću skupinu spadaju pacijenti s jakom boli u ramenu uz narušenu funkcionalnost ramenog zgloba. Terapija se započinje s par tjedana analgetske terapije u kombinaciji s fizikalnom terapijom. Ukoliko pacijenti vrate sposobnost aktivne elevacije uz minimalnu bolnost u ramenu te su sposobni provoditi svakodnevne aktivnosti, naručuju se na kontrolu kako bi se pratilo povećanje rupture, retrakcija tetive, atrofija i masna

infiltracija mišića te se po potrebi operiraju. Ako početna terapija nije dala rezultata, sljedeći korak je kirurško liječenje (20).

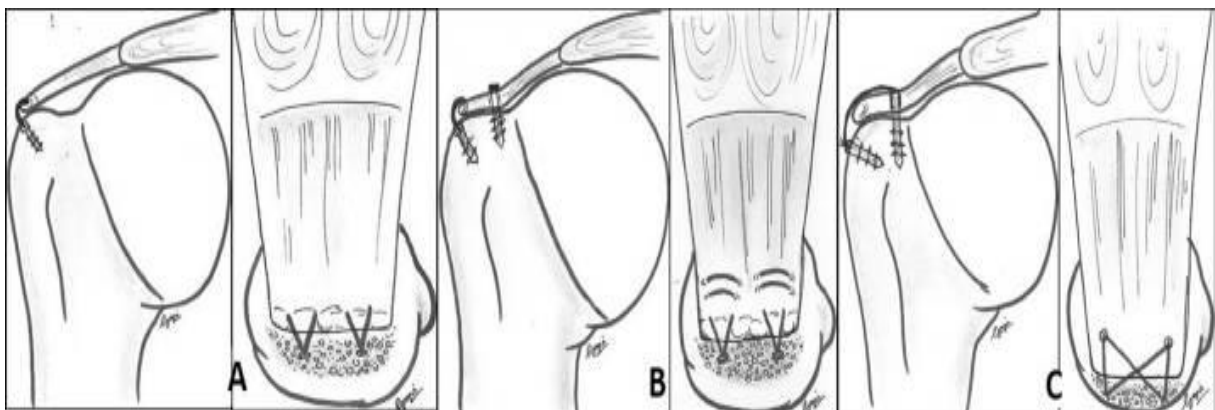
1.8.2. Kirurško liječenje

Jednom kada se odlučimo za operativan način liječenja, sljedeća dilema je koju vrstu operacije odabrati. Razlikujemo subakromijalnu dekompresiju, debridman te rekonstrukciju koji se mogu izvesti otvorenom, artroskopski asistiranom mini otvorenom te artroskopskom metodom (37). Dekompresijom poboljšavamo morfologiju korakoakromijalnog luka, što sprječava kompresiju manžete, omogućuje bolju vizualizaciju ozljede i bolje cijeljenje zbog krvarenja iz kosti. Međutim, uklanjanjem dijela akromiona moguće je oštećenje hvatišta deltoidnog mišića te migracija glave nadlaktične kosti prema gore. Zbog navedenih razloga, dogovor je da se subakromijalna dekompresija izvodi samo ukoliko postoji kukasti akromion ili osteofiti koji pritišću na manžetu (20). Debridman je indiciran za parcijalne rupture burzalne strane koje zahvaćaju manje od 25% debljine tetive te artikularne strane koje zahvaćaju manje od 50% debljine tetive (22). Kod izvođenja rekonstrukcije, rupturirana tetiva se pomoću šavova pričvršćuje za svoje hvatište na velikom tuberkulumu nadlaktične kosti (27). Bilo bi idealno rekonstruirati tetivu uz očuvanu funkcionalnost. Međutim, kod velikih ruptura ponekad je teško vratiti rupturiranu tetivu na njeno prvobitno mjesto. U tom slučaju jedna od opcija je pomaknuti hvatište tetive medijalno. Ukoliko je taj pomak manji od 10 mm, ima minimalan utjecaj na biomehaniku (38). Kod masivnih ruptura s ireverzibilnim promjenama tetiva metoda izbora je transpozicija tetiva. Latissimus dorsi se koristi kod ruptura posterosuperiorne skupine, dok se za anteriornu skupinu koristi pectoralis major (31).

Prilikom izvođenja otvorene operacije, odvaja se deltoidni mišić od svojeg polazišta na akromionu kako bi se vizualizirala ruptura. Ona je povezana s većom postoperativnom boli i ukočenošću ramena u usporedbi s drugim metodama. Kao komplikacija javlja se dehicijencija deltoidnog mišića (20). Kod mini otvorene operacije prvo se izvodi artroskopska subakromijalna dekompresija, što onda omogućava izvođenje otvorene rekonstrukcije kroz manji otvor s lateralne strane deltoidnog mišića bez njegovog odvajanja od prednjeg dijela akromiona (22, 37). Smatra se metodom izbora za otvoreni način, usporediv s artroskopskom metodom. Ima prednost pred klasičnom otvorenom metodom zbog manje traume mišića ramena, manje boli, smanjenog morbiditeta i bržeg povratka svakodnevnim aktivnostima (37). Tehnike su tokom godina napredovale iz otvorenih u artroskopske. U zadnjem desetljeću zabilježen je ogroman porast artroskopskog načina liječenja (33). Artroskopija je skoro u potpunosti zamijenila otvoren način operacije, s udjelom preko 95% svih operacija. Glavne

prednosti artroskopskog načina liječenja su manja postoperativna bol, brži oporavak te niska stopa komplikacija. Komplikacije ove metode javljaju se u 7,9% slučajeva a uključuju ukočenost ramena i rezidualnu bol (2). Glavni nedostaci su visoka cijena i dulje vrijeme izvođenja operacije (31). Dugoročno gledano, sve tri metode imaju jednake ishode (20).

Od tehnika za rekonstrukciju koriste se jednostruki (Slika 17A) i dvostruki šav (Slika 17B) te transosalni ekvivalent (Slika 17C) (20). Izbor tehnike bi se trebao bazirati na svojstvima tkiva, obliku i veličini rupture i iskustvu kirurga (33). Jednostruki šav je najčešća tehnika (31). Prednost ove tehnike je što je jednostavnija, brža, jeftinija i radi manju traumu tkiva. Međutim, zbog manje kontaktne površine i pritiska između tetive i kosti, tetiva cijeli na manjoj površini (20). To je povezano s visokom stopom ponovnih ruptura ukoliko se koristi za veće rupture. Indicirana je za rupturu manje od 3cm (31). Dvostruki šav ima medijalni i lateralni šav, što omogućuje cijeljenje tetive za kost na većoj površini, s većom snagom šava te s manjim stvaranjem nabora. Međutim, u usporedbi s jednostrukim, skuplji je, zahtjeva više vremena i zahtjevniji je za izvest (20). Koristi se za rupturu veće od 3cm (31). Kod transosalnog ekvivalenta kraj šava prelazi preko lateralnog ruba manžete, pritišćući ju za kost. Na taj način lateralni je rub manžete pošteđen od dodatnog šava, što bi utjecalo na vaskularizaciju (20). Ova tehnika je uvedena kako bi se uspostavilo hvatište tetive koje je minimalno 20% jače od bilo koje druge tehnike. Ujedno pomiče mjesto najvećeg stresa sa spoja šav-tetiva na kost (31). Sličan je po cijeni, složenosti te vremenu koje je potrebno za izvođenje, kao i dvostruki šav. Namijenjen je za veće rupture, pogotovo za masivne (20).



Slika 17. Tehnike rekonstrukcije: A) jednostruki šav, B) dvostruki šav C) transosealni ekvivalent (20).

1.9. Rehabilitacija

Ishod liječenja uvelike ovisi i o rehabilitaciji. Cilj je omogućiti cijeljenje tetive uz minimalnu ukočenost i atrofiju mišića. Histološki proces cijeljenja prolazi kroz tri faze: upala, proliferacija i remodelacija. Prve dvije faze traju 4 do 6 tjedana te nakon toga slijedi faza remodelacije. Tokom zadnje faze kolagen tip 3 zamjenjuje se za kolagen tip 1. Na taj način tetiva cijeli vežući se uz kost pomoću ožiljnog tkiva (20). Fizikalna terapija bitan je dio postoperativne njege, te ukoliko nije adekvatno provedena, može nastati ponovna ruptura (33). Program rehabilitacije mora bit prilagođen svakom pacijentu s obzirom na tip i veličinu rupture, dob, prisutnost komorbiditeta i komplikacije liječenja (31). Teško je klinički odrediti točno vrijeme kada započeti s rehabilitacijom. Rano započinjanje povećava opseg pokreta, međutim raste i rizik od ponovne rupture. Imobilizacija može rezultirati s ukočenošću ramena, što dovodi do boli, smanjene funkcionalnosti ramena i posljedično do frustracije pacijenta (2). Postupna rehabilitacija sastoji se od 4 faze. Rehabilitacija započinje s 2 tjedna imobilizacije, nakon čega slijede 4 tjedna pasivnih vježbi za povećanje opsega pokreta, zatim 6 tjedana aktivnih vježbi za povećanje opsega pokreta te od 12. tjedna započinje se s vježbama snage (26). Preporučuje se postupno vraćanje sportskim i rekreacijskim aktivnostima, nakon što je pacijent bez simptoma. Povratak funkcije zahvaćene ruke na razinu suprotne, zdrave ruke, očekuje se nakon šest mjeseci rehabilitacije (31).

2. CILJ ISTRAŽIVANJA

2.1. Cilj istraživanja

Cilj ovog istraživanja je utvrditi uspješnost artroskopske rekonstrukcije tetiva rotatorne manžete u Specijalnoj bolnici Sveta Katarina uspoređujući *Constant Shoulder Score* (CSS) dobiven prije i 6 mjeseci nakon operacije.

2.2. Hipoteza

1. *Constant Shoulder Score* nakon operacije i porast *Constant Shoulder Score*-a nakon operacije u velikoj mjeri podudaraju se s podacima iz svjetske literature.
2. Pacijenti kojima su artroskopski rekonstruirane tetive rotatorne manžete imaju statistički značajno smanjenje razine boli te statistički značajno poboljšanje izvođenja svakodnevnih aktivnosti, snage abdukcije, opsega pokreta u ramenu te *Constant Shoulder Score*.
3. Svi pacijenti imaju nižu razinu boli u mirovanju nakon operacije.
4. Nakon operacije svi pacijenti spavaju neometano.
5. Svi pacijenti imaju veću snagu abdukcije nakon operacije.

3. MATERIЈAL I METODE

3.1. Organizacija studije

Provedeno istraživanje je po organizaciji retrospektivno. U istraživanje su uključeni pacijenti kojima je bila potrebna rekonstrukcija tetiva rotatorne manžete. Pacijentu koji je došao na operativni zahvat napravljen je CSS prije i 6 mjeseci nakon operacije te su se CSS-ovi usporedili kako bi se procijenio uspjeh operacije. CSS je skala od 0-100 koja se dobije kliničkim pregledom pacijenta. Istraživanje je u potpunosti provedeno u Specijalnoj bolnici Sveta Katarina.

3.2. Ispitanici

U istraživanju je sudjelovalo 16 pacijenata prosječne dobi 63 ± 7 godina kojima je bila potrebna rekonstrukcija tetiva rotatorne manžete.

Kriteriji uključnja:

- rekonstrukcija tetiva rotatorne manžete

Kriteriji isključenja:

- rekonstrukcija otvorenom metodom

3.3. Mjere ishoda

U ovom istraživanju obrađeni su sljedeći parametri:

1. Bol u ramenu prilikom izvođenja svakodnevnih aktivnosti
2. Izvođenje svakodnevnih aktivnosti:
 - a. Utjecaj na san
 - b. Sport/rekreacija
 - c. Posao
 - d. Visina podizanja ruke bez simptoma
3. Maksimalno opterećenje uz koje se izvodi abdukcija
4. Opseg pokreta u ramenom zglobu:

- a. Antefleksija
- b. Abdukcija
- c. Vanjska rotacija
- d. Unutarnja rotacija

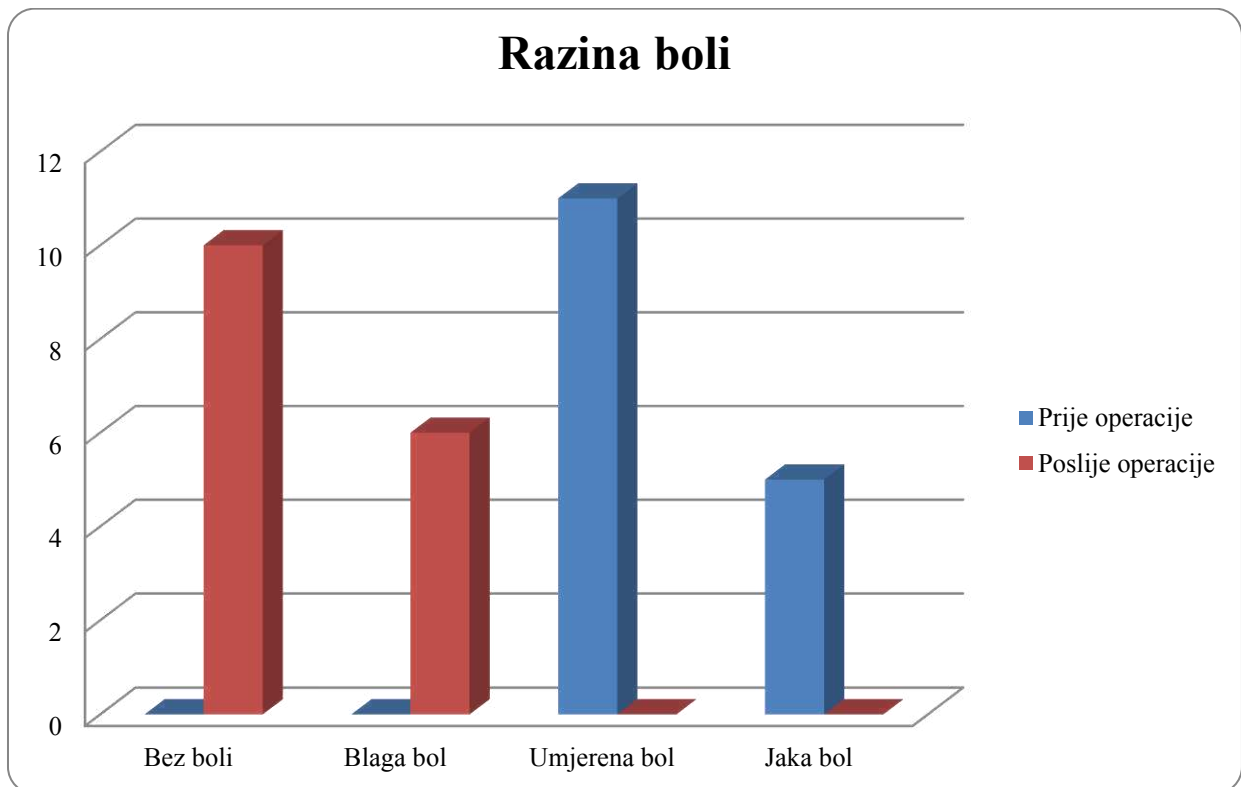
Navedenim parametrima pridruženi su odgovarajući bodovi te je dobiven ukupan CSS u obliku bodovne skale od 0-100, s tim da veći zbroj znači povoljniji ishod. Glavna mjera ishoda je prosječna razlika CSS prije i 6 mjeseci poslije operativnog zahvata. Obrazac za izračunavanje CSS-a nalazi se u prilogu (Prilog 1).

3.4. Statistička obrada podataka

Svi prikupljeni podatci o pacijentima operiranim zbog rekonstrukcije tetiva rotatorne manžete uneseni su u program Microsoft Exel 2007. Podatci su statistički obrađeni pomoću programa MedCalc, verzija 19.3.1. Za usporedbu podataka korišteni su t-test i hi-kvadrat test. Razina statističke značajnosti postavljena je na $P < 0,05$.

4. RESULTATI

Prije operacije 68,75% ispitanika imalo je umjerenu bol, a 31,25% jaku bol s prosječnom razinom boli na skali od 0-15 od $11,56 \pm 2,39$. Nakon operacije 62,5% ispitanika nije imalo bol, a 37,5% ispitanika imalo je blagu bol s prosječnom razinom boli na skali od 0-15 od $1,88 \pm 2,5$ (Slika 18). Zabilježeno je statistički značajno smanjenje razine boli nakon operacije za $9,69 \pm 2,87$ ($P < 0,001$).



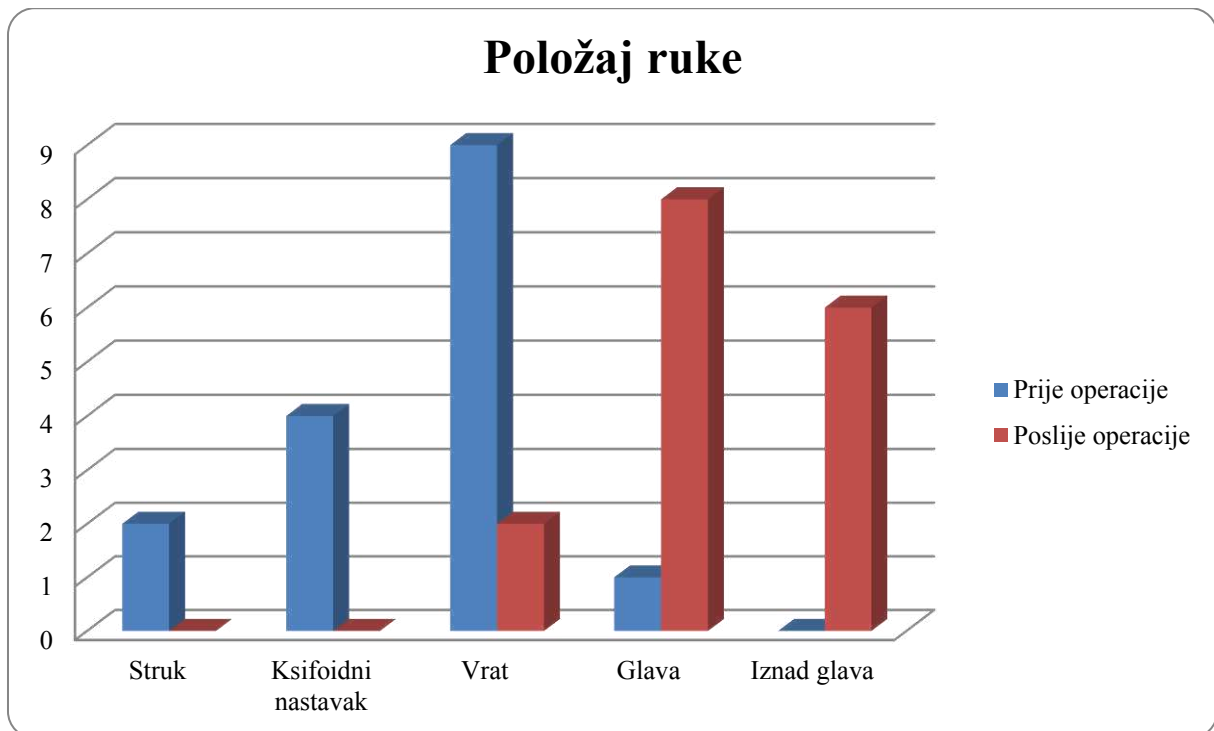
Slika 18. Razina boli prije i poslije operacije prilikom obavljanja svakodnevnih aktivnosti.

Nitko od ispitanika nije imao neometan san prije operacije. Nakon operacije došlo je do statistički značajnog poboljšanja u kvaliteti sna, te su svi ispitanici spavali neometano ($P < 0,001$).

Do operacije nitko od ispitanika nije se mogao rekreirati niti u potpunosti baviti sportom. Nakon operacije došlo je do statistički značajnog poboljšanja te se 37,5% ispitanika moglo rekreirati, odnosno baviti sportom ($P = 0,007$).

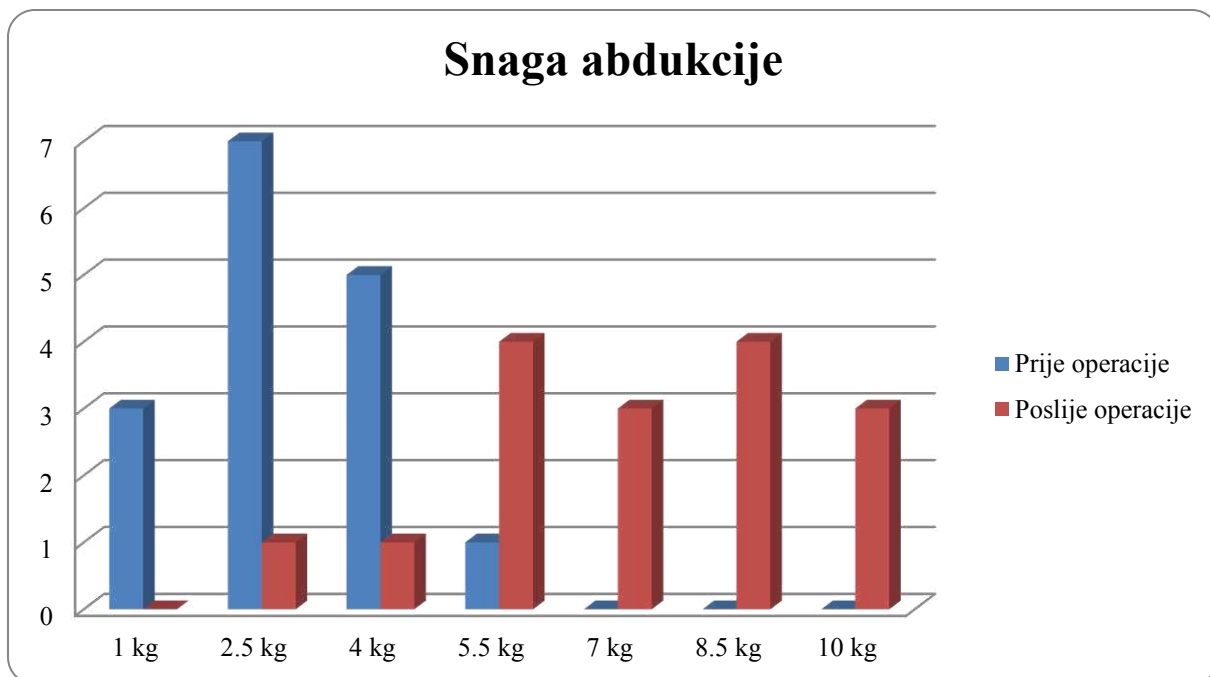
Prije operacije 12,5% ispitanika normalno je obavljalo svoj svakodnevni posao. Nakon operacije nije došlo do statistički značajnog poboljšanja te je broj ispitanika koji je mogao normalno obavljati svoj svakodnevni posao poslije operacije iznosio 25% ($P = 0,365$).

Razina do koje su ispitanici mogli podignuti ruku prije operacije bila je sljedeća: 12,5% ispitanika moglo je dignuti ruku do razine struka, 25% do razine ksifoidnog nastavka, 56,25% do razine vrata, a 6,25% do razine glave. Prosječan broj bodova prije operacije iznosio je $5 \pm 1,79$. Nakon operacije 12,5 % ispitanika moglo je dignuti ruku do razine vrata, 50% do razine glave, dok je 37,5% ispitanika moglo dignuti ruku iznad glave (Slika 19). Zabilježeno je statistički značajno povećanje broja bodova nakon operacije za $3,5 \pm 1,71$ ($P < 0,001$).



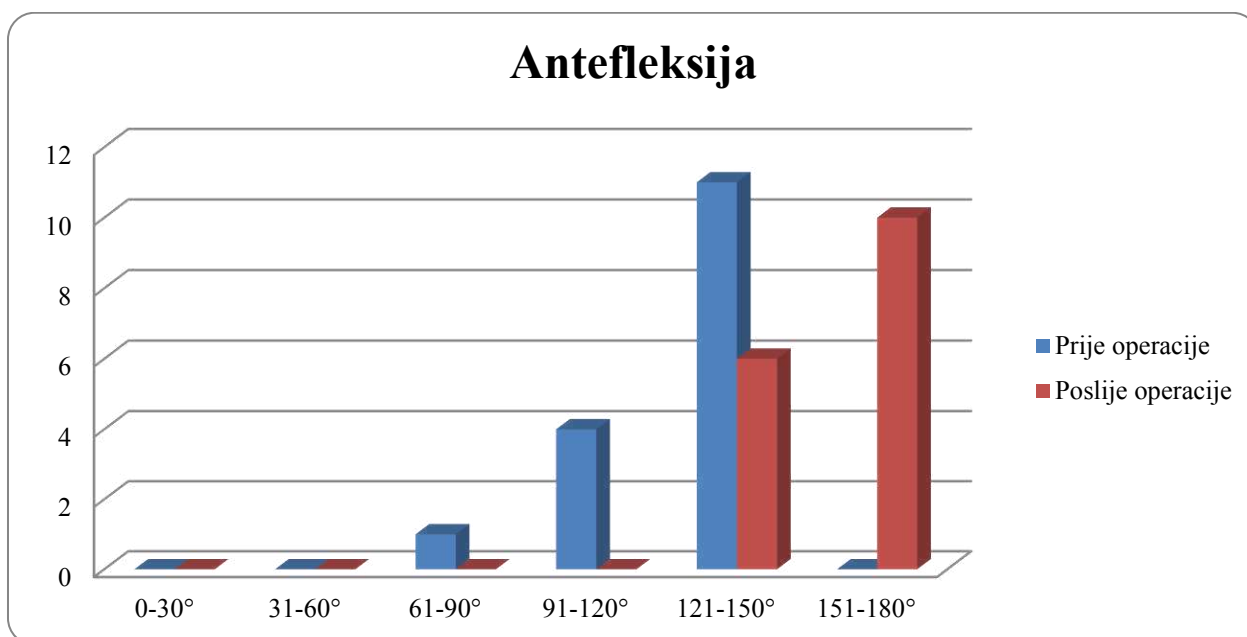
Slika 19. Položaj ruke prije i poslije operacije.

Prije operacije maksimalno opterećenje uz koje se izvodila abdukcija u ramenom zglobu iznosilo je za 18,75% ispitanika 1 kg, za 43,75% ispitanika 2,5 kg, za 31,25% ispitanika 4 kg te za 6,25% ispitanika 5,5 kg (Slika 20). Prosječno opterećenje uz koje je bila moguća abdukcija u ramenom zglobu prije operacije iznosilo je $2,88 \pm 1,28$ kg. Nakon operacije maksimalno opterećenje uz koje se izvodila abdukcija u ramenom zglobu iznosilo je za 6,25% ispitanika 2,5 kg, za 6,25% ispitanika 4 kg, za 25% ispitanika 5,5 kg, za 18,75% ispitanika 7 kg, za 25% ispitanika 8,5 kg te za 18,75% 10 kg (Slika 20). Zabilježeno je statistički značajno poboljšanje snage abdukcije nakon operacije za $4,22 \pm 1,66$ kg. ($P < 0,001$).



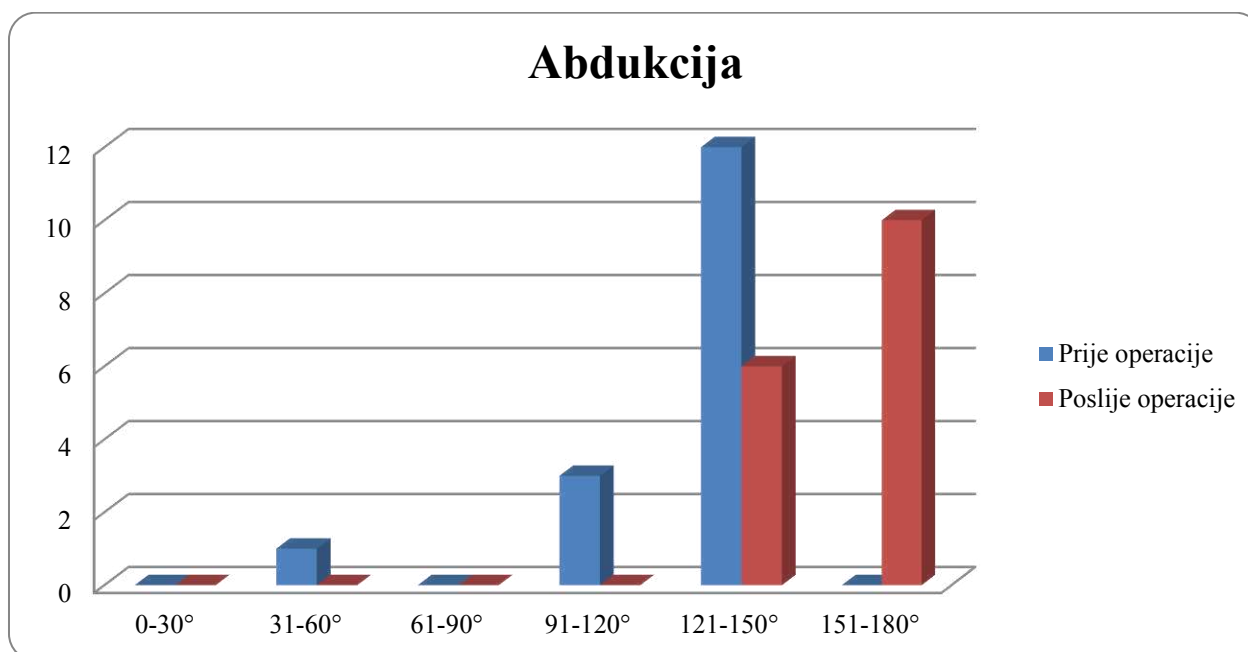
Slika 20. Maksimalno opterećenje prije i poslije operacije uz koje je moguća abdukcija.

Prije operacije 6,25% ispitanika moglo je izvršiti antefleksiju 61-90°, 25% ispitanika 91-120° te 68,75% ispitanika 121-150°. Prosječan broj bodova prije operacije iznosio je $7,25 \pm 1,24$. Nakon operacije 37,5% ispitanika moglo je izvršiti antefleksiju 121-150°, dok je 62,5% ispitanika moglo izvršiti antefleksiju 151-180° (Slika 21). Zabilježeno je statistički značajno poboljšanje broja bodova nakon operacije za $2 \pm 1,03$ ($P < 0,001$).



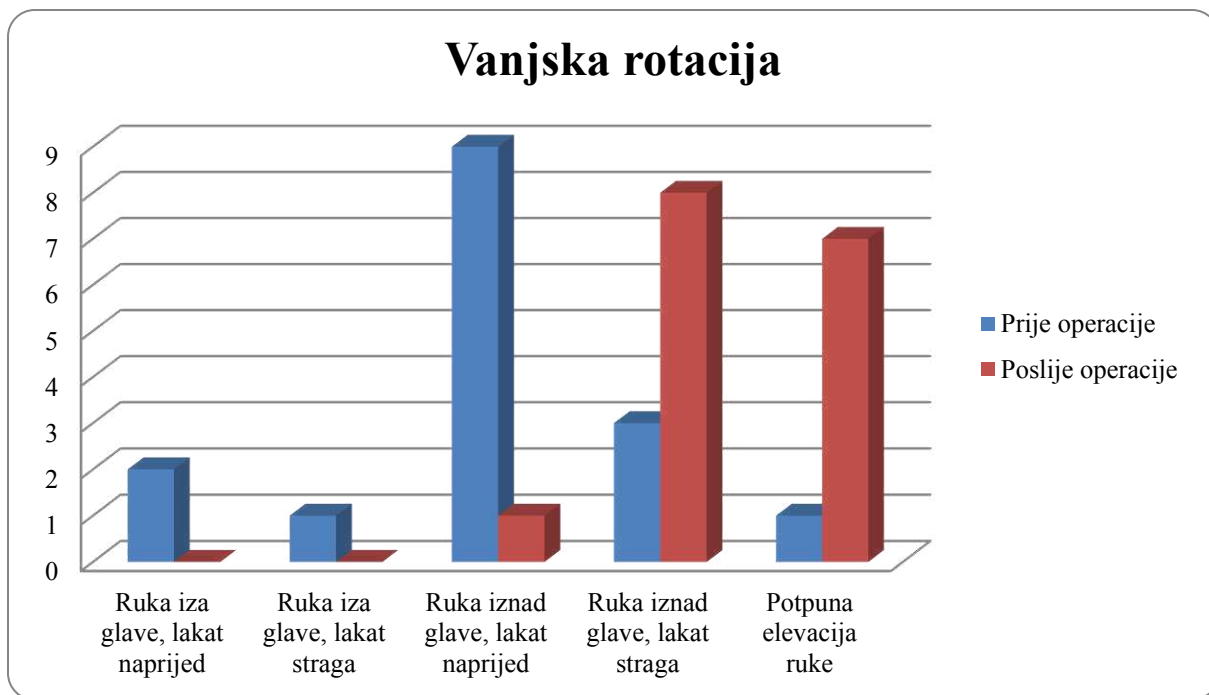
Slika 21. Opseg antefleksije prije i poslije operacije

Opseg abdukcije prije operacije iznosio je za 6,25% ispitanika 31-60°, za 18,75% ispitanika 91-120° te za 75% ispitanika 121-150°. Prosječan broj bodova prije operacije iznosio je $7,25 \pm 1,61$. Nakon operacije opseg je iznosio za 37,5% ispitanika 121-150°, dok je za 62,5% ispitanika iznosio 151-180° (Slika 22). Zabilježeno je statistički značajno poboljšanje broja bodova nakon operacije za $2 \pm 1,46$ ($P < 0,001$).



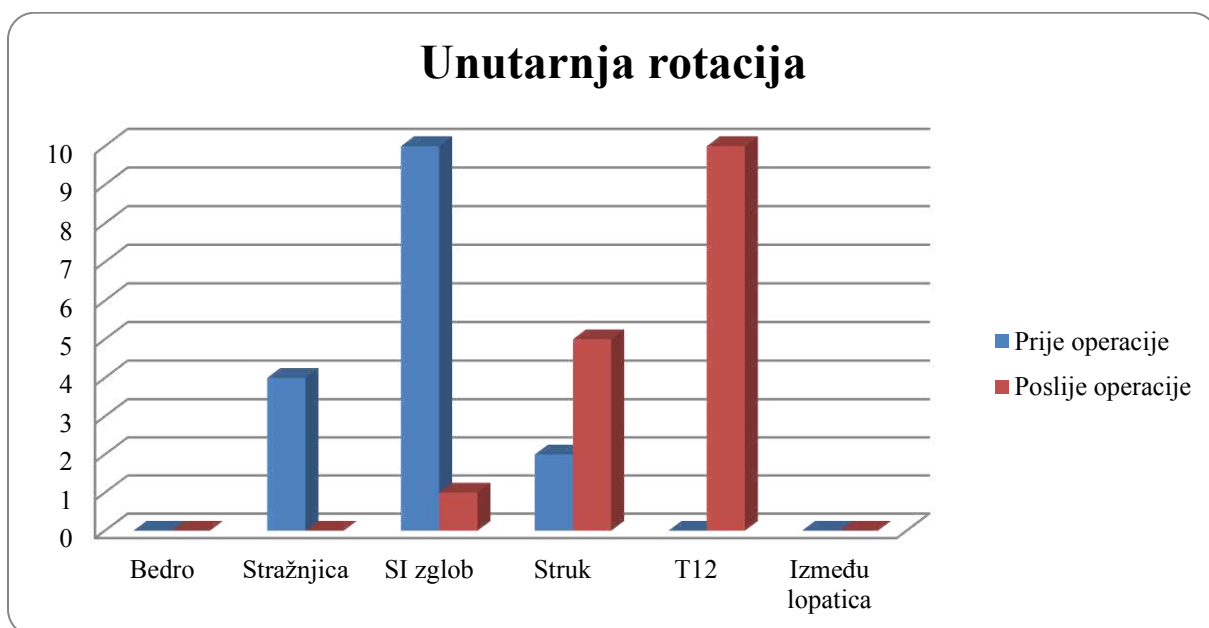
Slika 22. Opseg abdukcije prije i poslije operacije.

Prilikom izvođenja vanjske rotacije prije operacije 12,5% ispitanika moglo je izvesti s rukom iza glave i laktom naprijed, 6,25% ispitanika s rukom iza glave i laktom straga, 56,25% ispitanika s rukom iznad glave i laktom naprijed, 18,75% ispitanika s rukom iznad glave i laktom straga te 6,25% ispitanika moglo je izvršiti uz potpunu elevaciju ruke. Prosječan broj bodova prije operacije iznosio je $6 \pm 2,07$. Nakon operacije 6,25% ispitanika moglo je izvesti vanjsku rotaciju s rukom iznad glave i laktom naprijed, 50% ispitanika s rukom iznad glave i laktom straga te 43,75% uz potpunu elevaciju ruke (Slika 23). Zabilježeno je statistički značajno poboljšanje broja bodova nakon operacije za $2,75 \pm 1,61$ ($P < 0,001$).



Slika 23. Opseg vanjske rotacije prije i poslije operacije.

Razina do koje su ispitanici mogli rotirati ruku prema unutra s rukom iza leđa prije operacije bila je sljedeća: 25% ispitanika moglo je dorzumom šake dotaknuti stražnjicu, 62,5% ispitanika sakroilijakalni zglob te 12,5% struk. Prosječan broj bodova prije operacije iznosio je $3,75 \pm 1,24$. Nakon operacije 6,25% ispitanika moglo je dorzumom šake dotaknuti sakroilijakalni zglob, 31,25% struk te 62,5% T12 kralježak (Slika 24). Zabilježeno je statistički značajno poboljšanje broja bodova nakon operacije za $3,38 \pm 1,2$ ($P < 0,001$).

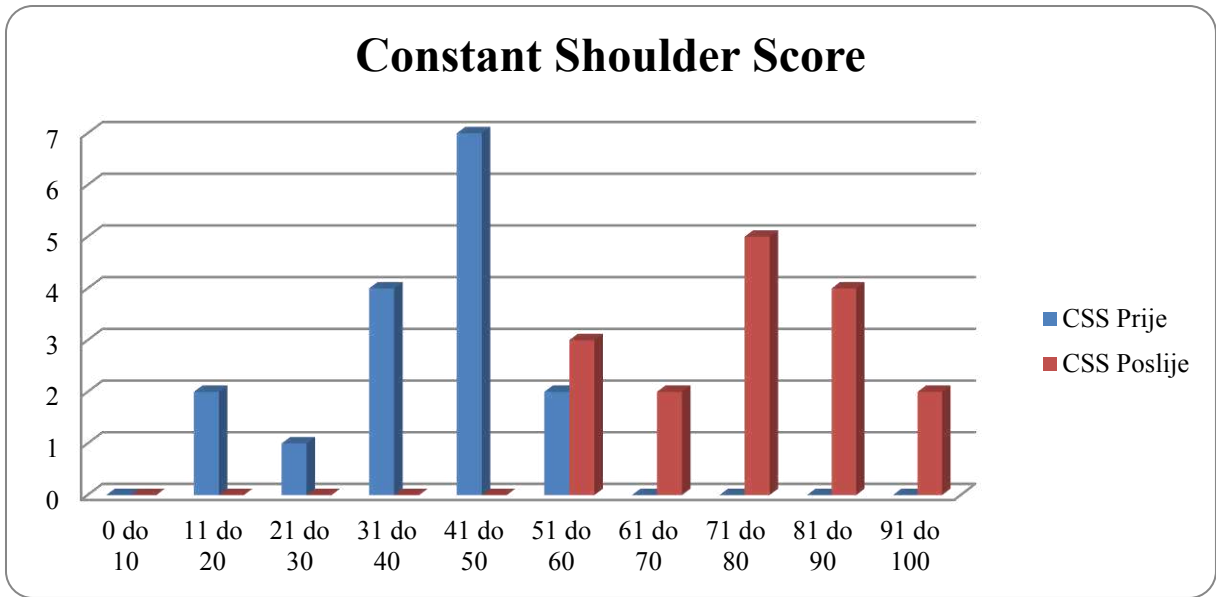


Slika 24. Opseg unutarnje rotacije prije i poslije operacije.

Prije operacije 12,5% ispitanik imalo je CSS od 11 do 20 bodova, 6,25% ispitanika 21 do 30 bodova, 25% ispitanika 31 do 40 bodova, 43,75% ispitanika 41 do 50 bodova te 12,5% ispitanika 51 do 60 bodova (Slika 25). Prosječan CSS prije operacije iznosio je $39,06 \pm 10,92$ (Tablica 1). Nakon operacije 18,75% ispitanika imalo je CSS od 51 do 60 bodova, 12,5% ispitanika od 61 do 70 bodova, 31,25% ispitanika od 71 do 80 bodova, 25% ispitanika od 81 do 90 bodova te 12,5% ispitanika od 91 do 100 bodova (Slika 25). Prosječan CSS nakon operacije iznosio je $74,69 \pm 12,31$ (Tablica 1). Nakon operacije došlo je do statistički značajnog poboljšanja CSS-a za $35,63 \pm 10,86$ ($P < 0,001$).

Tablica 1. Vrijednosti CSS-a.

Pacijent	CSS prije operacije	CSS poslije operacije	Povećanje CSS-a
1	16	77	61
2	45	73	28
3	32	60	28
4	40	65	25
5	42	83	41
6	44	83	39
7	20	51	31
8	27	66	39
9	48	93	45
10	43	86	43
11	50	74	24
12	45	93	48
13	51	86	35
14	53	73	20
15	35	59	24
16	34	73	39



Slika 25. CSS prije i poslije operacije.

Rezultati ovog istraživanja pokazuju uspješnost artroskopske rekonstrukcije tetiva rotatorne manžete u Specijalnoj bolnici Sveta Katarina. Kao glavna mjera ishoda uzeto je poboljšanje CSS nakon minimalno 6 mjeseci od operacije. Prosječno poboljšanje iznosilo je $35,63 \pm 10,86$ bodova. U svih 16 ispitanika došlo je do poboljšanja u sljedećim parametrima: razina boli, neometan san, snaga abdukcije te ukupni CSS. Poboljšanje položaja ruke i unutarnje rotacije zabilježeno je u 93,75% ispitanika, vanjske rotacije u 93,33% ispitanika, antefleksije u 87,5% ispitanika, abdukcije u 81,25% ispitanika, sporta i rekreacije u 37,5% ispitanika, dok je poboljšanje obavljanja posla kojim se ispitanik bavi zabilježeno u 14,29% ispitanika. Kod položaja ruke, vanjske rotacije, antefleksije te abdukcije nije zabilježeno poboljšanje u svih ispitanika, međutim ispitanici bez poboljšanja imali su skoro maksimalne bodove i prije operacije te je njihovo stanje nakon operacije zadovoljavajuće. Analizirajući ukupne bodove pridružene parametrima prije i poslije operacije, dobiveni su sljedeći podatci: smanjenje razine boli za 64,58%, poboljšanje podizanja ruke za 35%, snage abdukcije i unutarnje rotacije za 33,75%, vanjske rotacije za 29,33% te antefleksije i abdukcije za 20%. Postoji statistički značajno poboljšanje kod svih navedenih parametara osim obavljanja posla kojim se pacijent bavi. Razlog zbog kojega nije došlo do statistički značajnog poboljšanja obavljanja posla kojim se ispitanik bavi može biti kratko vrijeme praćenja, odnosno fizički zahtjevan posao kojim se pacijent bavi. Glavna ograničenja ove studije su malen broj ispitanika te kratko trajanje istraživanja. Ukoliko bi se navedeni ispitanici pratili kroz dulji vremenski period, rezultati istraživanja vjerojatno bi bili bolji, pogotovo što se tiče povratka sportu i rekreaciji te normalnog obavljanja posla kojim se pacijenti bave, gdje su zabilježeni najslabiji rezultati.

U istraživanju kojega su proveli Placher i suradnici (39), uspoređene su dvije artroskopske tehnike: jednostruki i dvostruki šav. Pratili su 22 ispitanika kroz 12 godina. Dobiveni CSS za jednostruki šav iznosio je 81 ± 8 , dok je za dvostruki šav iznosio 83 ± 19 nakon 12 godina od operacije. Navedena studija nije uspoređivala vrijednosti CSS-a prije i poslije operacije, već vrijednosti CSS-a nakon operacije između skupina operiranih dvjema artroskopskim tehnikama. Rezultati ovog istraživanja pokazuju da nema statistički značajne razlike između navedenih artroskopskih tehnika. Navedene vrijednosti CSS-a poklapaju se s vrijednostima CSS-a iz našeg istraživanja. Dugoročni rezultati navedene studiji nisu u skladu s očekivanjima. Nakon 12 godina od operacije CSS bi trebao biti blizu 100. Razlog tomu je što s godinama od operacije raste rizik od ponovne rupture zbog degenerativnih procesa te

slabljenja šavova. Stopa ponovne ruptуре iznosila je 27% nakon dvije godine od operacije, dok je nakon 12 godina od operacije iznosila 45%.

Chen i suradnici napravili su sistematski pregled i metaanalizu pet istraživanja, od kojih su dva randomizirana klinička pokusa te tri retrospektivna istraživanja (40). Studije su provedene u Japanu, Kini i Koreji u periodu od 2016. do 2019. godine. Ukupno su uključili 255 ispitanika te su ih pratili 12 do 29 mjeseci. Dobivene su sljedeće vrijednosti CSS: studija Cha2016 $75,8 \pm 10,9$ bodova, studija Jia2019 $92,8 \pm 5,9$ bodova te studija Ren2017 $85,9 \pm 8,2$ bodova. Navedene studije nisu uspoređivale vrijednosti CSS-a prije i poslije operacije, već vrijednosti CSS-a nakon operacije između skupina operiranih dvjema artroskopskim tehnikama. Rezultati ovog sistematskog pregleda pokazuju da nema statistički značajne razlike između navedenih artroskopskih tehnika. Studija Jia2019 te studija Ren2017 imaju bolje vrijednosti CSS-a od našeg istraživanja, dok vrijednosti CSS-a kod studije Cha2016 odgovaraju vrijednostima CSS-a iz našeg istraživanja. Razlog boljeg CSS-a kod navedenih studija može biti dulje vrijeme praćenja, što je omogućilo bolji oporavak ispitanika, a time i bolji CSS.

Carbone i suradnici su istraživali koliko je potrebno vremena za povratak crossfit treningu nakon artroskopske operacije (41). Pratili su 22 crossfitera kroz dvije godine. Prosječno povećanje CSS u dvije godine iznosilo je 19 ± 5 bodova (73 ± 6 bodova prije operacije te 92 ± 4 bodova dvije godine nakon). Vrijednost CSS-a poslije operacije bolja je od CSS-a iz našeg istraživanja. Međutim, treba uzeti u obzir činjenicu da su ispitanici navedenog istraživanja mladi aktivni sportaši koji su u top formi, što se vidi iz dobrog predoperativnog CSS-a koji ogovara vrijednosti postoperativnog CSS-a iz našeg istraživanja. Također, navedeno istraživanje je pratilo ispitanike kroz dulji vremenski period što je omogućilo bolji oporavak. Ako usporedimo razliku CSS-a prije i poslije operacije, naše istraživanje imalo je bolje povećanje CSS-a. Razlog tomu može biti što su ispitanici u navedenom istraživanju imali jako dobre vrijednosti CSS-a prije operacije.

U istraživanju kojeg su proveli Monesi i suradnici (42), istraživao je utjecaj standardnog postoperativnog protokola rehabilitacije nakon artroskopskog zahvata na bol, funkciju i percepciju zdravlja u 49 ispitanika. CSS nakon tri mjeseca rehabilitacije iznosio je $57,9 \pm 20,9$ bodova, dok je nakon godinu dana rehabilitacije iznosio $84,6 \pm 16,5$ bodova. Zaključili su da se CSS poboljšava značajno tokom vremena, neovisno o dobi pacijenata, ali ovisno o etiologiji: kod degenerativne etiologije CSS se značajnije poboljšavao do trećeg

mjeseca u usporedbi s traumatskom etiologijom. Međutim, nakon godinu dana rehabilitacije, imali su identičan ishod. Vrijednost CSS-a iz našeg istraživanja nakon šest mjeseci rehabilitacije nalazi se između CSS-ova ovog istraživanja dobivenih nakon tri mjeseca i godinu dana rehabilitacije, što odgovara zaključku navedenog istraživanja da se CSS značajno poboljšava tokom vremena.

Shuxiang i suradnici napravili su metaanalizu uspoređujući rano i kasno započinjanje pasivnih vježbi nakon artroskopskog zahvata rotatorne manžete (43). Uključili su osam RCT-ova i uspoređivali podatke dobivene u prvih tri mjeseca od operacije, u periodu od tri do šest mjeseci od operacije, te šest mjeseci od operacije. Kao glavnu mjeru ishoda koristili su opseg pokreta i stopu cijeljenja tetive, dok su kao sporedne mjere koristili CSS, AES skalu te SST skalu. Dobivene vrijednosti CSS-a nakon šest mjeseci od rehabilitacije u obe skupine slične su vrijednostima CSS-a iz našeg istraživanja. Rezultati ove metaanalize sugeriraju da rano započinjanje pasivnih vježbi rezultira boljim opravkom opsega pokreta, međutim može negativno utjecati na funkcionalnost ramenog zgloba. Dugoročno gledano, nema razlike u cijeljenju tetiva između dviju skupina.

U studiji koju su proveli Kim i suradnici (44) uspoređivane su dvije varijante artroskopske tehnike: *suture-bridge* sa i bez medijalnog privezivanja. Kao i u našem istraživanju, analizirani su podatci prije i poslije operacije. Međutim, osim CSS-a, uspoređivani su i UCLA, ASES i VAS bodovna skala. Vrijednost CSS-a nakon godinu dana od operacije podudara se s vrijednosti CSS-a iz našeg istraživanja. Međutim, naše istraživanje ima veći porast CSS-a. Razlog tomu je vjerojatno lošiji predoperativni CSS iz našeg istraživanja. Rezultati ovog istraživanja pokazuju da nema statistički značajne razlike između uspoređivanih metoda ako se primjenjuju kod srednjih do velikih ruptura.

Kukkonen i suradnici željeli su istražiti kolika je minimalna klinički značajna razlika CSS (45). Podatke su prikupili od 781 ispitanika koji su artroskopski rekonstruirali tetive rotatorne manžete. Zaključili su da minimalna statistički značajna razlika CSS-a iznosi 10,4 boda. Predoperativni CSS iznosio je $53 \pm 17,2$ boda, nakon tri mjeseca $61,7 \pm 16,4$ bodova te nakon godinu dana $79 \pm 14,9$ bodova. Vrijednost CSS-a iz našeg istraživanja nakon šest mjeseci rehabilitacije nalazi se između CSS-ova ovog istraživanja dobivenih nakon tri mjeseca i godinu dana od operacije, što ukazuje da se CSS povećava s vremenom proteklom od operacije. Naše istraživanje je imalo bolji porast CSS-a, vjerojatno zbog lošijih predoperativnih vrijednosti CSS-a.

6. ZAKLJUČCI

1. Prosječan CSS nakon 6 mjeseci operacije iznosio je $74,69 \pm 12,31$ bodova.
2. CSS se poboljšava značajno s proteklom vremenom rehabilitacije
3. Prosječno poboljšanje CSS-a iznosilo je $35,63 \pm 10,86$ bodova.
4. Navedeno poboljšanje CSS-a je statistički značajno bolje od većine istraživanja.
5. Nakon operacije došlo je do statistički značajnog poboljšanja svih analiziranih parametara osim normalnog obavljanja posla kojim se pacijent bavi.
6. Svi ispitanici imali su neometan san nakon operacije.
7. Razina boli u mirovanju niža je u svih ispitanika nakon operacije.
8. Snaga abdukcije nakon operacije poboljšala se u svih ispitanika.
9. Navedena vrijednost CSS-a poklapa se s većinom istraživanja.

7. POPIS CITIRANE LITERATURE

1. Ostor AJ, Richards CA, Prevost AT, Hazleman BL, Speed CA. Interrater reproducibility of clinical tests for rotator cuff lesions. *Ann Rheum Dis.* 2004;63:1288-92.
2. Gutiérrez-Espinoza H, Araya-Quintanilla F, Pinto-Concha S, Zavala-González J, Gana-Hervias G, Cavero-Redondo I, i sur. Effectiveness of supervised early exercise program in patients with arthroscopic rotator cuff repair: Study protocol clinical trial. *Medicine (Baltimore).* 2020. doi: 10.1097/MD.00000000000018846.
3. Mitchell C, Adebajo A, Hay E, Carr A. Shoulder pain: diagnosis and management in primary care. *BMJ.* 2005;331:1124-8.
4. WebMD Medical Reference [Internet]. New York: What Is a Rotator Cuff Tear?; c2019 [ažurirano 2019 svibanj 14; citirano 2020 ožujak 10]. Dostupno na: <https://www.webmd.com/>.
5. Krmpotić-Nemanić J, Marušić A. Anatomija čovjeka. 2. korigirano izdanje. Zagreb: Medicinska naklada ; 2007. str.98-9.
6. Peat M, Culham E, Wilk KE. Functional anatomy of the shoulder complex. U: Andrews JR, Wilk KE, Reinold MM, ur. *The Athlete's Shoulder.* 2nd edition. Philadelphia: Churchill Livingstone /Elsevier ; 2009. str. 7-12.
7. Anderton M, Newton Edge M, Holt E. Normal range of motion of the shoulder: an imprecise benchmark. *Bone Jt J.* 2012;94:32.
8. Cho NS, Jeong WK, McGarry MH, Lee TQ. Biomechanics and clinical function of the rotator cuff. U: Provencher MT, Cole BJ, Romeo AA, Boileau P, Verma N. *Disorders of the Rotator Cuff and Biceps Tendon.* Philadelphia: Elsevier; 2020. str. 16-8.
9. Charalambous CP. *The Shoulder Made Easy.* Cham: Springer Nature; 2019. str. 53-61.
10. Longo UG, Berton A, Spiezia F, Maffuli N, Furia J, Denaro V. Epidemiology and genetic basis of rotator cuff pathology. U: Maffulli N, Furia JP, ur. *Rotator Cuff Disorders: Basic Science and Clinical Medicine.* JP Medical Ltd; 2012. str. 25-6.
11. Oliva F, Osti L, Padulo J, Maffulli N. Epidemiology of the rotator cuff tears: a new incidence related to thyroid disease. *Muscles, Ligaments Tendons J.* 2014;4:309-14.
12. Aagaard KE, Abu-Zidan F, Lunsjo K. High incidence of acute full-thickness rotator cuff tears. *Acta Orthop.* 2015;86:558-62.
13. Mall NA, Lee AS, Chahal J, Sherman SL, Romeo AA, Verma NN, i sur. An Evidenced-Based Examination of the Epidemiology and Outcomes of Traumatic Rotator Cuff Tears. *Arthroscopy.* 2013;29:366-76.
14. Orthoindy [Internet]. Indianapolis: Rotator Cuff Injuries; c2000 [ažurirano 2017 ožujak 17; citirano 2020 ožujak 20]. Dostupno na: <https://blog.orthoindy.com/>.

15. Medical News Today [Internet]. Brighton: Torn rotator cuff: Everything you need to know; c2004-20 [ažurirano 2019 travanj 15; citirano 2020 ožujak 20]. Dostupno na: <https://www.medicalnewstoday.com/>.
16. Abechain JJK, Godinho GG, Matsunaga FT, Netto NA, Daou JP, Sugawara Tamaoki MJ. Functional outcomes of traumatic and non-traumatic rotator cuff tears after arthroscopic repair. *World J Orthop.* 2017;8:631-7.
17. Blaine TA, Bigliani LU. Rotator cuff disorders. U: Maffulli N, Renstrom P, Leadbetter WB, ur. *Tendon Injuries: Basic Science and Clinical Medicine.* New York: Springer Science & Business Media; 2005. str. 119-25.
18. Gulotta LV, Craig EV. *Massive Rotator Cuff Tears: Diagnosis and Management.* New York: Springer Science & Business Media. 2015. str. 23-8.
19. Whiting WC, Zernicke RF. *Biomechanics of Musculoskeletal Injury.* 2nd edition. Champaign: Human Kinetics; 2008. str. 216.
20. Pandey V, Willems WJ. Rotator cuff tear: A detailed update. *Asia Pac J Sports Med Arthrosc Rehabil Technol.* 2015;2:1-14.
21. Calvo E, Guardado CR, Morcillo D, Arce G. Diagnosis and classification of rotator cuff tears. U: Imhoff AB, Savoie III FH, ur. *Rotator Cuff Across the Life Span: ISAKOS Consensus Book.* New York: Springer Science & Business Media; 2019. str. 4-9.
22. OrthoBullets [Internet]. Santa Barbara: Rotator Cuff Tears; c2020 [ažurirano 2020 ožujak 22; citirano 2020 ožujak 24]. Dostupno na: <https://www.orthobullets.com/>.
23. Zlatkin MB. *MRI of the Shoulder.* Philadelphia: Lippincot Williams & Wilkins; 2003. str. 127-30.
24. Chillemi C, Castagna A, Osimani M. *Arthroscopic Transosseous Rotator Cuff Repair : Tips and Tricks.* Heiderberg: Springer; 2018. str. 12-8.
25. Habermeyer P, Magoš P, Lichtenberg S. *Classifications and Scores of the Shoulder.* Heiderberg: Springer; 2006. str. 27.
26. Jancuska J, Matthews J, Miller T, Kluczynski MA, Bisson LJ. A Systematic Summary of Systematic Reviews on the Topic of the Rotator Cuff. *Orthop J Sports Med.* 2018;6:2325967118797891.
27. Edwards P, Ebert J, Joss B, Bhabra G, Ackland T, Wang A. Exercise rehabilitation in the non-operative management of rotator cuff tears: A review of the literature. *Int J Sports Phys Ther.* 2016;11:279-301.

28. Uffman III WJ, Chalmers PN. Rotator cuff history and physical exam. U: Provencher MT, Cole BJ, Romeo AA, Boileau P, Verma N, ur. Disorders of the Rotator Cuff and Biceps Tendon. Philadelphia: Elsevier; 2020. str 38-53.
29. Bishay V, Gallo RA. The evaluation and treatment of rotator cuff pathology. U: Pujalte GGA. Orthopedics, An Issue of Primary Care Clinics in Office Practice, E-Book. Philadelphia: Elsevier ; 2013. str. 889-94.
30. Cephenia JC. Shoulder trauma and hypomobility. U: Magee DJ, Zachazewski JE, Quillen WS, ur. Pathology and Intervention in Musculoskeletal Rehabilitation. Philadelphia: Elsevier; 2009. str. 117.
31. Oliva F, Piccirilli E, Bossa M, Via AG, Colombo A, Chillemi C, i sur. I.S.Mu.L.T - Rotator Cuff Tears Guidelines. Muscles, Ligaments Tendons J. 2015;5:227-63.
32. Huffpost [Internet]. New York: Rotator Cuff Muscle Examination; c2020 [ažurirano 2017 kolovoz 24; citirano 2020 ožujak 24]. Dostupno na: <https://www.huffpost.com/>.
33. Sambandam SN, Khanna V, Gul A, Mounasamy V. Rotator cuff tears: An evidence based approach. World J Orthop. 2015;6:902-18.
34. Nazarian LN, Jacobson JA, Benson CB, Bancroft LW, Bedi A, McShane JM, i sur. Imaging Algorithms for Evaluating Suspected Rotator Cuff Disease: Society of Radiologists in Ultrasound Consensus Conference Statement. Radiology. 2013;267:589-95.
35. LaMartina J, Ma B, Lansdown B. Imaging for rotator cuff pathology. U: Provencher MT, Cole BJ, Romeo AA, Boileau P, Verma N, ur. Disorders of the Rotator Cuff and Biceps Tendon. Philadelphia: Elsevier; 2020. str 57-9.
36. Radiopaedia [Internet]. Rotator cuff tear; c2005-20 [ažurirano 2019 prosinac 19; citirano 2020 travanj 3]. Dostupno na: <https://radiopaedia.org/>.
37. Rees JL. The pathogenesis and surgical treatment of tears of the rotator cuff. J Bone Joint Surg Br. 2008;90:827-32.
38. Yamamoto N, Itoi E. A review of biomechanics of the shoulder and biomechanical concepts of rotator cuff repair. Asia Pac J Sports Med Arthrosc Rehabil Technol. 2015;2:27-30.
39. Plachel F, Siegert P, Rüttershoff K, Thiele K, Akgün D, Moroder P, i sur. Long-term Results of Arthroscopic Rotator Cuff Repair: A Follow-up Study Comparing Single-Row Versus Double-Row Fixation Techniques. Am J Sports Med. 2020;48:1568-74.

40. Chen J, Zheng Z, Ren Y. Separate double-layer repair versus en masse repair for delaminated rotator cuff tears: a systematic review and meta-analysis. *J Orthop Surg Res.* 2020. doi: 10.1186/s13018-020-01689-4.
41. Carbone S, Candela V, Gumina S. High Rate of Return to CrossFit Training After Arthroscopic Management of Rotator Cuff Tear. *Orthop J Sports Med.* 2020;8:2325967120911039..
42. Monesi R, Benedetti MG, Zati A, Vigna D, Romanello D, Monello A, i sur. The Effects of a Standard Postoperative Rehabilitation Protocol for Arthroscopic Rotator Cuff Repair on Pain, Function, and Health Perception. *Joints.* 2018;6:145-52.
43. Li S, Sun H, Luo X, Wang K, Wu G, Zhou J, i sur. The clinical effect of rehabilitation following arthroscopic rotator cuff repair: A meta-analysis of early versus delayed passive motion. *Medicine (Baltimore).* 2018;97:e9625.
44. Kim KC, Shin HD, Lee WY, Yeon KW, Han SC. Clinical outcomes and repair integrity of arthroscopic rotator cuff repair using suture-bridge technique with or without medial tying: prospective comparative study. *J Orthop Surg Res.* 2018;13:212.
45. Kukkonen J, Kauko T, Vahlberg T, Joukainen A, Aärimaa V. Investigating minimal clinically important difference for Constant score in patients undergoing rotator cuff surgery. *J Shoulder Elbow Surg.* 2013;22:1650-5.

8. SAŽETAK

Uvod: Ozljede ramenog pojasa spadaju u jednu od najčešćih ozljeda te dovode do znatnog invaliditeta. Među glavne uzroke boli u ramenu spada ozljeda rotatorne manžete koja je odgovorna za gotovo 70% posjeta liječniku zbog problema s ramenom. Glavni cilj ovog istraživanja je utvrditi uspješnost artroskopske rekonstrukcije tetiva rotatorne manžete u Specijalnoj bolnici Sveta Katarina uspoređujući *Constant Shoulder Score* (CSS) dobiven prije i šest mjeseci poslije operacije.

Ispitanici i metode: Provedeno je retrospektivno istraživanje koje je uključivalo ukupno 16 ispitanika kojima je bila potrebna rekonstrukcija tetiva rotatorne manžete. Pacijentu koji je došao na operativni zahvat napravljen je CSS prije i šest mjeseci poslije operacije te su se CSS-ovi usporedili kako bi se procijenio uspjeh operacije. Istraživanje je u potpunosti provedeno u Specijalnoj bolnici Sveta Katarina.

Rezultati: Kao glavna mjera ishoda uzeto je poboljšanje CSS nakon minimalno šest mjeseci od operacije. CSS nakon operacije iznosio je $74,69 \pm 12,31$ bodova ($p < 0,0001$), dok je prosječno poboljšanje iznosilo $35,63 \pm 10,86$ bodova. Prosječna razina boli nakon operacije na skali od 0-15 iznosila je $1,88 \pm 2,5$ ($p < 0,0001$). U svih 16 ispitanika došlo je do poboljšanja u sljedećim parametrima: razina boli, neometan san, snaga abdukcije te ukupni CSS. Poboljšanje položaja ruke i unutarnje rotacije zabilježeno je u 93,75% ispitanika, vanjske rotacije u 93,33% ispitanika, antefleksije u 87,5% ispitanika, abdukcije u 81,25% ispitanika, sporta i rekreacije u 37,5%, dok je poboljšanje obavljanja posla kojim se ispitanik bavi zabilježeno u 14,29% ispitanika. Analizirajući ukupne bodove pridružene parametrima prije i poslije operacije, dobiveni su sljedeći podatci: smanjenje razine boli za 64,58%, poboljšanje podizanja ruke za 35%, snage abdukcije i unutarnje rotacije za 33,75%, vanjske rotacije za 29,33% te antefleksije i abdukcije za 20%.

Zaključak: Naše istraživanje pokazalo je da se CSS šest mjeseci nakon operacije u pacijenata operiranih u Specijalnoj bolnici Sveta Katarina podudaraju s vrijednostima CSS iz brojnih istraživanja. Također, pacijenti operirani u Specijalnoj bolnici Sveta Katarina imali su veći porast CSS nakon operacije nego kod ostalih istraživanja.

9. SUMMARY

Introduction: Shoulder disorders are common and cause significant morbidity and disability. Rotator cuff disease is the most common etiology of shoulder pain, responsible for up to 70% of all shoulder-related visits to physicians. The main objective of this study was to determine the success rate of arthroscopic reconstruction of rotator cuff tear at Specialty Hospital St. Catherine by comparing the Constant Shoulder Score (CSS) measured before and six months after surgery.

Subjects and Methods: A retrospective study involving a total number of 16 patients with rotator cuff injury was performed at Specialty Hospital St. Catherine. A physical examination was performed before and six months after the surgery to determine the CSS. The CSS were compared to evaluate the success of the surgery.

Results: The CSS six months after the surgery was taken as the main outcome measure which proved out to be 74.69 ± 12.31 points ($p < 0.0001$) with an average improvement of 35.63 ± 10.86 points. Average pain level after the surgery on a scale 0-15 was 1.88 ± 2.5 ($p < 0.0001$). All 16 patients had an improvement in the following parameters: pain level, undisturbed sleep, strength of abduction and overall CSS. A total of 93.75% patients improved arm level position and internal rotation, 93.33% of patients improved external rotation, 87.5% of patients improved flexion, 81.25% of patient improved abduction, 37.5% of patients improved sport and recreation and 14.29% of patient improved their performance at work and dally living. The following data were obtained by analyzing the overall points associated to the parameters before and after the surgery: 64.56% reduction in pain level, 35% improvement in arm lifting capability, 33.75% improvement in strength of abduction and internal rotation, 29.33% improvement in external rotation and 20% improvement in flexion an abduction.

Conclusion: Our research has shown that the overall CSS six months after the surgery in patients who underwent arthroscopic reconstruction of the rotator cuff at Specialty Hospital St. Catherine matches the CSS from other researches. Moreover, patients who underwent arthroscopic reconstruction of the rotator cuff at Specialty hospital St. Catherine had a better improvement of CSS after the surgery than the patients from other researches.

OSOBNI PODATCI

Ime i prezime: Stipe Marjanica

Datum i mjesto rođenja: 5. srpnja 1995. godine, Split, Hrvatska

Državljanstvo: Hrvatsko

Adresa stanovanja: Bilin dolac 25, 21220 Trogir, Hrvatska

Telefon: +385919792551

E-adresa: stipe.marjanica@gmail.com

OBRAZOVANJE

2002. - 2010. Osnovna škola Petar Berislavić, Trogir

2010. - 2014. Srednja škola Ivan Lucić, Trogir

2014. - 2020. Medicinski fakultet Sveučilišta u Splitu, smjer doktor medicine

ZNANJA I VJEŠTINE

Strani jezici: engleski, njemački

Vozač B kategorije

NAGRADE I PRIZNANJA

Dekanova nagrada za akademsku godinu 2014./2015.

Rektorova nagrada za izvrsnost u akademskoj godini 2015./2016.

CONSTANT SCORE

Patient's Details:

Operation/Diagnosis: _____ **Date:** _____

Side: R L

Examination: Pre-op
 3 months 6months
 1 year 2 years _____ years

A.- Pain (/15): Average (1 + 2) **A**

1. Do you have pain in your shoulder (normal activities)?
 No = 15 pts, Mild pain = 10 pts, Moderate = 5 pts, Severe or permanent = 0. _____

2. Linear scale:
 If "0" means no pain and "15" is the maximum pain you can experience, please circle where is the level of pain of your shoulder. (Points given are inverse to the scale. E.g. level 5 in the scale means 10 points)

Level of pain:
 0 1 2 3 4 5 6 7 8 9 10 11 12 13 14 15
Points:
 15 14 13 12 11 10 9 8 7 6 5 4 3 2 1 0

B.- Activities of daily living (/20) Total (1 + 2 + 3 + 4) **B**

1. Is your occupation or daily living limited by your shoulder?
 No = 4, Moderate limitation = 2, Severe limitation = 0 _____
2. Are your leisure and recreational activities limited by your shoulder?
 No = 4, Moderate limitation = 2, Severe limitation = 0 _____
3. Is your night sleep disturbed by your shoulder?
 No = 2, Sometimes = 1, Yes = 0 _____
4. State to what level you can use your arm for painless, reasonably activities.
 Waist = 2, Xiphoid (sternum) = 4, Neck = 6, Head = 8, Above head = 10 _____

C.- Range of movement (leave this for the doctor or physiotherapist) (/40): Total (1 + 2 + 3 + 4) **C**

<p>1.- FWD Flexion: 0-30 0 pts _____ 31-60 2 pts 61-90 4 pts 91-120 6 pts 121-150 8 pts > 150 10 pts</p>	<p>2.- Abduction: 0-30 _____ 31-60 61-90 91-120 121-150 > 150</p>
---	--

<p>3.- External Rotation: _____ Hand behind head & elbow forward 2 Hand behind head & elbow back 4 Hand above head & elbow forward 6 Hand above head & elbow back 8 Full elevation of arm 10</p>	<p>4.- Internal Rotation: (Dorsum hand to) _____ Thigh 0 Buttock 2 SI joint 4 Waist 6 T12 8 Between shoulder blades 10</p>
--	---

D.- Power (/25): Points: average (kg) x 2 = **D**

First pull: Second pull: Third pull: Fourth pull: Fifth pull:
 Average pulls:

TOTAL (/100): A + B + C + D