

Bolnost laserske fotokoagulacije mrežnice

Beljan, Lucija

Master's thesis / Diplomski rad

2020

Degree Grantor / Ustanova koja je dodijelila akademski / stručni stupanj: **University of Split, School of Medicine / Sveučilište u Splitu, Medicinski fakultet**

Permanent link / Trajna poveznica: <https://um.nsk.hr/um:nbn:hr:171:942242>

Rights / Prava: [In copyright](#)/[Zaštićeno autorskim pravom.](#)

Download date / Datum preuzimanja: **2024-11-05**



Repository / Repozitorij:

[MEFST Repository](#)



**SVEUČILIŠTE U SPLITU
MEDICINSKI FAKULTET**

Lucija Beljan

BOLNOST LASERSKE FOTOKOAGULACIJE MREŽNICE

diplomski rad

Akadska godina:

2019/2020

Mentor:

doc. dr. sc. Ljubo Znaor, dr. med.

Split, srpanj 2020.

**SVEUČILIŠTE U SPLITU
MEDICINSKI FAKULTET**

Lucija Beljan

BOLNOST LASERSKE FOTOKOAGULACIJE MREŽNICE

diplomski rad

Akadska godina:

2019/2020

Mentor:

Doc. dr. sc. Ljubo Znaor, dr. med.

Split, srpanj 2020.

SADRŽAJ

1. UVOD.....	1
1.1. Funkcionalna neuroanatomija percepcije boli oka.....	2
1.1.1. Fiziološka ili nociceptivna bol.....	3
1.1.2. Periferno podrijetlo.....	4
1.1.3. Neuropatska bol.....	5
1.1.4. Mehanizmi transdukcije očnih nocioptora.....	6
1.1.5. Ozljeda živaca.....	6
1.2. OČNA ANESTEZIJA.....	7
1.3. LASERSKA FOTOKOAGULACIJA.....	8
1.3.1. Povijest.....	8
1.3.2. Vrste lasera u oftalmologiji.....	9
1.3.3. Mehanizam.....	10
1.3.4. Indikacije za laser.....	13
1.3.5. Komplikacije.....	13
1.4. MREŽNICA.....	14
1.4.1. Anatomija.....	14
1.4.2. Bolesti mrežnice koje se najčešće liječe laserskom fotokoagulacijom.....	15
2. CILJ ISTRAŽIVANJA I HIPOTEZA.....	18
2.1. CILJ ISTRAŽIVANJA.....	19
2.2. HIPOTEZA.....	19
3. ISPITANICI I METODE.....	20
3.1. VRSTA ISTRAŽIVANJA.....	21
3.2. ISPITANICI.....	21
3.3. METODE ISTRAŽIVANJA.....	21
3.4. STATISTIČKE METODE.....	22
4. REZULTATI.....	23
5. RASPRAVA.....	30
6. ZAKLJUČAK.....	33
7. POPIS CITIRANE LITERATURE.....	35
8. SAŽETAK.....	43
9. SUMMARY.....	45
10. ŽIVOTOPIS.....	47

Želim izraziti svoju duboku i iskrenu zahvalnost mom mentoru, docentu Ljubi Znaoru na mentorstvu, susretljivosti i strpljenju tijekom izrade ovog rada.

Posebno želim zahvaliti dragim roditeljima Zdravku i Jasni te sestrama Ivoni i Kristini na velikoj podršci tijekom studiranja.

Hvala prijateljima i kolegama koji su moj studentski život učinili ljepšim

POPIS KRATICA

DME – dijabetički makularni edem

DRS – Studija dijabetičke retinopatije

LA – lokalni anestetik

NRS – „Numeric Rating Scale“

PASCAL – „Pattern Scan Laser“

PDR – proliferativna dijabetička retinopatija

PRP – panretinalna fotokoagulacija

RBB – retrobulbatni blok

RPE – mrežnični pigmentni epitel

RRD – regmatogeno odvajanje mrežnice

SDM – „Subthreshold Diode Laser“

STAI – „Spielberger State-Trait Anxiety Inventory“

TG – trigeminalni ganglion

YAG – itrij, aluminij, granat

.

1. UVOD

1.1. Funkcionalna neuroanatomija percepcije boli oka

Bol se definira kao neugodno osjetno i emocionalno iskustvo povezano sa stvarnim ili potencijalnim oštećenjem tkiva ili opisano u smislu takvog oštećenja. Nemogućnost verbalne komunikacije ne negira mogućnost da pojedinac osjeća bol i da joj nije potrebno odgovarajuće liječenje za ublažavanje boli. Bol je uvijek subjektivna. Svaki pojedinac uči primjenu riječi kroz iskustva vezana za ozljede u ranom životu. Biolozi prepoznaju da oni podražaji koji uzrokuju bol mogu oštetiti tkivo. Prema tome, bol je to iskustvo koje povezujemo sa stvarnim ili potencijalnim oštećenjima tkiva. To je neupitno osjećaj u nekom dijelu ili dijelovima tijela, ali je također uvijek neugodno, a samim tim i emocionalno iskustvo. Iskustva koja nalikuju boli, ali nisu neugodna, npr. bockanje, ne bi se trebala nazvati bolom. Neugodna abnormalna iskustva (disestezija) također mogu biti bol, ali nisu nužno jer subjektivno možda nemaju uobičajene osjetilne kvalitete boli. Mnogi ljudi prijavljuju bol u nedostatku oštećenja tkiva ili bilo kojeg vjerojatnog patofiziološkog uzroka; obično se to događa iz psiholoških razloga. Obično ne možemo razlikovati njihovo iskustvo od oštećenja tkiva ako uzmemo subjektivno izvješće. Ako osoba svoje iskustvo smatraju bolom i ako ga prijavljuje na isti način kao i bolove uzrokovane oštećenjem tkiva, to bi trebalo prihvatiti kao bol. Ova definicija izbjegava vezanje boli za podražaj. Aktivnost koju potiču nociceptori i nociceptivni puti štetnim poticanjem nije bol, koja je uvijek psihološko stanje, iako možda shvaćamo da bol najčešće ima neposredni fizički uzrok (1).

U oku se bolesti koje dovode do oštećenja vida poput katarakte, odvajanja mrežnice ili degeneracije ili glaukoma tipa otvorenog kuta prezentiraju bez bolova, usprkos oštećenju važnih očnih struktura. Unatoč tome, bol je simptom mnogih drugih očnih patologija, posebno onih koja utječu na tkiva prednjeg segmenta očne jabučice i orbite. Sve veći broj manipulacija površine oka u klinici (operacija, kontaktne leće) i učestalo izlaganje umjetnim okruženjima (klima uređaj, zagađivači zraka) obnavljaju zanimanje stručnjaka za njegu očiju i bolje razumijevanje očne boli. Dakle, nociceptivna bol upozorava organizam na potencijalne ozljede zbog svoje unutarnje i odbojne prirode predstavlja dobro definiran mehanizam zaštite podataka (2).

Kvalitativne i kvantitativne komponente iskustva boli variraju, odražavajući složenost temeljnih perifernih i centralnih neuronskih procesa. Osjetno-diskriminirajući živčani mehanizmi mapiraju podrijetlo štetnih događaja (mehaničkih, kemijskih, toplinskih) zajedno s njihovim intenzitetom i vremenskim aspektima iskustva. Afektivno-motivacijski neuronski mehanizmi boli proizvode popratne emocionalne nevolje, koje mogu imati različitu kvalitetu i

intenzitet. Oni imaju snažnu poticajnu i direktivnu prirodu, sastoje se od refleksnih odgovora i složenih reakcija u ponašanju. Obrada osjetilno-diskriminirajućih i afektivno-motivacijskih značajki boli vrši se duž moždanog debla i višestrukih gornjih moždanih struktura. Oni se podvrgavaju intrinzičnoj kontroli pomoću kortikalnih, subkortikalnih i srednjih moždanih modulacijskih mreža. Dakle, iskustvo boli predstavlja visoko raspodjeljenu i kompleksu funkciju mozga (3, 4).

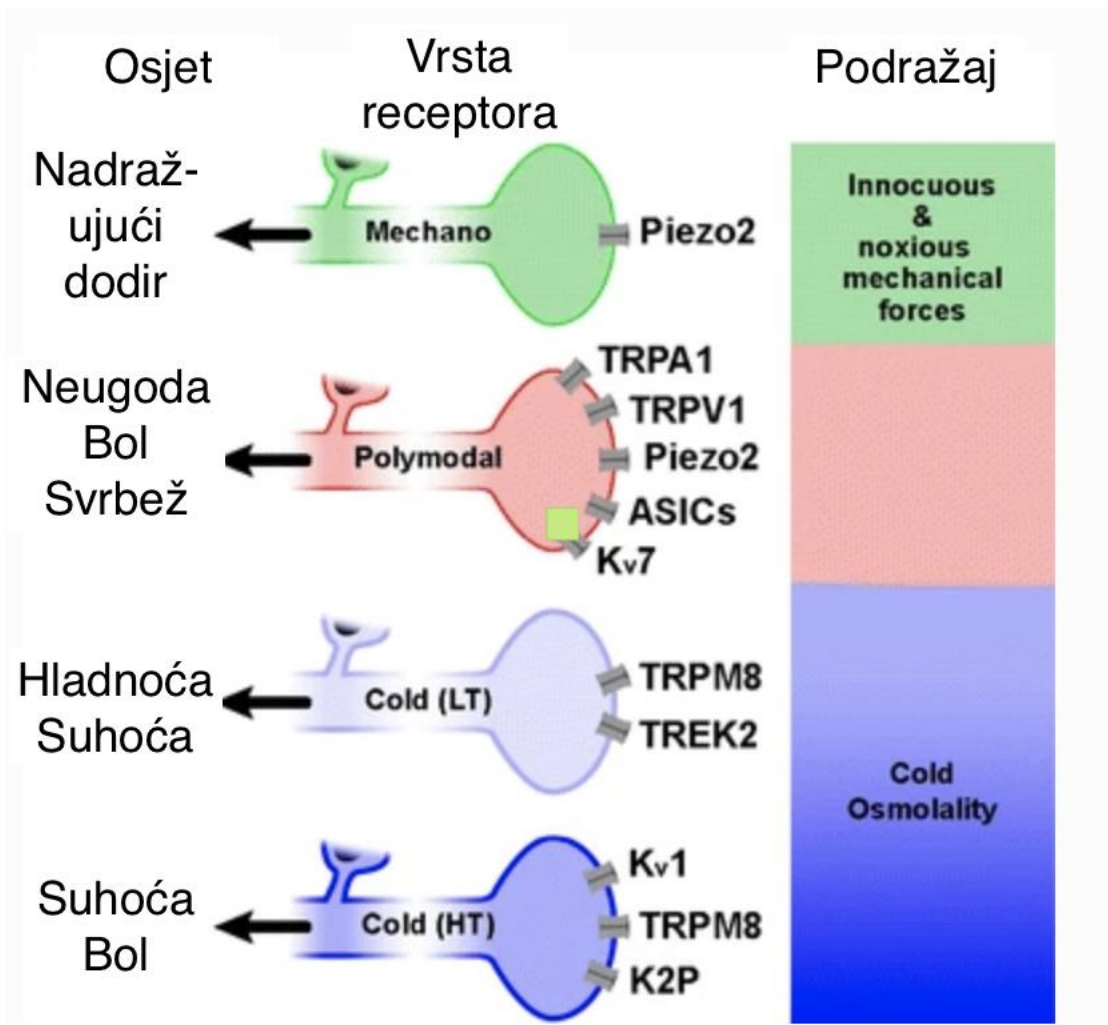
Provedena su funkcionalna ispitivanja očnih osjetnih vlakana koja su se uglavnom izvodila na rožnici. Većina rožničnih osjetnih živčanih vlakana, oko 70%, su polimodalni nociceptori. Oni se aktiviraju štetnom mehaničkom energijom, toplinom, kemijski nadražujućim sredstvima, i velikim brojem endogenih kemijskih posrednika koje oslobađa oštećeno rožnično tkivo, ostaci upalnih stanica ili onih koje cure iz žila u periferiji rožnice (limbus). Neka od polimodalnih receptornih vlakana pripadaju skupini tankih mijeliniziranih vlakana (A-delta), ali većina ih pripada C tipu vlakana. Polimodalni nociceptori odgovaraju svojim prirodnim podražajima s kontinuiranim, iregularnim okidanjem impulsa koji se održavaju onoliko dugo koliko je podražaj prisutan. Oni imaju frekvenciju okidanja impulsa koja je otprilike proporcionalna intenzitetu podražajne sile (5).

1.1.1. Fiziološka ili nociceptivna bol

Najočitiji izvor očne boli je akutna lokalna ozljeda. Vanjski fizički ili kemijski podražaji koji djeluju na oko intenzitetom blizu ili preko razine koja je potrebna da uzrokuje oštećenje stanica, podražuju određeni skup perifernih osjetnih živčanih vlakana generički nazvanih nociceptorima (6). Oni proizvode živčane impulse koji putuju do mozga, kodirajući prostorna i vremenska obilježja štetnih podražaja (7). Ove osjetilne informacije obrađuju se na različitim razinama neurološkog puta, konačno dosežući različita područja moždane kore gdje izazivaju osjećaje boli i neugodnih osjećaja koji upućuju na oko, a koji imaju različite duljine trajanja dok se ne izliječi (8). Takav shematski opis odgovara takozvanoj „normalnoj, fiziološkoj ili nociceptivnoj bol“ evolucijski starom mehanizmu usmjerenom na zaštitu tkiva od neposrednog potencijalnog ili stvarnog oštećenja i promicanje mehanizma zacjeljivanja, imobilizacije i odmora (9). Akutna bol dodatno pokreće niz stereotipnih obrambenih reakcija koje u slučaju oka uključuju refleksno treptanje i suzenje, zaštitno motoričko ponašanje (zatvaranje oka, povlačenje glave, trljanje oka) i verbalno izražajno ponašanje (3). Dakle, nociceptivna bol upozorava organizam na potencijalne ozljede i zbog svoje unutarnje i odbojne prirode predstavlja dobro definiran mehanizam zaštite (2).

1.1.2. Periferno podrijetlo

Nociceptori su periferna osjetilna vlakna koja djeluju kao specifični detektori za štetne podražaje. Oni ne čine morfološki i funkcionalno homogenu populaciju (10,11). U očnoj jabučici djelić njih reagira isključivo na štetne mehaničke sile i nazivaju se mehanonociceptori (12). Većina također pobuđena mehaničkim podražajima dodatno reagira na toplinu ($>40^{\circ}\text{C}$) i na velik broj raznih egzogenih nadražujućih kemikalija, bakterijskih toksina i endogenih upalnih tvari, pri čemu se na odgovarajući način nazivaju polimodalnim nociceptorima (12,13,14). Za razliku od kožne i nekeratizirane površinske sluznice, očna površina ne sadrži bogatu raznolikost mehanoreceptorskih vlakana niskog praga koja održavaju kožnu taktilnu osjetljivost, mada su u spojnici slučajno nađeni neki mehanoreceptori niskog praga i oni obiluju u kpcima, uključujući i palpebralnu spojnicu (15). Međutim, očna površina se inervira hladnim termoreceptorskim vlaknima koja se protežu u rožnici, limbusu i bulbarnoj spojnici i osjetljiva su na pad temperature (14). Većina ovih hladnih termoreceptorskih vlakana funkcionalno je slična hladnim termoreceptorima s niskim pragom kože i sluznicama usta, jezika i nosa (16). Oni pokazuju kontinuiranu impulsnu aktivnost pri pozadinskoj temperaturi tkiva, koja se značajno povećava s malim padovima temperature (14), (17,18). Svaka funkcionalna klasa očnih osjetnih živčanih vlakana izaziva određeni modalitet svjesnog osjeta (20,21) (Slika 1.).



Slika 1. Shematski prikaz funkcionalnih tipova osjetnih neurona koji inerviraju očnu površinu i glavnih vrsta pretvornih kanala izraženih njihovim perifernim živčanim završetcima. Specifični podražaji koji aktiviraju svaku neuronsku klasu i kvaliteta senzacija koje izaziva njihova aktivacija predstavljeni su s desne strane figure. Kvalitativna senzacija koja se pripisuje svakoj funkcionalnoj klasi neurona naznačena je na lijevoj strani, LT hladni termoreceptori s niskim pragom, HT hladni termoreceptori s visokim pragom (2).

1.1.3. Neuropatska bol

U određenim okolnostima, bol nije posljedica periferne povrede inerviranog tkiva, već je uzrokovana izravnom ozljedom ili funkcionalnim poremećajem živčanih elemenata koji sudjeluju u otkrivanju i obradi nociceptivnih podražaja (3,22). Ti elementi uključuju periferne živčane završetke i aksone nociceptivnih osjetnih neurona smještenih u dorzalnog korijenu i cefaličnih osjetnih ganglija; oni također obuhvaćaju neurone višeg reda leđne moždine, moždanog debla, talamusa i razne druge subkortikalne i kortikalne strukture zadužene za

primanje i obradu podataka dobivenih s periferije. Nenormalna, neugodna senzacija izazvana poremećenim funkcioniranjem bilo koje od komponenti boli u mozgu naziva se „neuropatska bol“ (1) i obično se na periferiji izaziva osjetilnim živčanim traumama, metaboličkim bolestima kao šećerna bolest i djelovanjem velikog broja različitih kemijskih, toksičnih ili infektivnih uzročnika koji uzrokuju oštećenje perifernih osjetnih neurona u bilo kojem trenutku njihove putanje (periferna neuropatska bol). Unutar središnjeg živčanog sustava, oštećenje neuronskih skupina koje obrađuju bol koje čine mrežu boli ishemijom, krvarenjima, mehaničkom kompresijom, infekcijama ili degenerativnim procesima može također dovesti do središnje neuropatske boli (2).

1.1.4. Mehanizmi transdukcije očnih nociceptora

Osjetni živčani završeci koji inerviraju oko su periferni aksoni neurona smještenih u trigeminalnom gangliju (TG). Oni u svom staničnom tijelu proizvode različite „channel-transducing“ proteine koji se prenose do perifernih završetaka. Transdukcijски kanali se otvaraju kada su potaknuti određenim oblikom energije, uzrokujući depolarizaciju i živčanog impulsa koji prenose osjetilne informacije u mozak. Uz to, TG neuroni izražavaju natrijeve (Na^+), kalijeve (K^+) i kalcijeve (Ca^{2+}) ionske kanale i kanale sa ligandima, koji doprinose oblikovanju konačne podražljivosti neurona i presudni su za moduliranje frekvencije i obrasca okidanja živčanih impulsa generiranih na perifernim osjetnim završetcima u očnim tkivima (23).

Identificirano je nekoliko klasa transdukcijских kanala u gore spomenutim funkcionalnim tipovima očnih TG neurona (24).

1.1.5. Ozljeda živaca

Lezija ogranaka perifernih živaca u oku, može se pojaviti izravno, fizičkim oštećenjem, metaboličkom, toksičnom ili virusnom neuropatijom ili biti dio ozljede očnih tkiva koja utječe i na druge lokalne vrste stanica koje nisu neuronskog podrijetla i dovesti do upale (2).

Kada se roditeljski osjetni aksoni i/ili njihove završne živčane grane odrežu ili unište, što se događa s kirurškim rezovima izvedenim za kataraktu, intervencijama odvajanja mrežnice ili fotorefraktivnim operacijama, dolazi do prolazne lokalne upale ograničene važnosti, a oštećenja živaca glavna su štetna posljedica takvih trauma. Neposredni, glavni funkcionalni učinak odvajanja živaca je gubitak osjetljivosti na denerviranom teritoriju koji može trajati danima ili mjesecima, ovisno o broju pogođenih živčanih grana i mjestu ozljede duž živčane

putanje (25,26). Prerežani aksoni brzo se odvajaju od svog središnjeg završnog stapka, tvoreći oteklinu na završetku iz koje se počinju pojavljivati sitne grane (klice), brzo rastući u denerviranom tkivu kako bi ponovno uspostavili svoju inervaciju i osjetljivost tkiva (27). Međutim, ovaj postupak općenito ima ograničen uspjeh i oporavak gustoće inervacije može biti samo djelomičan (25). Regeneracija podrazumijeva vrlo aktivnu strukturnu i molekularnu reorganizaciju ozlijeđenih očnih neurona. Oštećenje živaca pogoduje promijenjenoj ekspresiji, posttranslacijskoj modifikaciji i prometu transdukcijских kanala (28,29,30).

Bol i nelagoda koje prate patologije oka proizlaze iz varijabilne kombinacije upale i oštećenja živaca, koji utječu međusobno i mijenjaju se u svakom pojedinom patološkom stanju. To objašnjava varijabilnu promjenu aktivnosti impulsa na osjetilnim živčanim putovima u svakom slučaju, a samim tim i kvantitativne i kvalitativne razlike između neugodnih senzacija očiju koje se javljaju u svake patologije (2).

1.2. OČNA ANESTEZIJA

Oftalmološke operacije su jedne od najčešćih kirurških procedura koje zahtijevaju anesteziju u razvijenim zemljama (31). Anestezija u oftalmologiji nudi uvid u neka temeljna načela dobre anesteziološke prakse, posebno u lokalnom provođenju i regionalnim blokovima. Tijekom posljednjih 20 godina, anesteziolozi su uočili povećanje učestalosti izvođenja regionalnih blokada očiju. Uvjet za regionalni blok duboke anestezije s potpunom akinezijom znatno je smanjen uz istaknutiju ulogu topičke anestezije. Regionalni blokovi nose malu ali stvarnu opasnost od ozbiljnih komplikacija, koje su uglavnom rezultat pogriješno postavljene igle. Trening i vježba su potrebni za smanjenje takvih problema. Upotreba sub-tenonskog bloka smanjuje rizik te je sada ustaljena i popularna tehnika, iako to ne sprečava komplikacije u potpunosti (32). Lokalna anestezija koristi se češće, a „novije“ tehnike lokalne anestezije poput sub-Tenonske anestezije su danas u širokoj upotrebi (33).

Ukapavanjem lokalnog anestetika (LA) u kapima za oči, osigurava anesteziju rožnice koja omogućava operaciju katarakte. Ova tehnika je brza i jednostavna za izvođenje i potencijalne opasnosti prilikom tehnike apliciranja anestetika iglom su izbjegnute. Uporabu topičke anestezije trebalo bi ograničiti na nekomplikirane postupke koje provode iskusni kirurzi u kooperativnih bolesnika (34,35).

Postoje dvije glavne vrste regionalnih oftalmoloških blokova: retrobulbarni blok i peribulbarni blok. Retrobulbarnu injekciju lokalnog anestetika (kokain) je Knapp (36) prvi opisao 1884. godine za enukleaciju oka. Zbog česte toksičnosti kokaina, tehnika nije stekla

popularnost dok ju Atkinson (37) nije ponovo predstavio 1936. s manje toksičnim lijekom prokainom. Retrobulbarni blok Zahl je također nazvao „intrakonalni blok“, budući da vrh igle leži unutar mišićnog konusa, formiranog od četiri ravna mišića i superiornog i inferiornog kosog mišića, povezanim intermuskularnim septama i masnim tkivom (38). Retrobulbarni blok je tehnika malog volumena, obično zahtjeva 4 ml anestezijske otopine, a ima brz početak od tri do pet minuta. Iako retrobulbarni blok pruža pouzdanu anesteziju i akineziju, nosi sa sobom veći rizik od komplikacija (39).

Peribulbarni blok, koji su prvi opisali Davis i Mande kao sigurniju alternativu retrobulbarnom bloku, postao je popularan 1980-ih godina. Taj blok se još naziva i „ekstrakonalni blok“, jer vrh igla ostaje izvan mišićnog konusa. Peribulbarna tehnika ovisi o difuziji anestetika u mišićni konus preko vezivnog tkiva. Tako zahtjeva veći volumen, obično 8 ml anestetika i ima sporije vrijeme početka, obično osam do dvanaest minuta (40). Iako peribulbarna tehnika smanjuje rizik od perforacije, ova komplikacija nije u potpunosti uklonjena (41).

O tome što pacijenti zapravo preferiraju postoje sukobljeni izvještaji. Boezaart je izvjestio da je razlog tome što anestezija može biti nepotpuna u topičkom pristupu. Pacijenti koji su nasumično podvrgnuti na jednu od tehnika anestezije za jedno oko i drugu tehniku za drugo oko, preferirali su retrobulbarnu anesteziju nad lokalnom anestezijom (42). S druge strane, metaanaliza Zhaoa i suradnika (43) izvijestila je da su pacijenti koji su preferirali topičku anesteziju nad blokovima, naveli „strah od igala“ kao ključni razlog, iako je ista populacija bolesnika prijavila veću intraoperativnu nelagodu pod lokalnom anestezijom u odnosu na blok (44).

1.3. LASERSKA FOTOKOAGULACIJA

1.3.1. Povijest

Fotokoagulacija koristi svjetlost za koagulaciju tkiva. Medicinski laseri postali su izvor svjetlosti za stvaranje koagulacije tkiva. Učinak laserske interakcije s tkivom mrežnice proučavan je i ranije, ali tek su nakon Meyer-Schwickerath izvještaja iz 1954. prepoznati povoljni učinci laserskih opekline (45). Hans Littmann i Zeiss Laboratoriji sastavili su prvi fotokoagulator ksenonskog luka u 1956. (46) Sustav je bio učinkovit, ali bilo je teško fokusirati snop na malo mjesto, tretmani su zahtijevali dugo izlaganje i često su bili bolni. Theodore Maiman, doktor znanosti 1960. godine, dizajnirao je prvi oftalmološki laser koji emitira

monokromatsku energiju. Sustavi koji koriste rubinski laser (valna duljina 694 nm) bili su među prvima koji su proučavani u oftalmologiji (47,48). Nudili su određenu varijabilnost u trajanju impulsa i preciznije ciljane tretmane. Oni bi se mogli uspješno primijeniti u svrhu terapije, ali su se intenzivna koriorretinalna razaranja i učestala krvarenja ubrzo pokazali kao problem. Pojava argonskog lasera obilježila je novu prekretnicu u fotokoagulaciji mrežnice (49).

Argonski laser može koristiti plavu (valna duljina 488 nm) i zelenu (valna duljina 514 nm) emisiju svjetlosti koju apsorbiraju i hemoglobin i melanin. Studija dijabetičke retinopatije (DRS) (50) i Studija ranog liječenja dijabetičke retinopatije (51) bile su velika randomizirana klinička ispitivanja koja su pokazala blagotvoran učinak fotokoagulacije mrežnice na dijabetičku retinopatiju i desetljećima su diktirali standard njege. Za druga stanja, uključujući za dob vezanu degeneraciju makule i okluziju mrežnice, pronađeno je da imaju koristi od fotokoagulacije, što povećava indikacije liječenja (52).

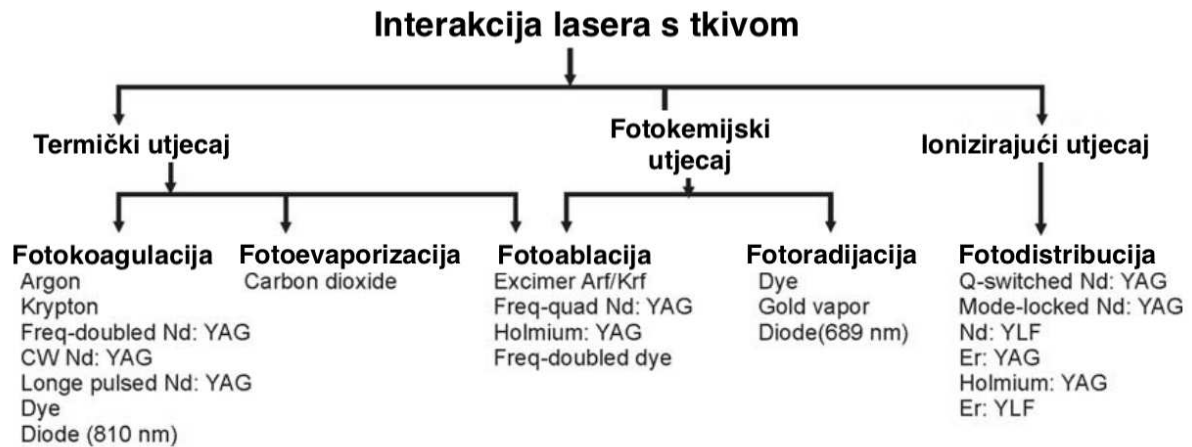
Uvođenje „dye lasera“ predstavilo je daljnji razvoj. Dizajn „dye lasera“ sličan je pulsirajućem čvrstom laseru s laserskim kristalom koji je zamijenjen s ćelijom s bojom (53,54).

Način isporuke važan je aspekt laserske fotokoagulacije. Dok je rubinski laser bio pričvršćen na monokularni izravni oftalmoskop, sljedeće generacije lasera mogle su se priključiti na indirektni oftalmoskop, operativni mikroskop ili lampu s prorezom („slit“ lampu). Endolaserska fotokoagulacija (primijenjena fiberoptičkom sondom postavljenom unutar oka) skratila je vrijeme liječenja i poboljšala rezultate vitreoretinalne operacije. Spajanje lasera sa „slit“ lampom, poboljšalo je laserski dotok do mrežnice, posebno za primjenu kod stražnjeg pola u klinici (56).

1.3.2. Vrste lasera u oftalmologiji

Prije više od 30 godina, oftalmologija je postala prva medicinska specijalnost koja je koristila lasere za liječenje bolesti pacijenata. Danas postoje tri klinički korisne interakcije lasera i tkiva: fotokemijska, termička (fotokoagulacija i fotoablacija) i ionizirajuća (fotodisrupcija) (Slika 2.). U području skrbi o glaukomu, najvažnije interakcije su fotokoagulacija i fotodisrupcija. Laseri s kontinuiranim valom (argon, transskleralni itrijem-aluminij-granat (YAG), dioda i YAG- dvostruke frekvencije) uzrokuju reakcije fotokoagulacije i fotoablacije tkiva. U slučajevima fotokoagulacije, interakcija između termičkog lasera i tkiva rezultira koagulacijom i uništenjem tkiva. Trajanje i stupanj aplikacije energije, kao i količina pigmentacije tkiva, određuju opseg izravnog uništenja tkiva, kao i širenje štete na okolno tkivo. Isparavanje tkiva može se pojaviti kod ekstremno visokih temperatura i uz veliku primjenu

energije. Alternativno, fotodisrupcijom Nd:YAG laserom, dolazi do laserom uzrokovanog optičkog raspada tkiva u plazmidno stanje, što rezultira stvaranjem kavitacijskog mjehurića i otapanjem tkiva (57).



Slika 2. Različite interakcije lasera s tkivom i vrsta lasera koja je uključena (58).

1.3.3. Mehanizam

Panretinalna fotokoagulacija (PRP) učinkovit je tretman za smanjenje ozbiljnog gubitka vida u bolesnika s proliferativnom dijabetičkom retinopatijom (50,59,60). Studija dijabetičke retinopatije preporučila je da se liječenje sastoji od 800 -1600 opekline argonskim laserom na raštrkan način (50). Međutim, prethodna ispitivanja pokazala su da je PRP bolan postupak za većinu bolesnika (61,62),63). Stoga su za smanjenje patnje pacijenata tijekom PRP-a potrebni neki postupci koji olakšavaju bol prilikom izvođenja (64).

U fotokoagulaciji, temperatura tretiranog tkiva se povećava s 37°C na barem 50°C, što rezultira denaturacijom tkivnih proteina i koagulacijom na određenom tkivnom mjestu. To je rezultat konverzije svjetlosne energiju u toplinsku energiju. Monokromatsko svjetlo iz lasera je apsorbirano od melanina, ksantofila makule i hemoglobinu.

Melaninski pigment univerzalno upija svjetlosni spektar između 400 i 700 nm, dok su pigmenti ksantofil i hemoglobin selektivni apsorberi. Melaninski pigment je glavni apsorber svjetla u fotokoagulaciji trabekularne mreže i ko-apsorber svjetla u mrežničnom pigmentnom epitelu (melanosomi) i u žilnici (melanociti). Što je veća valna duljina, to su dublje korioretinalne opeklinae. Stoga se Argonski laser (514.5 nm) i duplofrekventni Nd:YAG laser

(532 nm) apsorbiraju na razini retinalnog pigmentnog epitela (RPE) i kapilara žilnice, dok Kriptonski (647 nm) i diodni laser (810 nm) stvaraju dublje lezije u žilnici. Izgled (oftalmoskopski) optimalne mrežnične opekline zadobivene s argonskim laserom i duplofrekventnim Nd:YAG laserom će biti ista i prilično drugačija od one zadobivene kriptonskim i diodnim laserom. Kriptonski i diodni laser uzrokuju opsežniju povredu žilnice i bol u usporedbi s argonskim laserom i duplofrekventnim Nd: YAG laserom.

Ksantofilni pigment je prisutan u unutarnjem i vanjskom pleksiformnom sloju mrežnice makularnog područja. Oni odlično apsorbiraju plavo svjetlo, a loše apsorbiraju zeleno svjetlo. Stoga će u makularnoj fotokoagulaciji plavo svjetlo (plavo-zeleni argonski laser) uzrokovati neželjeno oštećenje unutarnje mrežnice. Dakle, argonski zeleni laser (514 nm) i duplofrekvencijski Nd: YAG laser (532 nm) se preferiraju više od argonskog plavo-zelenog lasera u makularnoj fotokoagulaciji.

Hemoglobin znatno apsorbira plavo, zeleno i žuto svjetlo i slabo apsorbira crveno svjetlo. Žuta svjetla kraće valne duljine se lakše apsorbiraju. Crvena i infracrvena valna duljina se ne apsorbiraju u hemoglobinu.

U fotodisrupciji, temperatura tretiranog lokaliziranog mikroskopskog područja tkiva povećava se s 37°C na između 100 i 305°C. Na željenom mjestu, atomima se oduzmu elektroni što rezultira nastajanjem plazma polja i mjehurića. Ovo dovodi do hidrodinamičkog i akustičnog udarnog vala, koji mehanički mikroskopski razdire tkivo (58).

U potrazi za načinima da se poštedi tkivo mrežnice, a da se pritom postigne željena terapijska korist, prvi pokušaji bili su usmjereni na titraciju snage lasera za smanjenje oštećenja tkiva. Diodni laseri (valna duljina 819 nm) korišteni su za stvaranje „klasičnih“ opekline dijabetičkom makularnom edemu (DME) (65) i makularne degeneracije povezane s dobi (66,67).

1990. godine Pankratov je razvio mikro impulsni diodni laser. Proizvedeći vlak milisekundnih laserskih impulsa razdvojenih promjenjivim tihim intervalima, mikropulsiranje je omogućilo selektivni tretman mrežničnog pigmentnog epitela i štednju neurosenzorne mrežnice (68,69). Rana primjena mikropulsirajućeg lasera smanjila je, ali nije uklonila, toplinsko oštećenje mrežnice zbog korištenja visokih snaga i/ili ciklusa mikro impulsa. Kasnije se pojavio „Subthreshold Diode Laser“ (SDM) koji je klinički učinkovit bez ikakve ozljede mrežnice inducirane laserom. SDM se pokazao učinkovitim za brojne poremećaje i na jedinstven način omogućava sigurno transfovealno liječenje u očima dobre oštine vida (67,70,71).

1992. Reginald Birngruber i njegovi kolege uveli su primjenu još kraćih mikrosekundnih laserskih impulsa neprekidnog vala. Ti mikrosekundni laserski impulsi selektivno ciljaju i pigmentni epitel mrežnice štedeći fotoreceptore i ostale intraretinalne stanice (65,72). Takvi laserski kontinuirani valovi kratkog impulsa uzrokuju eksplozivno isparavanje melanosoma i stvaranje kavitacijskih mjehurića što rezultira staničnom smrću i naknadnom proliferacijom i migracija RPE stanica radi vraćanja integriteta neispravnog RPE sloja (65). Klinički pojam za ovaj pristup bio je „selektivna terapija mrežnice“ ili SRT (72).

Razvoj laserske tehnologije zaostajao je za razvojem u ostalim područjima mrežnice, kao što su slikovna dijagnostika, farmakologija i genetika. Većina inovacija u laserskoj terapiji u prethodnim desetljećima bila je usmjerena na laserske prilagodbe poput veličine zahvaćenog područja i trajanje pulsa. Međutim, dogodile su se dvije velike promjene posljednjih godina.

2006. godine, OptiMedica Corp. predstavila je PASCAL („Pattern Scan Laser“) laserski fotokoagulator za skeniranje uzorka s 532 nm laserom koji se koristi za standardne postupke fotokoagulacije koji mogu primijeniti jednoličan uzorak mnogih laserskih mrlja odjednom (73). Zbog kratkotrajnog trajanja impulsa, smanjuje se toplina što rezultira sa manjim toplinskim oštećenjima. „Pattern“ laserska tehnologija, omogućava podjednaki razmak pojedinačnih mjesta i prilično konzistentne opekline mrežnice. Laser PASCAL omogućuje oftalmolozima da učinkovito izvode tretmane makularne mreže i da brže izvode panretinalnu fotokoagulaciju s manje boli od klasičnih lasera (74,75). Trenutno je ovo jedan od najčešće korištenih sustava laserske isporuke.

Drugi veliki razvoj bio je uvođenje nove laserske platforme nazvane NAVILAS (OD-OS, inc. Njemačka) koja koristi mrežničnu navigaciju i fundus kameru. Ovaj laser integrira snimke fundusa žive boje, snimanje bez crvene i infracrvene boje, fluoresceinsku angiografiju s fotokoagulacijskim sustavom (76,77). Nakon akvizicije slike i izrade prilagođenih planova liječenja od liječnika uključujući označavanje područja koja će biti koagulirana, plan liječenja nanosi se na digitalnu sliku mrežnice uživo tijekom liječenja. Liječnik kontrolira lasersku primjenu i sustav asistira s postavljanjem laserske zrake. Ova platforma omogućava digitalnu dokumentaciju o liječenju za buduće potrebe. Po prvi put liječnici su u stanju isporučiti brzi i bezbolni laser putem sustava kamera i nadzirati napredak liječenja na širokom zaslonu (78,79). Navigacija mrežnice doprinijela je značajnim povećanjem preciznosti liječenja u usporedbi s konvencionalnim „slit lamp“ laserima (76,80).

Unatoč ovim modifikacijama, mnogi pacijenti i dalje smatraju PRP bolnim iskustvom. Kako bi pacijent bio suradljiviji tijekom fotokoagulacije mrežnice, koriste se različite tehnike anestezije i analgezije. One uključuju peribulbarnu ili retrobulbarno anesteziju (33), oralnu

analgeziju (81), topičke kapi diklofenaka (63) i inhalaciju Entonox-a (61). Bol se također može ublažiti kraćom izloženosti laserskim opeklinama i izbjegavanjem infracrvenih valnih duljina koje prodiru dublje (82).

1.3.4. Indikacije za laser

Liječenje proliferativne dijabetičke retinopatije (PDR) i dalje je najčešća indikacija za fotokoagulaciju do danas. Panretinalna fotokoagulacija (PRP) smanjuje hipoksično opterećenje i potiče oksigenaciju preostale mrežnice. Učinkovitost PRP pokazana je u ETDRS studiji i Studiji dijabetičke retinopatije (59). Utvrđeno je da je anti-VEGF monoterapija jednako učinkovita kao i konvencionalni PRP. Međutim, kliničke i ekonomske prednosti i dalje čine PRP preferiranim izborom liječenja u mnogim stvarnim situacijama (83).

Za dijabetički makularni edem koji je centralan, anti-VEGF terapija se preferira; međutim, žarišna laserska fotokoagulacija još uvijek je korisna u liječenju ekstrafovealnog edema (59).

Fotokoagulacija se pokazala učinkovitom kod okluzije centralne mrežnične vene te okluzija ogranaka mrežnične vene. Laseri su dugo korišteni za liječenje fokalnih curenja u slučajevima središnje serozne korioretinopatije (84). Retinopeksija oko rupture mrežnice provodi se promicanjem korioretinalne adhezije sekundarne laserskoj i pečaćenjem područja oko rupture. To igra ključnu ulogu u prevenciji odvajanja mrežnice (85). Kod eksudativnih vaskularnih poremećaja mrežnice poput Coats-ove bolesti (86), kapilarnog hemangioma mrežnice ili makroaneurizmi mrežnice, laserska fotokoagulacija se, promičući trombozu, može koristiti za izravno zatvaranje žila koje cure (87). Kod vazoproliferativnih tumora mrežnice (angiomi), laserska fotokoagulacija mrežnice može pospješiti zatvaranje neovaskularnih kompleksa (88).

1.3.5. Komplikacije

Iako je klinički učinkovita, laserska fotokoagulacija mrežnice dovodi do kolateralnog oštećenja i nuspojava, uključujući smanjen noćni vid, makularne i periferne skotome sa smanjenjem središnjeg i perifernog vida, pogoršanje makularnog edema i poremećaj anatomije mrežnice zbog ožiljaka (89,90,91).

1.4. MREŽNICA

1.4.1. Anatomija

Mrežnica (retina) je tanka, prozirna, višeslojna, fotosenzibilna opna živčanog tkiva koja pokriva 2/3 stražnjeg dijela oka. Sastoji se od slijepog dijela (pars caecae retinae) koji pokriva stražnji dio šarenice i zrakasto tijelo i vodnog tijela (pars optica retinae) koji pokriva žilnicu. Granica između njih je zupčasta linija (ora serrata) koja je od limbusa rožnice udaljena nazalno 6 mm, a temporalno 7 mm. Vidni dio mrežnice sastoji se od deset histoloških slojeva, od kojih su tri neurona vidnog puta: neuroepitelni sloj – štapići i čunjići, bipolarne stanice i ganglijski sloj. Štapića, koji su smješteni na periferiji, ima gotovo 20 puta više nego čunjića, koji su smješteni u fovei. Unutarnji dijelovi mrežnice (neurosenzorna mrežnica) lako se odvoje od mrežničkog pigmentnog epitela, osim na PNO i ori serati.

Debljina mrežnice iznosi od 0,1 mm do 0,5 mm, prosječno 0,2 mm (ekvator). Stražnji pol mrežnice ili anatomski makula područje je između mrežničkih temporalnih vaskularnih arkada, promjera 5,5 mm.

U centru stražnjeg pola nalazi se središnja jamica (fovea centralis) promjera 1,5 mm. Ona odgovara kliničkoj makuli (macula lutea – žuta pjega). Sadrži zaštitni ksantofilni pigment (lutein) koji štiti makulu od jakog svjetla i djeluje kao antioksidans. Po njemu je i dobila naziv. Žuta boja makule najbolje se vidi u „red free“ svjetlu kad se oftalmoskopom sa zelenim filterom obasja i u mrtvom oku. Tu se nalaze čunjići. Zatim slijedi foveolarna avaskularna zona promjera oko 0,5 mm u čijem je središtu foveola promjera 0,35 mm i predstavlja mjesto najjasnijeg vida. Ona nema ganglijskih stanica ni unutarnjeg zrnatog, nuklearnog sloja. Tu je mrežnica na OCT prikazu prosječne debljine 0,18 mm. Nalazi se 4 mm temporalno od PNO-a i 0,8 mm ispod centra PNO-a. Slika na mrežnici postavljena je naglavce. Mozak tu sliku iskustveno usklađuje sa stvarnošću.

Unutarnji slojevi mrežnice hrane se iz arterije centralis mrežnice, a vanjski neuroepitelni dio iz žilnice; foveola se hrani samo iz žilnice. Arterija centralis mrežnice promjera je 160 μm , a vena centralis mrežnice 220 μm . Arterija centralis mrežnice grana se dihotomno, a ogranci su, bez međusobnih anastomoza, što ima posljedica u slučaju ispada iz funkcije neke od njih, tj. uzrokuje propadanje odgovarajućeg opskrbnog dijela mrežnice jer nema kolateralnog krvotoka. Mrežničke kapilare promjera su oko 7 μm . Arterije su svjetlije boje od vena, a odnos širine lumena mrežničkih arterija prema venama iznosi 2:3. Fiziološki su stijenke mrežničkih krvnih žila transparentne.

Pri oftalmoskopiranju fundusa u mladih ljudi zapažaju se mrežnični refleksi s unutarnje granične membrane. Oni se s godinama, počevši s trećim desetljećem, gube jer unutarnja granična membrana postaje glađa, pa tako nestaje i obilježavajući foveolarni refleks (92).

1.4.2. Bolesti mrežnice koje se najčešće liječe laserskom fotokoagulacijom

1.4.2.1. Dijabetična retinopatija

Šećerna bolest je glavni medicinski problem u cijelom svijetu. Ova bolest uzrokuje niz dugoročnih sistemskih komplikacija koje imaju značajan utjecaj na pacijenta i društvo, jer bolest obično pogađa pojedince u njihovim najproduktivnijim godinama. Sve veća rasprostranjenost šećerne bolesti događa se u cijelom svijetu. Etiologija ovog povećanja uključuje promjene u prehrani, veći unos masti, sjedeći način života i smanjenu tjelesnu aktivnost (93).

Šećerna bolest oštećuje krvne žile u tijelu, ali najprije one najmanje, a to su u oku, glomerulima bubrega, zatim one koje ishranjuju živce te krvne žile srca i mozga. Najčešća, najteža i najranija komplikacija šećerne bolesti na oku jest dijabetična retinopatija. Dijabetična retinopatija je mikroangiopatija s progresivnim oštećenjem mrežnice oka i gubitkom vida. Patofiziološki, uzrok dijabetične retinopatije jest hiperglikemija koja pomoću nekoliko različitih mehanizama stvara mrežničnu hipoksiju koja uzrokuje mikroangiopatiju obilježenu kapilarnom hiperpermeabilnošću ili kapilarnom okluzijom. Dijabetična retinopatija najčešći je uzrok sljepoće radne populacije u razvijenim zemljama (92).

U početnim stadijima dijabetične retinopatije, pacijenti su uglavnom asimptomatski (93). Simptomi mogu biti postupno, bezbolno, obostrano zamagljenje vida ili katkad nagli gubitak vida uzrokovan krvarenjem u staklovinu ili edemom makule.

Dijabetična se retinopatija dijeli na neproliferacijsku i proliferacijsku. Prva je češća i javlja se u 85 – 95% slučajeva obično u inzulin neovisnih dijabetičara, a druga je teža, ali rjeđa i javlja se u 10 – 15% slučajeva, obično u inzulin ovisnih dijabetičara. Prvi oftalmoskopski znak dijabetične retinopatije jest mikroaneurizma.

Osnovno u liječenju dijabetične retinopatije jest dobra regulacija šećerne bolesti s internističke strane. Oftalmološko liječenje je najčešće laserom. Kod neproliferacijske dijabetične retinopatije primjenjuje se fokalna ili direktna fotokoagulacija ciljano na dijabetične patološke lezije kao što su mikroaneurizme, makularni edem. U liječenju makularnog edema pored lasera primjenjuje se intravitrealna terapija anti-VEGF lijekovima ili kortikosteroidima.

Kod proliferacijske dijabetične retinopatije primjenjuje se panretinalna ili indirektna fotokoagulacija (92).

1.4.2.2. Rupture mrežnice i ablacija mrežnice

Staklovina (*corpus vitreum*) se obično odmiče od mrežnice bez uzrokovanja problema. Ali ponekad staklovina poteže mrežnicu dovoljno jako da mrežnica rupturira na jednom ili više mjesta. Tekućina može proći kroz razderotinu mrežnice, podižući mrežnicu sa stražnje strane oka. Kada se mrežnica ovako odigne, to se naziva ablacija mrežnice. Regmatogeno odvajanje mrežnice (RRD) najčešći je oblik odvajanja mrežnice, gdje mrežnična ruptura omogućava ulazak tekućine iz staklaste šupljine u subretinalni prostor, što rezultira odvajanjem mrežnice. Javlja se u otprilike 1 na 10 000 ljudi godišnje (94).

Ruptura mrežnice odnosi se na oštećenje neurosenzorne mrežnice pune debljine. Prijelomi mrežnice mogu nastati iz rascjepa u mrežnici u vrijeme odvajanja stražnje staklovine. Prekidi mrežnice također mogu nastati kao posljedica traume ili upale oka (95).

Ablacija mrežnice često ide uz simptome iskrenja, bljeskanja, floaterima, zavjesa pred okom i pada vida. Može se dogoditi u bilo kojoj dobi, ali najčešće u ljudi od 60 do 70 godina. Muškarci češće obolijevaju od žena te bijela rasa češće od crne rase (96).

Kod prezentacije, ablacija mrežnice se obično dijeli na ablaciju koja uključuje makulu i ablaciju s intaktnom makulom. Osobe s intaktnom makulom obično imaju dobru početnu oštrinu vida i bolju prognozu. Brzo progresivni slučajevi se hitno tretiraju. Kod odvojenja makule, osobe imaju lošiju oštrinu vida i prognoza je lošija čak i uz uspješno ponovno pričvršćivanje mrežnice. Sveukupno oko 95% ljudi ima anatomski uspješan oporavak, a 70 – 90% to postiže nakon jedne operacije (97).

U liječenju, izbor krioterapije ili laserske fotokoagulacije ovisi o iskustvu liječnika, dostupnosti tehnologije i kliničkoj prikladnosti. Krioterapiju je lakše izvesti ako je veličina zjenice mala, a lezija je na prednjem dijelu mrežnice. Laserska fotokoagulacija ima prednost u patologijama stražnje mrežnice (98).

1.4.2.3. Okluzija centralne mrežnične vene

Okluzija središnje mrežnične vene je hemoragični infarkt mrežnice. Incidencija je oko 2,5 na 100 000 stanovnika. Uzrok začepljenja najčešće je tromb u središnjoj mrežničkoj veni, koji nastaje pritiskom arterije na venu budući da imaju zajedničku adventiciju. To se događa na

razini lamine kribroze u očnom živcu. Čimbenici rizika su šećerna bolest, hipertenzija, hiperlipidemija, visoka dob i glaukomska bolest.

Vidna oštrina pada, ali sporije i blaže nego u okluziji središnje mrežnične arterije. Vidna je oštrina smanjena zbog edema i hemoragija u makuli. Vidna je prognoza bolja nego u okluziji središnje mrežnične arterije.

Oftalmoskopski izgled fundusa je poput vatrometa, tj. nalaze se brojna krvarenja u svim četirima kvadrantima fundusa. Vene su izvijugane i proširene, a papila je edematozna. Većina akutnih znakova povuče se za 6 – 12 mjeseci.

Fluoresceinskom angiografijom dijagnosticira se je li riječ o ishemičnom ili neishemičnom obliku. U gotovo polovici pacijenata s neishemičnim oblikom, koji se javlja u oko 20% slučajeva, za 3 mjeseca razvit će se neovaskularizacije na šarenici s posljedičnim sekundarnim neovaskularnim glaukomom.

U ishemičnoj formi kao terapija primjenjuje se panretinalna fotokoagulacija kako bi se prevenirao i liječio nastanak neovaskularnog glaukoma. Makularni edem najčešće se liječi intravitrealnom primjenom anti-VEGF lijekova ili kortikosteroida.

Može nastati i samo okluzija ogranaka središnje mrežnične vene na arterijsko-venskom križanju, najčešće u temporalno gornjem kvadrantu i s posljedičnim edemom u makuli. Ovakva okluzija se događa tri puta češće nego okluzija središnje mrežnične vene (92).

2. CILJ ISTRAŽIVANJA I HIPOTEZA

2.1. CILJ ISTRAŽIVANJA

Panretinalna fotokoagulacija je učinkovita metoda terapije za smanjenje ozbiljnog gubitka vida u pacijenata s proliferativnom dijabetičnom retinopatijom. Međutim, prethodna istraživanja pokazala su da je panretinalna fotokoagulacija bolan postupak za većinu bolesnika. Stoga, ciljevi ovog diplomskog rada su utvrditi postoji li razlika u percepciji boli između jednog oka koje je tretirano retrobulbarnom injekcijom anestetika i drugog oka koje je tretirano topičkom anestezijom tijekom panretinalne fotokoagulacije.

2.2. HIPOTEZA

U ovom radu očekujem da će se pokazati da je bol manja kada se prije postupka panretinalne fotokoagulacije primjeni retrobulbarna injekcija anestetika nasuprot onda kada se oko prije postupka tretira topičkom anestezijom.

3. ISPITANICI I METODE

3.1. VRSTA ISTRAŽIVANJA

Prospektivno eksperimentalno istraživanje provedeno je u Klinici za očne bolesti Kliničkog bolničkog centra Split.

3.2. ISPITANICI

Uključeno je 13 bolesnika, 11 muškaraca (85%) i 2 žene (15%) s proliferativnom dijabetičnom retinopatijom. Ispitanici su bili obrađivani između kolovoza 2019. i siječnja 2020. Svi bolesnici su bili podvrgnuti panretinalnoj fotokoagulaciji oba oka. 5 (39%) bolesnika je bilo na inzulinu, a ostali su bili na peroralnoj terapiji šećerne bolesti u vrijeme provođenja ispitivanja. Medijan dobi ispitanika je 63 (Min 48, Max 74) godine.

Isključeni su pacijenti kojima panretinalna fotokoagulacija nije bila provedena na oba oka.

Tijekom i nakon istraživanja štite se prava i osobni podaci ispitanika u skladu sa Zakonom o zaštiti prava bolesnika (NN 169/04, 37/08) i Zakonom o zaštiti osobnih podataka (NN 103/03-106/12), a istraživanje je usklađeno s odredbama Kodeksa liječničke etike i deontologije (NN 55/08, 139/15) te pravilima Helsinške deklaracije (1964. – 2013.). Za provedbu istraživanja, zatraženo je i dobiveno odobrenje Etičkog povjerenstva Kliničkog bolničkog centra u Splitu pod brojem 2181-147-01/06/M.S.-19-2.

3.3. METODE ISTRAŽIVANJA

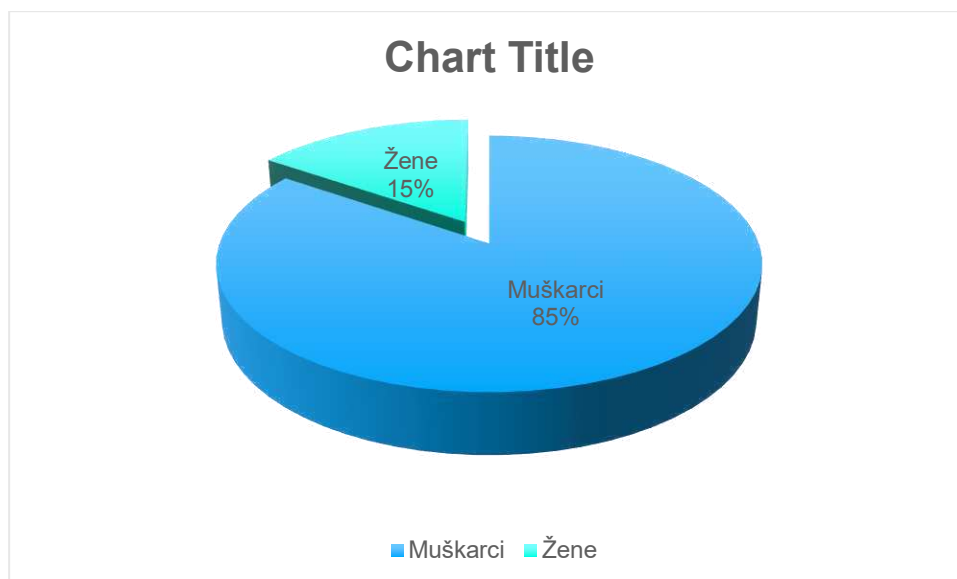
Svi bolesnici su bili anketirani i prije i poslije zahvata s ciljem odjeljivanja jačine percipirane boli. Prije zahvata je bolesnicima dana anketa: „Pain Catastrophizing Scale“ (Sullivan et al 1995.) za određivanje tendencije povećavanja vrijednosti boli i osjećaja bespomoćnosti u slučaju boli, kao i relativna nesposobnost da se spriječe ili inhibiraju misli povezane s boli u iščekivanju, za vrijeme ili nakon bolnog događaja. Također prije zahvata im je dana „Spielberger State-Trait Anxiety Inventory“ (STAI) anketa. Nakon zahvata je ispitanicima dana NRS (Numeric Rating Scale) ljestvica za određivanje doživljene boli. Svim bolesnicima su tretirana oba oka i to jedno s retrobulbarnom injekcijom anestetika (Lidokain 2 ml iglom od 20G, dužine 4 cm) i drugi dan drugo oko s topičkom anestezijom (Benoxi kapi za oči). Laser korišten za panretinalnu fotokoagulaciju je diodni laser.

3.4. STATISTIČKE METODE

Statistički program Statistica 10 (StatSoft Inc., Tulsa, OK, USA) je korišten u statističkoj analizi podataka. Statistički podaci su analizirani koristeći deskriptivnu statistiku. Kvalitativne varijable su prikazane kao postotak i cijeli brojevi, a kvantitativne u obliku srednje vrijednosti i standardne devijacije. Za ispitivanje razine značajnosti razlike među skupinama korišten je Mann-Whitney U Test. Korelacija varijabli je bila iskazana koeficijentom korelacije. Kao statistički značajna razlika koristila se razina značajnosti $P < 0,05$.

4. REZULTATI

Od 13 ispitanika uključenih u ovu eksperimentalnu prospektivnu studiju, 11 je muškaraca (85%) i 2 žene (15%). Medijan dobi ispitanika iznosi 63 (48 – 74) (Slika 3.).



Slika 3. Raspodjela ispitanika prema spolu

Ispitanici su bili tretirani laserskim pulsevima u trajanju od 0,150 – 0,200 sekundi. Srednja snaga laserskih pulseva bila je od 140 do 400 mW. Broj laserskih pečata koji je upotrebljen u pojedinom zahvatu je bio od 296 do 1339 (Tablica 1.).

Tablica 1. Izloženost ispitanika laseru

	Medijan	Minimum	Maximum
Srednja snaga laserskog pulsa (mW)	270	140	400
Izlaganje (s)	0,175	0,150	0,200
Broj laserskih pečata	818	296	1339

Razlike u srednjoj snazi, izlaganju te broju laserskih pečata između eksperimentalne (retrobulbarna injekcija anestetika) i kontrolne skupine (topička anestezija) nisu statistički značajne (Tablica 2.).

Tablica 2. Razlika između Eksperimentalne skupine (RBB) i kontrolne skupine (topička anestezija) u izloženosti laseru

	Zbroj ranga Eksperimentalne skupine	Zbroj ranga Kontrolne skupine	U	P
Srednja snaga laserskog pulsa (mW)	188	163	72	0,538
Izlaganje (ms)	199	152	61	0,238
Broj laserskih pečata	196	155	64	0,305

Mann-Whitney U Test

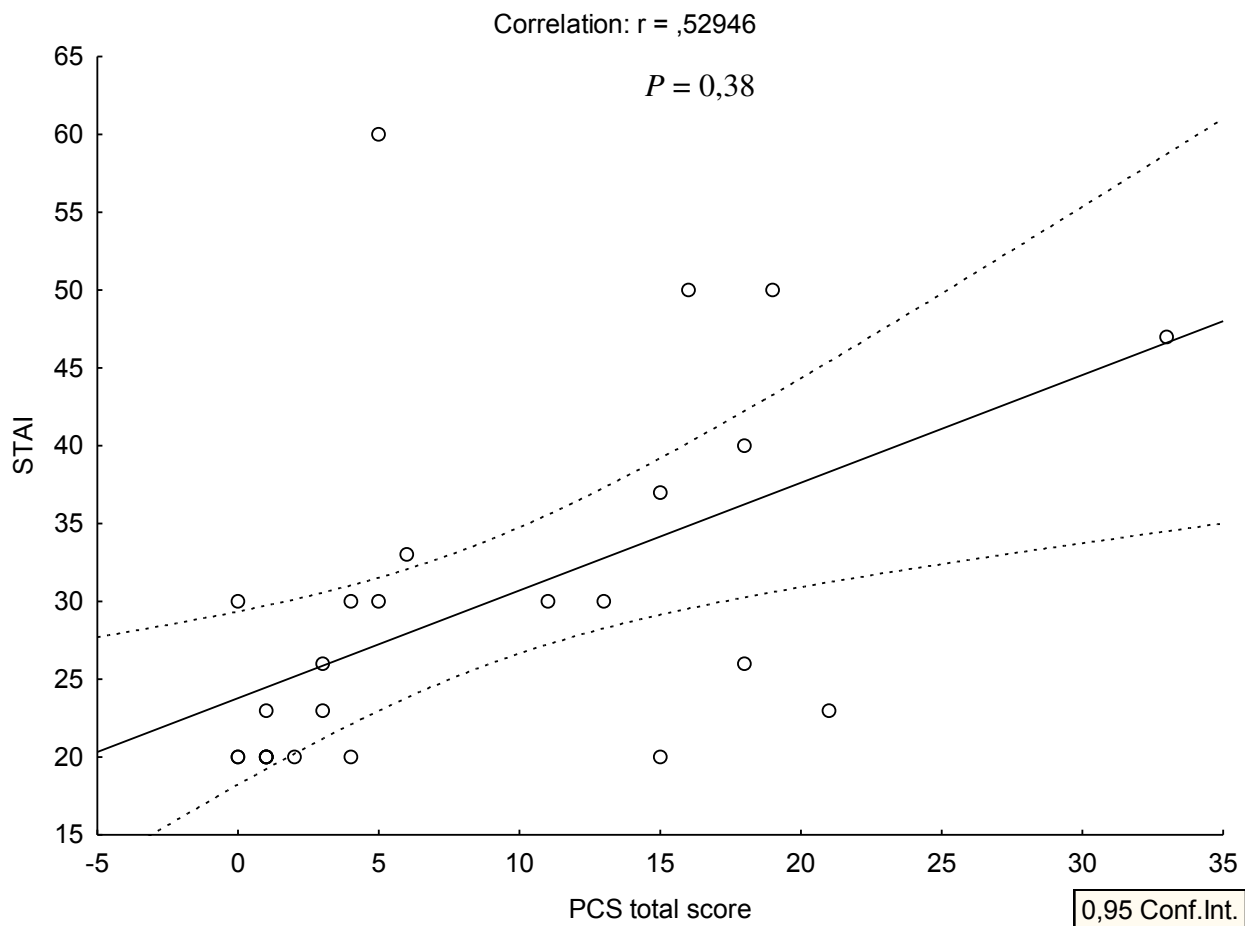
Razlika u percepciji boli, koja je bila zabilježena NRS (Numerical Rating Scale) ljestvicom, između eksperimentalne i kontrolne skupine se pokazala statistički značajnom ($P = 0,018$). Eksperimentalna skupina kojoj je prije panretinalne fotokoagulacije (PRP) apliciran anestetik putem retrobulbarne injekcije je imala manju percepciju boli u odnosu na kontrolnu skupine kojoj je apliciran topički anestetik prije PRP (Tablica 3.).

Tablica 3. Razlika između eksperimentalne skupine (RBB) i kontrolne skupine (topička anestezija) u percepciji boli po NRS ljestvici

	Zbroj ranga eksperimentalne skupine	Zbroj ranga kontrolne skupine	U	P
NRS	129	222	38	0,018

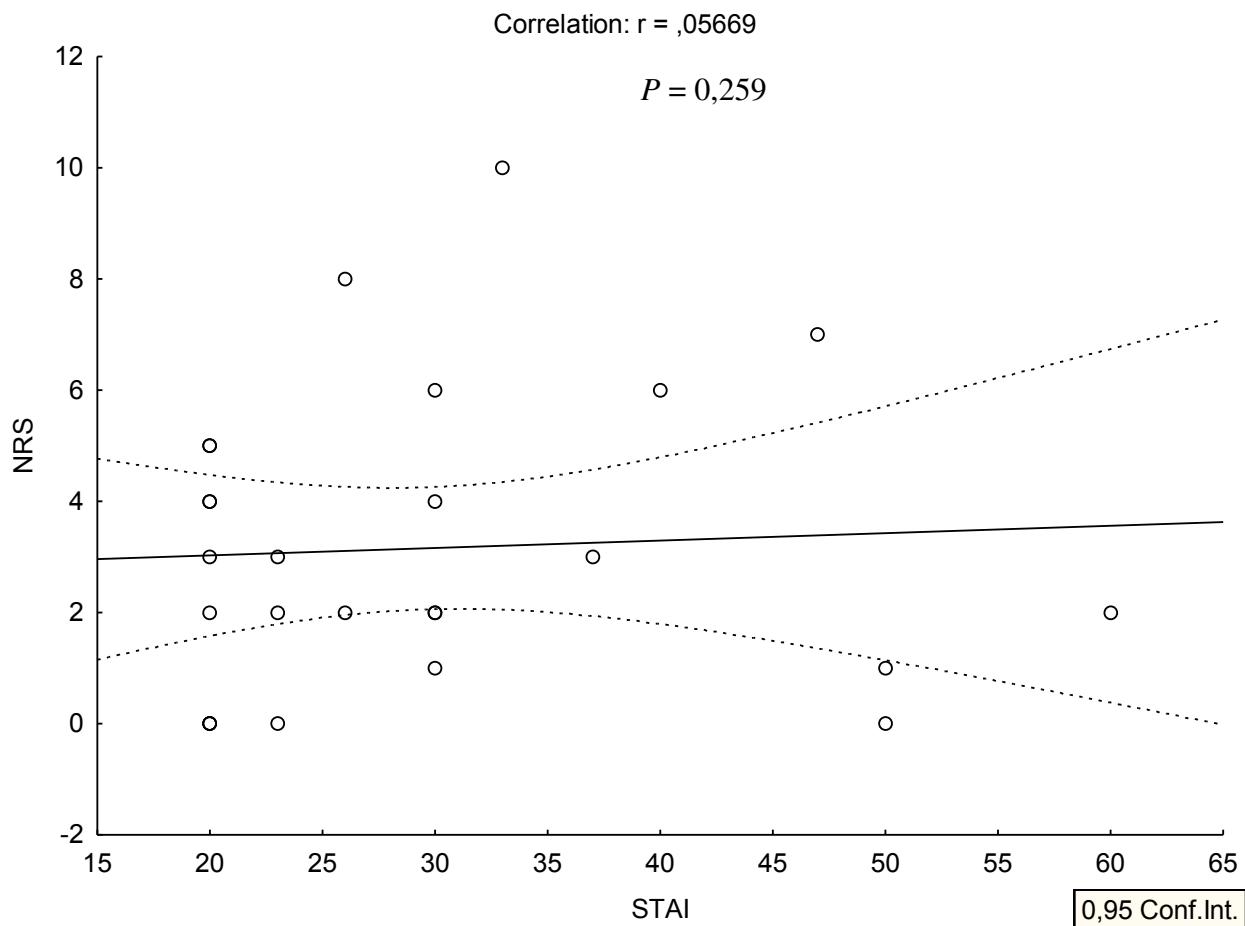
Mann-Whitney U Test

Također je nađena značajna pozitivna korelacija ($r = 0,529$, $P = 0,38$) između rezultata STAI (State and Trait Anxiety Scores) upitnika i PCS (Pain Catastrophizing Scale) rezultata (Slika 4.).



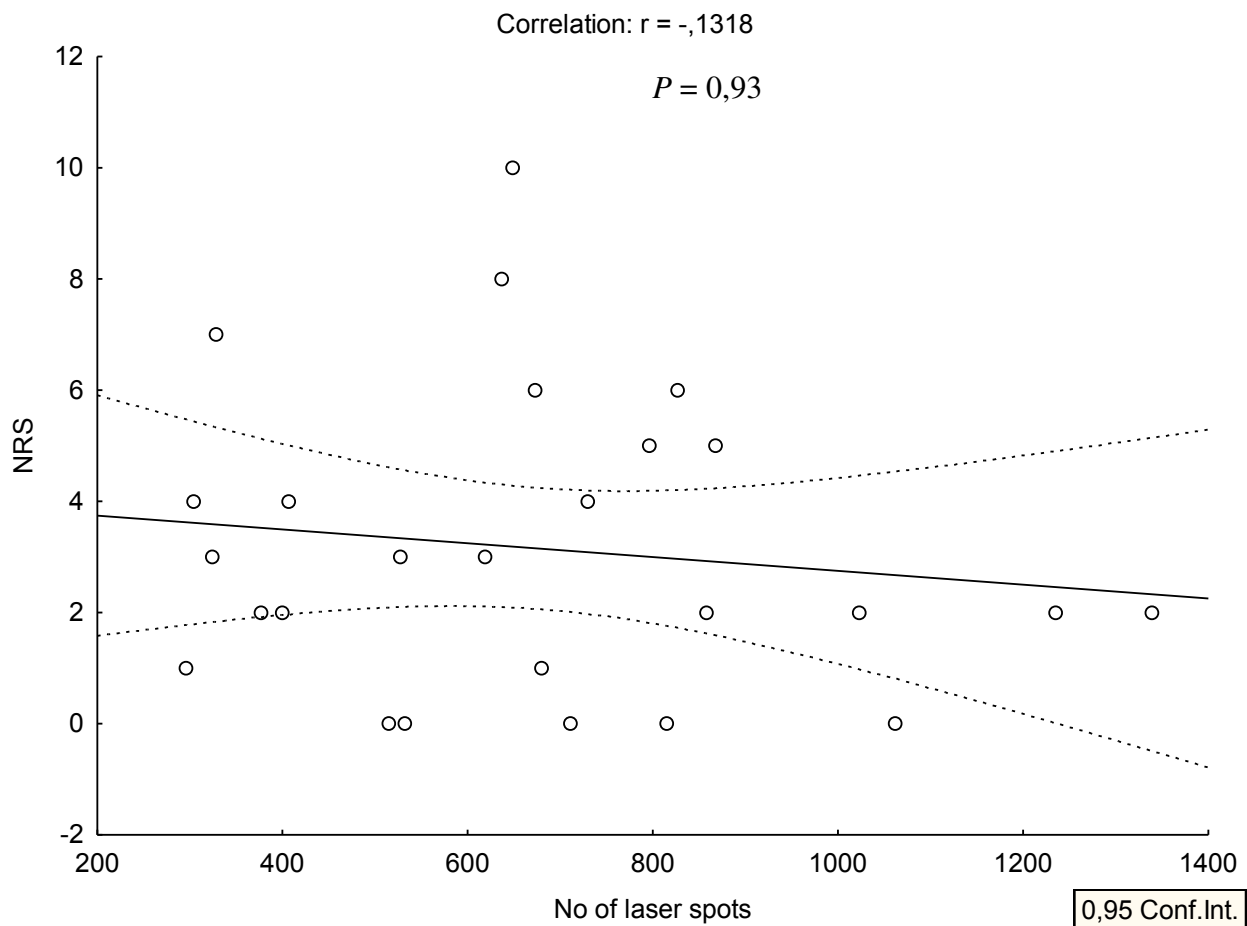
Slika 4. Korelacija STAI i PCS rezultata

Korelacija između NRS i STAI rezultata je neznatno pozitivna i nije statistički značajna ($r = 0,05669$, $P = 0,259$) (Slika 5.).



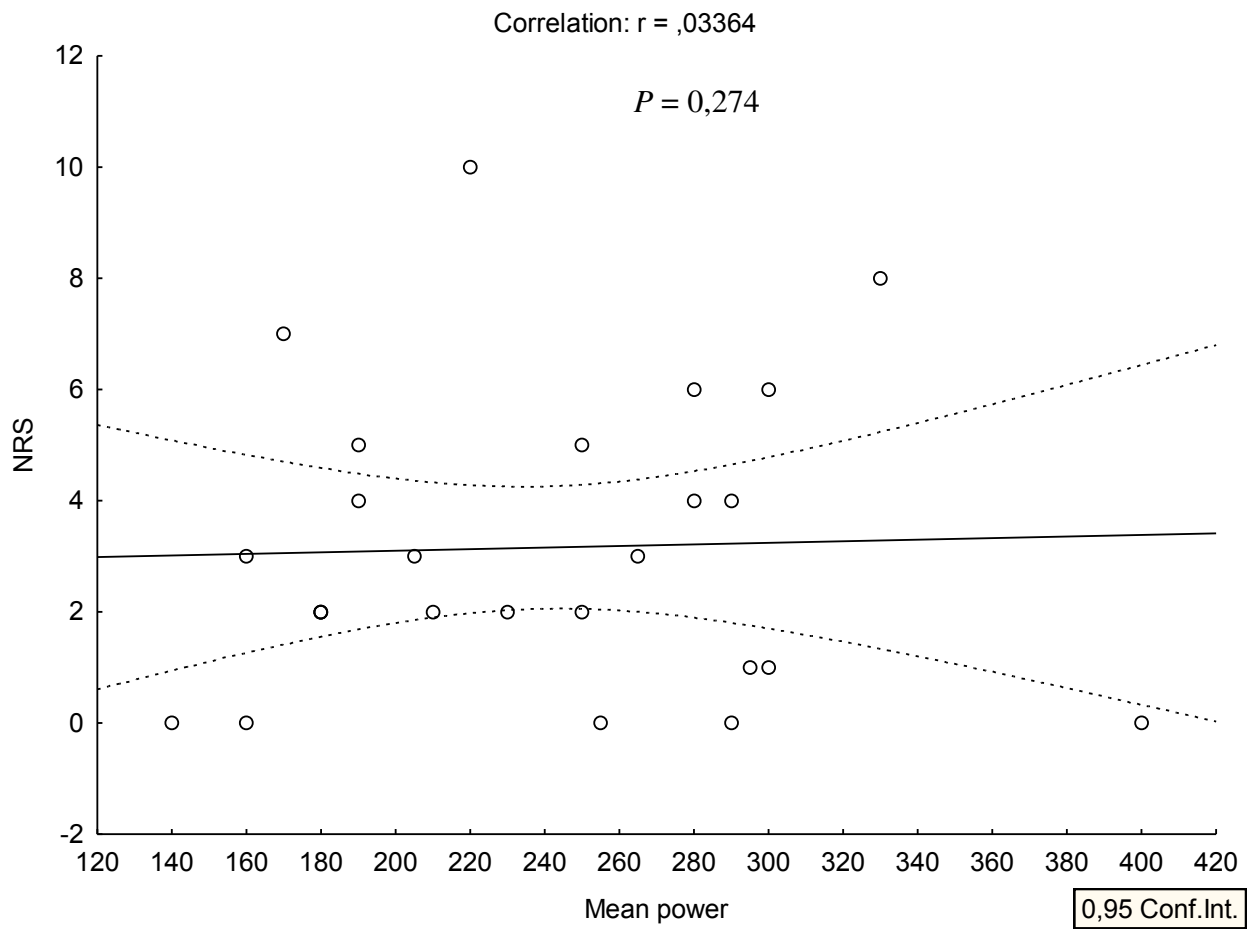
Slika 5. Korelacija između NRS i STAI rezultata

Nije nađena značajna korelacija ($r = -0,1318$, $P = 0,93$) između broja laserskih pečata i NRS rezultata (Slika 6.).



Slika 6. Korelacija između broja laserskih pečata i NRS rezultata

Jednako tako ne postoji značajna korelacija ($r = 0,03364$, $P = 0,247$) između NRS rezultata i snaga laserskih pečata kojom su laserirani pacijenti (Slika 7.).



Slika 7. Korelacija između NRS rezultata i snaga laserskih pečata

5. RASPRAVA

Panretinalna fotokoagulacija (PRP) učinkovita je i rasprostranjena metoda terapije u pacijenata s proliferativnom dijabetičkom retinopatiom (PDR). Međutim, ova terapija se pokazala bolnom u prethodnim istraživanjima. Upravo su bolnost panretinalne fotokoagulacije i želja da ova metoda terapije postane ugodnija za bolesnika, motivirale pokretanje ovog prospektivnog eksperimentalnog istraživanja.

Strategija koja olakšava PRP za pacijenta je apliciranje anestetika retrobulbarnom injekcijom prije samog izvođenja panretinalne fotokoagulacije, a rezultati ove male studije jasno pokazuju da su pacijenti smatrali da je laserski tretman ugodniji kada se izvodi na ovaj način.

Učinkoviti analgetici mogu spriječiti stres i anksioznost povezane s bolom. Retrobulbarna anestezija dokazala se kao učinkovit način anestezije za razne vrste očnih operacija. Bloom i Brucker predlažu pružanje mogućnosti odabira retrobulbarne anestezije za pacijente za koje je bol uzrokovana laserskom fotokoagulacijom mrežnice nepodnošljiva(99). Međutim, primjena retrobulbarne anestezije invazivni je postupak s mogućim prijetećim komplikacijama (100).

Razlika u percepciji boli između dvije ispitivane skupine u ovoj studiji, gdje eksperimentalna skupina označava oko tretirano retrobulbarnom injekcijom anestetika prije panretinalne fotokoagulacije, a kontrolna skupina označava oko tretirano topičkim anestetikom je bila zabilježena NRS (Pain Numeric Scale) ljestvicom i pokazala se statistički značajnom. NRS je jedna od najčešće korištenih ljestvica koje se koriste za određivanje jačine boli u medicini. Sastoji se od horizontalne linije s rasponom od jedanaest brojeva; od nula do 10. Nula je primjer nekoga bez boli, a 10 predstavlja najjaču moguću bol. Ova ljestvica je precizno sredstvo za mjerenje boli kao krajnje točke.

Razlike u srednjoj snazi laserske zrake, vremenu izlaganja te broju laserskih pečata između ispitivanih skupina nisu bile značajne te se ne smatraju kao čimbenicima koji bi utjecali na rezultat ove studije.

Bol koju pacijenti osjećaju tijekom laserske fotokoagulacije vrlo je promjenjiva i ovisi o brojnim čimbenicima, uključujući pigmentaciju fundusa, opetovano liječenje laserom i anksioznost pacijenta. Smatra se da je u mnogim slučajevima izvor boli fotokoagulacija cilijarnih živaca koji se nalaze u suprakoroidalnom prostoru (99).

Dokumentirane su različite strategije kojima se pokušava povećati udobnost pacijenata laserskom fotokoagulacijom, ali većina ih ima potencijalne nedostatke. Vaideanu i sur. su našli da analgezija paracetamolom prije primjene lasera nije značajno smanjila bol povezanu s panretinalnom fotokoagulacijom (81). Primjena diazepam, mefenamske kiseline ili

intramuskularna injekcija ketorolaka nema utjecaja na bol povezanu s PRP (64). Lokalni diklofenak bi mogao biti učinkovit ako se primjeni više od 2 sata prije laserskog tretmana kako bi bio učinkovit, a to može uzrokovati očite poteškoće u užurbanoj klinici (63). Etonox davan putem inhalacije kroz jednokratni usnik ili masku tijekom laserskog tretmana je sigurna metoda ali njegov učinak na pacijente i osoblje u zatvorenom prostoru laserske sobe nije poznat (61). Skraćivanje vremena izlaganja laseru i povećanje snage lasera može značajno smanjiti bol bez narušavanja dugoročnih rezultata liječenja (82). Neke studije nalažu da bi peribulbarna anestezija mogla utjecati na smanjenje boli PRP-a (64).

Pored primjene lijeka i prilagođavanja laserskih parametara, mogu se istražiti i neinvazivne mjere za smanjenje osjetljivosti pacijenata tijekom liječenja PRP-om. Dosadašnja istraživanja otkrila su nekoliko mogućih mehanizama suzbijanja boli kao što su: endogeno oslobađanje opioda, reaktivnost krvnog tlaka i odvlačenje pažnje. Mogući mehanizmi za povećanje boli su autonomna i mišićna reaktivnost, pogrešna raspodjela uzbuđenja, hipervigilnost na bol, zabrinutost i izbjegavajuće ponašanje (101). Stoga, mjere za promicanje mehanizma za suzbijanje boli ili smanjenje mehanizma za povećanje boli, mogu pomoći u smanjenju bolnog osjećaja pacijenata tijekom PRP tretmana. Uporaba nekih psiholoških intervencija, poput postupaka izazivanja pozitivnih emocija ili opuštanja, nađena je korisnom za upravljanje akutnom boli (102). Pored toga, pronađeno je da je glazbom moguće ublažiti bol i patnju odvlačenjem pozornosti (103). Daljnja istraživanja mogu biti opravdana kako bi se istražila njihova učinkovitost u PRP terapiji.

Nedostaci ovi studije bili bi mali broj ispitanika. Za buduća istraživanja bilo bi opravdano istražiti razliku između boli oka tretiranog retrobulbarnom primjenom lidokaina prije PRP-a i oka tretiranog retrobulbarnom primjenom lidokaina uz adrenalin kako bi se potencijalno produljilo djelovanje anestetika.

Zaključno, panretinalna fotokoagulacija je bolna procedura za većinu pacijenata. Ova mala studija sugerira da bi retrobulbarna anestezija mogla utjecati na smanjenje boli PRP-a i učiniti ju ugodnijom procedurom za pacijenta. Retrobulbarna anestezija je također ugodnija za operatera zbog svog akinetičkog djelovanja na oko. Kako bi se PRP obavljao učinkovito, sigurno i uz što manje boli, potrebno je više istraživanja drugih intervencija za smanjenje boli PRP-a ako se nastavi kao tretman izbora za proliferativnu dijabetičku retinopatiju.

6. ZAKLJUČAK

Na osnovi rezultata dobivenih istraživanjem možemo zaključiti sljedeće:

1. Apliciranje anestetika (lidokain 2 mg) retrobulbarnom injekcijom prije samog izvođenja panretinalne fotokoagulacije statistički značajno smanjuje bolnost ove procedure u usporedbi s apliciranjem topičkog anestetika (Benoxi kapi za oči).
2. Također je nađena statistički značajna pozitivna korelacija ($r = 0,529$, $P = 0,38$) između rezultata STAI (State and Trait Anxiety Scores) upitnika i PCS (Pain Catastrophizing Scale) rezultata.

7. POPIS CITIRANE LITERATURE

1. Merskey H, Bogduk N, International Association for the Study of Pain, editors. Classification of chronic pain: descriptions of chronic pain syndromes and definitions of pain terms. 2nd ed. Seattle: IASP Press; 1994. 222 p.
2. Belmonte C, Acosta MC, Merayo-Llodes J, Gallar J. What Causes Eye Pain? *Curr Ophthalmol Rep.* 2015;3:111–21.
3. McMahon S, Koltzenburg M, Tracey I, Turk D. Wall and Melzack's textbook of pain. 6th ed. Philadelphia: Elsevier Saunders; 2013. 1184 p.
4. Mano H, Seymour B. Pain: A Distributed Brain Information Network? *PLOS Biol.* 2015;13:e1002037.
5. Robert Schmidt, Willis WD. Encyclopedia of Pain. 1st ed. Vol. Volume 2. Springer; 2007. 2803 p.
6. Sherrington C. The Integrative Action of the Nervous System. CUP Archive; 1952. 476 p.
7. Belmonte C. Neurobiology of nociceptors. Oxford: Oxford University Press; 1996.
8. Basbaum AI, Bautista DM, Scherrer G, Julius D. Cellular and Molecular Mechanisms of Pain. *Cell.* 2009;139:267–84.
9. Kobayashi S. Organization of Neural Systems for Aversive Information Processing: Pain, Error, and Punishment. *Front Neurosci.* 2012;6.
10. Belmonte C, Aracil A, Acosta MC, Luna C, Gallar J. Nerves and Sensations from the Eye Surface. *Ocul Surf.* 2004;2:248–53.
11. Ivanusic JJ, Wood RJ, Brock JA. Sensory and sympathetic innervation of the mouse and guinea pig corneal epithelium. *J Comp Neurol.* 2013;521:877–93.
12. Belmonte C, Giraldez F. Responses of cat corneal sensory receptors to mechanical and thermal stimulation. *J Physiol.* 1981;321:355–68.
13. Belmonte C, Gallar J, Pozo MA, Rebollo I. Excitation by irritant chemical substances of sensory afferent units in the cat's cornea. *J Physiol.* 1991;437:709–25.
14. Gallar J, Pozo MA, Tuckett RP, Belmonte C. Response of sensory units with unmyelinated fibres to mechanical, thermal and chemical stimulation of the cat's cornea. *J Physiol.* 1993;468:609–22.
15. Ruskell GL. The source of nerve fibres of the trabeculae and adjacent structures in monkey eyes. *Exp Eye Res.* 1976;23:449–59.
16. Braun HA, Bade H, Hensel H. Static and dynamic discharge patterns of bursting cold fibers related to hypothetical receptor mechanisms. *Pflugers Arch.* 1980;386:1–9.
17. Brock JA, McLachlan EM, Belmonte C. Tetrodotoxin-resistant impulses in single nociceptor nerve terminals in guinea-pig cornea. *J Physiol.* 1998;512:211–7.

18. Brock JA, Pianova S, Belmonte C. Differences between nerve terminal impulses of polymodal nociceptors and cold sensory receptors of the guinea-pig cornea. *J Physiol.* 2001;533:493–501.
19. Lippoldt EK, Elmes RR, McCoy DD, Knowlton WM, McKemy DD. Artemin, a glial cell line-derived neurotrophic factor family member, induces TRPM8-dependent cold pain. *J Neurosci Off J Soc Neurosci.* 2013;33:12543–52.
20. Acosta MC, Belmonte C, Gallar J. Sensory experiences in humans and single-unit activity in cats evoked by polymodal stimulation of the cornea. *J Physiol.* 2001;534:511–25.
21. Acosta MC, Tan ME, Belmonte C, Gallar J. Sensations evoked by selective mechanical, chemical, and thermal stimulation of the conjunctiva and cornea. *Invest Ophthalmol Vis Sci.* 2001;42:2063–7.
22. von Hehn CA, Baron R, Woolf CJ. Deconstructing the Neuropathic Pain Phenotype to Reveal Neural Mechanisms. *Neuron.* 2012;73:638–52.
23. Belmonte C, Brock JA, Viana F. Converting cold into pain. *Exp Brain Res.* 2009;196:13–30.
24. Bron R, Wood RJ, Brock JA, Ivanusic JJ. Piezo2 expression in corneal afferent neurons. *J Comp Neurol.* 2014;522:2967–79.
25. Lee BH, McLaren JW, Erie JC, Hodge DO, Bourne WM. Reinnervation in the cornea after LASIK. *Invest Ophthalmol Vis Sci.* 2002;43:3660–4.
26. Bourcier T, Acosta MC, Borderie V, Borra's F, Gallar J, Bury T, et al. Decreased Corneal Sensitivity in Patients with Dry Eye. *Investig Ophthalmology Vis Sci.* 2005;46:2341.
27. Beuerman RW, Schimmelpfennig B. Sensory denervation of the rabbit cornea affects epithelial properties. *Exp Neurol.* 1980;69:196–201.
28. Dib-Hajj SD, Cummins TR, Black JA, Waxman SG. Sodium Channels in Normal and Pathological Pain. *Annu Rev Neurosci.* 2010;33:325–47.
29. Cruz JS, Silva DF, Ribeiro LA, Araújo IGA, Magalhães N, Medeiros A, et al. Resurgent Na⁺ current: A new avenue to neuronal excitability control. *Life Sci.* 2011;89:564–9.
30. Liu C-Y, Lu Z-Y, Li N, Yu L-H, Zhao Y-F, Ma B. The role of large-conductance, calcium-activated potassium channels in a rat model of trigeminal neuropathic pain. *Cephalalgia.* 2015;35:16–35.
31. Leaming DV. Practice styles and preferences of ASCRS members—2003 survey: *J Cataract Refract Surg.* 2004;30:892–900.
32. Hadzic A. *Hadzic's Textbook of Regional Anesthesia and Acute Pain Management.* 2nd ed. Mc Graw Hill; 2017. 1535 p.
33. Kumar CM, Eke T, Dodds C, Deane JS, El-Hindy N, Johnston RL, et al. Local anaesthesia for ophthalmic surgery—new guidelines from the Royal College of Anaesthetists and the Royal College of Ophthalmologists. *Eye.* 2012;26:897–8.

34. Waddell KM, Reeves BC, Johnson GJ. A comparison of anterior and posterior chamber lenses after cataract extraction in rural Africa: a within patient randomised trial. *Br J Ophthalmol*. 2004;88:734–9.
35. Bourne R. Effect of cataract surgery on the corneal endothelium*1Modern phacoemulsification compared with extracapsular cataract surgery. *Ophthalmology*. 2004;111:679–85.
36. Knapp H. Further Observations on The Use of Cocaine. 1844.
37. Atkinson WS. RETROBULBAR INJECTION OF ANESTHETIC WITHIN THE MUSCULAR CONE: (CONE INJECTION). *Arch Ophthalmol*. 1936;16:494–503.
38. Koornneef L. New insights in the human orbital connective tissue. Result of a new anatomical approach. *Arch Ophthalmol Chic Ill* 1960;95:1269–73.
39. Troll GF. Regional ophthalmic anesthesia: Safe techniques and avoidance of complications. *J Clin Anesth*. 1995;7:163–72.
40. Davis DB, Mandel MR. Posterior peribulbar anesthesia: an alternative to retrobulbar anesthesia. *Indian J Ophthalmol*. 1989;37:59–61.
41. Gentili ME, Brassier J. Is peribulbar block safer than retrobulbar? *Reg Anesth*. 1992;13:309.
42. Boezaart A, Berry R, Nell M. Topical anesthesia versus retrobulbar block for cataract surgery: the patients' perspective. *J Clin Anesth*. 2000;12:58–60.
43. Zhao L-Q, Zhu H, Zhao P-Q, Wu Q-R, Hu Y-Q. Topical Anesthesia versus Regional Anesthesia for Cataract Surgery: A Meta-Analysis of Randomized Controlled Trials. *Ophthalmology*. 2012;119:659–67.
44. Pandey SK, Werner L, Apple DJ, Agarwal A, Agarwal A, Agarwal S. No-anesthesia clear corneal phacoemulsification versus topical and topical plus intracameral anesthesia: Randomized clinical trial. *J Cataract Refract Surg*. 2001;27:1643–50.
45. Meyer-Schwickerath G. [Light coagulation; a method for treatment and prevention of the retinal detachment]. *Albrecht Von Graefes Arch Ophthalmol*. 1954;156:2–34.
46. Meyer-Schwickerath G. Prophylactic treatment of retinal detachment by light-coagulation. *Trans Ophthalmol Soc U K*. 1956;76:739–50.
47. Kapany NS, Peppers NA, Zweng HC, Flocks M. RETINAL PHOTOCOAGULATION BY LASERS. *Nature*. 1963;199:146–9.
48. Noyori KS, Campbell CJ, Rittler MC, Koester C. Ocular Thermal Effects Produced By Photocoagulation. *Arch Ophthalmol Chic Ill* 1960. 1963;70:817–22.
49. L'Esperance FA. An ophthalmic argon laser photocoagulation system: design, construction, and laboratory investigations. *Trans Am Ophthalmol Soc*. 1968;66:827–904.

50. Photocoagulation Treatment of Proliferative Diabetic Retinopathy. *Ophthalmology*. 1981;88:583–600.
51. Techniques for scatter and local photocoagulation treatment of diabetic retinopathy: Early Treatment Diabetic Retinopathy Study Report no. 3. The Early Treatment Diabetic Retinopathy Study Research Group. *Int Ophthalmol Clin*. 1987;27:254–64.
52. Argon laser photocoagulation for senile macular degeneration. Results of a randomized clinical trial. *Arch Ophthalmol Chic Ill* 1960. 1982;100:912–8.
53. Holzrichter JF, Schawlow AL. Design and analysis of flashlamp systems for pumping organic dye lasers. *Ann N Y Acad Sci*. 1969;168:703–14.
54. Manson N, Marshall J, Mellerio J, Smart D. Comments on histological studies of gas laser lesions in humans and possible non-linear optical phenomena, together with experiments using a tuneable dye laser. *Mod Probl Ophthalmol*. 1972;10:114–28.
55. Kozak I, Luttrull JK. Modern retinal laser therapy. *Saudi J Ophthalmol*. 2015;29:137–46.
56. Little HL, Zweng HC, Peabody RR. Argon laser slit-lamp retinal photocoagulation. *Trans - Am Acad Ophthalmol Otolaryngol Am Acad Ophthalmol Otolaryngol*. 1970;74:85–97.
57. Laser Treatment of Glaucoma: Introduction [Internet]. Available from: <https://www.aaopt.org/focalpointssnippetdetail.aspx?id=28d2b869-a1a6-43c9-b7fa-0a4346f8c1d5>
58. Bhattacharyya B. *Step by Step Laser in Ophthalmology*. 1st ed. New Delhi: Jaypee Brothers Medical Publishers (P) LTD; 2009. 249 p.
59. Early photocoagulation for diabetic retinopathy. ETDRS report number 9. Early Treatment Diabetic Retinopathy Study Research Group. *Ophthalmology*. 1991;98:766–85.
60. Hercules BL, Gayed II, Lucas SB, Jeacock J. Peripheral retinal ablation in the treatment of proliferative diabetic retinopathy: a three-year interim report of a randomised, controlled study using the argon laser. *Br J Ophthalmol*. 1977;61:555–63.
61. Cook HL, Newsom RSB, Mensah E, Saeed M, James D, Ffytche TJ. Entonox as an analgesic agent during panretinal photocoagulation. *Br J Ophthalmol*. 2002;86:1107–8.
62. Stevens JD, Foss AJE, Hamilton AMP. No-needle one-quadrant sub-tenon anaesthesia for panretinal photocoagulation. *Eye*. 1993;7:768–71.
63. Weinberger D, Ron Y, Lichter H, Rosenblat I, Axer-Siegel R, Yassur Y. Analgesic effect of topical sodium diclofenac 0.1% drops during retinal laser photocoagulation. *Br J Ophthalmol*. 2000;84:135–7.
64. Wu W-C, Hsu K-H, Chen T-L, Hwang Y-S, Lin K-K, Li L-M, et al. Interventions for relieving pain associated with panretinal photocoagulation: a prospective randomized trial. *Eye*. 2006;20:712–9.
65. Akduman L, Olk RJ. Subthreshold (invisible) modified grid diode laser photocoagulation in diffuse diabetic macular edema (DDME). *Ophthalmic Surg Lasers*. 1999;30:706–14.

66. Olk RJ, Friberg TR, Stickney KL, Akduman L, Wong KL, Chen MC, et al. Therapeutic benefits of infrared (810-nm) diode laser macular grid photocoagulation in prophylactic treatment of nonexudative age-related macular degeneration: two-year results of a randomized pilot study. *Ophthalmology*. 1999;106:2082–90.
67. Luttrull JK, Dorin G. Subthreshold Diode Micropulse Laser Photocoagulation (SDM) as Invisible Retinal Phototherapy for Diabetic Macular Edema: A Review. *Curr Diabetes Rev*. 2012;8:274–84.
68. Roider J, Hillenkamp F, Flotte T, Birngruber R. Microphotocoagulation: selective effects of repetitive short laser pulses. *Proc Natl Acad Sci U S A*. 1993;90:8643–7.
69. Michail M. Pankratov. Pulsed delivery of laser energy in experimental thermal retinal photocoagulation. In 1990. Available from: <https://doi.org/10.1117/12.17626>
70. Dorin G. Subthreshold and micropulse diode laser photocoagulation. *Semin Ophthalmol*. 2003;18:147–53.
71. Roider J, Michaud NA, Flotte TJ, Birngruber R. Response of the retinal pigment epithelium to selective photocoagulation. *Arch Ophthalmol Chic Ill 1960*. 1992;110:1786–92.
72. Brinkmann R, Roider J, Birngruber R. Selective retina therapy (SRT): a review on methods, techniques, preclinical and first clinical results. *Bull Soc Belge Ophtalmol*. 2006;;51–69.
73. Blumenkranz MS, Yellachich D, Andersen DE, Wiltberger MW, Mordaunt D, Marcellino GR, et al. Semiautomated patterned scanning laser for retinal photocoagulation. *Retina Phila Pa*. 2006;26:370–6.
74. Muqit MMK, Marcellino GR, Gray JCB, McLauchlan R, Henson DB, Young LB, et al. Pain responses of Pascal 20 ms multi-spot and 100 ms single-spot panretinal photocoagulation: Manchester Pascal Study, MAPASS report 2. *Br J Ophthalmol*. 2010;94:1493–8.
75. Nagpal M, Marlecha S, Nagpal K. Comparison of laser photocoagulation for diabetic retinopathy using 532-nm standard laser versus multispot pattern scan laser. *Retina Phila Pa*. 2010;30:452–8.
76. Kozak I, Oster SF, Cortes MA, Dowell D, Hartmann K, Kim JS, et al. Clinical evaluation and treatment accuracy in diabetic macular edema using navigated laser photocoagulator NAVILAS. *Ophthalmology*. 2011;118:1119–24.
77. Kernt M, Cheuteu R, Vounotrypidis E, Haritoglou C, Kampik A, Ulbig MW, et al. Focal and panretinal photocoagulation with a navigated laser (NAVILAS®). *Acta Ophthalmol (Copenh)*. 2011;89:e662-664.
78. Kernt M, Cheuteu RE, Cserhati S, Seidensticker F, Liegl RG, Lang J, et al. Pain and accuracy of focal laser treatment for diabetic macular edema using a retinal navigated laser (Navilas®). *Clin Ophthalmol Auckl NZ*. 2012;6:289–96.
79. Ober MD, Kernt M, Cortes MA, Kozak I. Time required for navigated macular laser photocoagulation treatment with the Navilas. *Graefes Arch Clin Exp Ophthalmol Albrecht Von Graefes Arch Klin Exp Ophthalmol*. 2013;251:1049–53.

80. Kozak I, Kim JS, Oster SF, Chhablani J, Freeman WR. Focal navigated laser photocoagulation in retinovascular disease: clinical results in initial case series. *Retina Phila Pa.* 2012;32:930–5.
81. Vaideanu D, Taylor P, McAndrew P, Hildreth A, Deady JP, Steel DH. Double masked randomised controlled trial to assess the effectiveness of paracetamol in reducing pain in panretinal photocoagulation. *Br J Ophthalmol.* 2006;1;90:713–7.
82. Al-Hussainy S, Dodson PM, Gibson JM. Pain response and follow-up of patients undergoing panretinal laser photocoagulation with reduced exposure times. *Eye.* 2008;22:96–9.
83. Writing Committee for the Diabetic Retinopathy Clinical Research Network, Gross JG, Glassman AR, Jampol LM, Inusah S, Aiello LP, et al. Panretinal Photocoagulation vs Intravitreal Ranibizumab for Proliferative Diabetic Retinopathy: A Randomized Clinical Trial. *JAMA.* 2015;314:2137–46.
84. Finkelstein D. Laser therapy for central retinal vein obstruction. *Curr Opin Ophthalmol.* 1996;7:80–3.
85. Kovacević D, Loncarek K. [Long-term results of argon laser retinal photocoagulation for retinal ruptures]. *Acta Medica Croat Cas Hrvatske Akad Med Znan.* 2006;60:149–52.
86. Koh YT, Sanjay S. Successful outcome of adult-onset Coats' disease following retinal laser photocoagulation. *Oman J Ophthalmol.* 2013;6:206.
87. Speilburg AM, Klemencic SA. Ruptured retinal arterial macroaneurysm: diagnosis and management. *J Optom.* 2014;7:131–7.
88. Bertelli E, Pernter H. Vasoproliferative retinal tumor treated with indocyanine green-mediated photothrombosis. *Retin Cases Brief Rep.* 2009;3:266–71.
89. McDonald HR, Schatz H. Macular edema following panretinal photocoagulation. *Retina Phila Pa.* 1985;5:5–10.
90. Frank RN. Visual fields and electroretinography following extensive photocoagulation. *Arch Ophthalmol Chic Ill 1960.* 1975;93:591–8.
91. McDonald HR, Schatz H. Visual loss following panretinal photocoagulation for proliferative diabetic retinopathy. *Ophthalmology.* 1985;92:388–93.
92. Ivanišević M. *Oftalmologija Udžbenik za Studente Medicine.* 1st ed. Split: Sveučilište u Splitu Medicinski Fakultet; 2015. 250 p.
93. Diabetic Retinopathy: Practice Essentials, Pathophysiology, Etiology. 2020; Available from: <https://emedicine.medscape.com/article/1225122-overview#a1>
94. Fraser S, Steel D. Retinal detachment. *BMJ Clin Evid [Internet].* 2010;2010. Available from: <https://www.ncbi.nlm.nih.gov/pmc/articles/PMC3275330/>

95. Tanner V, Harle D, Tan J, Foote B, Williamson TH, Chignell AH. Acute posterior vitreous detachment: the predictive value of vitreous pigment and symptomatology. *Br J Ophthalmol*. 2000;84:1264–8.
96. Laatikainen L, Tolppanen EM, Harju H. Epidemiology of rhegmatogenous retinal detachment in a Finnish population. *Acta Ophthalmol (Copenh)*. 1985;63:59–64.
97. Machemer R, Aaberg TM, Freeman HM, Irvine AR, Lean JS, Michels RM. An updated classification of retinal detachment with proliferative vitreoretinopathy. *Am J Ophthalmol*. 1991;112:159–65.
98. Wilkinson CP. Evidence-based analysis of prophylactic treatment of asymptomatic retinal breaks and lattice degeneration. *Ophthalmology*. 2000;107:12–5; discussion 15-18.
99. Bloom SM, Brucker AJ. *Laser Surgery of the Posterior Segment. Second Edition. RETINA*. 1997;17:564.
100. Edge KR, V. Nicoll JM. Retrobulbar Hemorrhage After 12,500 Retrobulbar Blocks. *Anesth Analg*. 1993;76:1019–1022.
101. Janssen SA. Negative affect and sensitization to pain. *Scand J Psychol*. 2002;43:131–7.
102. Bruehl S, Carlson CR, McCubbin JA. Two brief interventions for acute pain. *PAIN*. 1993;54:29–36.
103. Chan YM, Lee PWH, Ng TY, Ngan HYS, Wong LC. The use of music to reduce anxiety for patients undergoing colposcopy: a randomized trial. *Gynecol Oncol*. 2003;91:213–7.

8. SAŽETAK

Uvod: Panretinalna fotokoagulacija (PRP) učinkovita je i rasprostranjena metoda terapije u pacijenata s proliferativnom dijabetičkom retinopatiom (PDR). Međutim, ova terapija se pokazala bolnom u prethodnim istraživanjima. Dokumentirane su različite strategije kojima se pokušava povećati udobnost pacijenata laserskom fotokoagulacijom, ali većina ih ima potencijalne nedostatke. Retrobulbarna injekcija anestetika jednostavna je metoda kojim bi se mogla smanjiti bolnost PRP-a.

Cilj istraživanja: Cilj ovog istraživanja bio je ispitati postoji li razlika u percepciji boli oka tretiranog retrobulbarnom injekcijom anestetika u odnosu na drugo oko koje je tretirano topičkim anestetikom u pacijenata s dijabetičkom retinopatijom koji su podvrgnuti panretinalnoj fotokoagulaciji.

Ispitanici i metode: Ovo prospektivno eksperimentalno istraživanje uključivalo je 13 ispitanika (26 očiju) koji boluju od proliferativne dijabetičke retinopatije te su podvrgnuti panretinalnoj fotokoagulaciji u Klinici za očne bolesti KBC-a Split između kolovoza 2019. i siječnja 2020. godine. U studiju je uključeno 11 muškaraca i 2 žene. Medijan dobi ispitanika iznosi 63 (48 - 74).

Rezultati: Razlika u percepciji boli, koja je bila zabilježena NRS (Numerical Rating Scale) ljestvicom, između ispitivane eksperimentalne skupine (RBB) i kontrolne skupine (topička anestezija) se pokazala statistički značajnom ($P < 0,05$). Eksperimentalna skupina kojoj je prije panretinalne fotokoagulacije (PRP) apliciran anestetik putem retrobulbarne injekcije je imala manju percepciju boli u odnosu na kontrolnu skupinu kojoj je apliciran topički anestetik prije PRP.

Zaključak: Iz rezultata ovog istraživanja možemo zaključiti da apliciranje anestetika (lidokain 2 mg) retrobulbarnom injekcijom prije samog izvođenja panretinalne fotokoagulacije statistički značajno smanjuje bolnost ove procedure u usporedbi s apliciranjem topičkog anestetika (Benoxi kapi za oči).

9. SUMMARY

Diploma thesis title: Pain perception of retinal photocoagulation

Introduction: Panretinal photocoagulation (PRP) is an effective and widespread method of therapy in patients with proliferative diabetic retinopathy (PDR). However, this therapy has been shown to be painful in previous studies. Various strategies have been documented to attempt to increase patient comfort during laser photocoagulation, but most have potential drawbacks. Retrobulbar injection of anesthetics is a simple method that could reduce the pain of PRP.

Objectives: The aim of this study was to examine whether there is a difference in the pain perception in an eye treated with retrobulbar application of anesthetic compared to the other eye treated with a topical anesthetic in patients with diabetic retinopathy who underwent panretinal photocoagulation.

Subjects and methods: This prospective experimental study included 13 subjects (26 eyes) suffering from proliferative diabetic retinopathy and underwent panretinal photocoagulation at the Department of Ophthalmology of University Medical Center Split between August 2019 and January 2020. The study included 11 men and 2 women. The median age of the subjects was 63 (48 - 74).

Results: The difference in pain perception, which was recorded by NRS (Numerical Rating Scale), between the examined experimental group (RBB) and control group (topical anesthesia) was statistically significant ($P < 0.05$). Group 1 to which a retrobulbar injection anesthetic was administered prior to panretinal photocoagulation (PRP) had a lower perception of pain compared to group 2 to which a topical anesthetic was administered prior to PRP.

Conclusion: From the results of this study we can conclude that the application of anesthetics (lidocaine 2 mg) by retrobulbar injection before performing panretinal photocoagulation statistically significantly reduces the pain of this procedure compared to the application of a topical anesthetic (Benoxi eye drops).

10. ŽIVOTOPIS

OSOBNI PODACI

Ime i prezime: Lucija Beljan

Elektronička pošta: beljanlucija01@gmail.com

ZNANJA I VJEŠTINE

Aktivno služenje engleskim i njemačkim jezikom

Dobro služenje računalom i Microsoft Office programom

Vozačka dozvola B kategorije

OSTALE AKTIVNOSTI

Volontiranje u Respiratorno-intenzivističkom centru KBC-a Split u vrijeme pandemije bolesti COVID-19