

# Usporedba učinkovitosti liječenja makularnog edema monoterapijom intravitrealnim bevacizumabom i kombinacijom sa subtenonskim triamcinolonom

---

**Leskur, Mia**

**Master's thesis / Diplomski rad**

**2020**

*Degree Grantor / Ustanova koja je dodijelila akademski / stručni stupanj:* **University of Split, School of Medicine / Sveučilište u Splitu, Medicinski fakultet**

*Permanent link / Trajna poveznica:* <https://um.nsk.hr/um:nbn:hr:171:454283>

*Rights / Prava:* [In copyright](#)/[Zaštićeno autorskim pravom.](#)

*Download date / Datum preuzimanja:* **2024-11-11**



*Repository / Repozitorij:*

[MEFST Repository](#)



**SVEUČILIŠTE U SPLITU  
MEDICINSKI FAKULTET**

**Mia Leskur**

**USPOREDBA UČINKOVITOSTI LIJEČENJA MAKULARNOG EDEMA  
MONOTERAPIJOM INTRAVITREALNIM BEVACIZUMABOM I KOMBINACIJOM  
SA SUBTENONSKIM TRIAMCINOLONOM**

**Diplomski rad**

**Akadska godina:**

**2019./2020.**

**Mentor:**

**Doc. dr. sc. Ljubo Znaor, dr. med**

**Split, srpanj 2020.**

**SVEUČILIŠTE U SPLITU  
MEDICINSKI FAKULTET**

**Mia Leskur**

**USPOREDBA UČINKOVITOSTI LIJEČENJA MAKULARNOG EDEMA  
MONOTERAPIJOM INTRAVITREALNIM BEVACIZUMABOM I KOMBINACIJOM  
SA SUBTENONSKIM TRIAMCINOLONOM**

**Diplomski rad**

**Akadska godina:**

**2019./2020.**

**Mentor:**

**Doc. dr. sc. Ljubo Znaor, dr. med**

**Split, srpanj 2020.**

# SADRŽAJ

1.	UVOD .....	1
1.1.	Mrežnica .....	2
1.2.	Staklovina .....	5
1.3.	Makularni edem .....	5
1.3.1.	Utjecaj makularnog edema na vidnu funkciju .....	7
1.3.2.	Dijagnostičke metode .....	8
1.4.	Dijabetički makularni edem .....	10
1.5.	Okluzija središnje mrežnične vene .....	12
1.6.	Senilna makularna degeneracija .....	14
1.7.	Terapijske metode .....	16
1.7.1.	Načini primjene lijekova u oko .....	16
1.7.2.	Kortikosteroidno liječenje .....	18
1.7.3.	Anti-VEGF lijekovi .....	19
1.7.4.	Metode liječenja makularnog edema .....	21
2.	CILJ ISTRAŽIVANJA .....	24
3.	ISPITANICI I METODE .....	26
3.1.	Vrsta istraživanja .....	27
3.2.	Ispitanici i opis istraživanja .....	27
3.3.	Statistička analiza .....	28
3.4.	Primarne mjere ishoda .....	28
3.5.	Sekundarne mjere ishoda .....	28
4.	REZULTATI .....	29
5.	RASPRAVA .....	38
6.	ZAKLJUČCI .....	42

7.	POPIS CITIRANE LITERATURE .....	44
8.	SAŽETAK .....	55
9.	SUMMARY .....	57
10.	ŽIVOTOPIŠ .....	59

*Hvala mojoj majci što je najbolja majka na svijetu. Što mi je na svom primjeru pokazala dokle se može stići marljivošću i upornošću. Što je i majka i sestra u jednom. Hvala ti mama na neizmjerljivoj ljubavi.*

*Hvala mami, tati i Robiju, mojoj obitelji, što su me učinili sposobnom i slobodnom osobom, da sama biram svoj put u životu i prihvaćam prepreke koje idu s tim. Što su mi omogućili da budem sve što želim i iskoristim najbolje što mi život nudi. Hvala im što su onakvi kakvi jesu, savršeno nesavršeni.*

*Hvala mojim prijateljima koji su sa mnom na ovom dugačkom putu, koji se trude očuvati prijateljstvo unatoč brojnim obavezama, koji uvijek nađu vremena za mene i koji me cijene sa svim manama i vrlinama. Hvala mom Ivanu što mi je potpora čak i onda kada sama sebi nisam, cijenim to iako nekad ne znam kako to pokazati.*

*Hvala svima onima koji su me na fakultetu naučili da je moguće biti i sretan i uspješan, kojima se kroz riječi očitava ljubav prema ovoj struci, a koji su istu tu ljubav prenijeli i na mene. Jer, nije uvijek bilo lako. Pamte se i teški i lijepi dani, ali svi ostaju u lijepom sjećanju, jer sve uistinu važne stvari zahtijevaju mnogo truda.*

*A sada, krenimo u život.*

*The secret of getting ahead is getting started.*

*The secret of getting started is breaking your complex overwhelming tasks  
into small manageable tasks,  
and then starting on the first one.*

*Mark Twain*

## **POPIS KRATICA**

RPE – retinalni pigmentni epitel

VEGF – vaskularni endotelni čimbenik rasta (engl. *Vascular Endothelial Growth Factor*)

OCT – optička koherentna tomografija (engl. *Optical Coherence Tomography*)

DME – dijabetički makularni edem

CSME – klinički značajni makularni edem (engl. *Clinically Significant Macular Edema*)

CRVO – okluzija centralne mrežnične vene (engl. *Central Retinal Vein Occlusion*)

SMD – senilna makularna degeneracija

KS – kortikosteroidi

TA – triamcinolon acetonid

IVT – intravitrealni triamcinolon

IVB – intravitrealni bevacizumab

STT – subtenonski triamcinolon

VA – vidna oštrina (engl. *Visual Acuity*)

CST – debljina središnjeg polja (engl. *Central Subfield Thickness*)

CV – obujam mjerenog kvadranta (engl. *Cube Volume*)

CAT – prosječna središnja debljina mrežnice (engl. *Cube Average Thickness*)

IOP – intraokularni tlak (engl. *Intraocular Pressure*)

## **1. UVOD**



## 1.1. Mrežnica

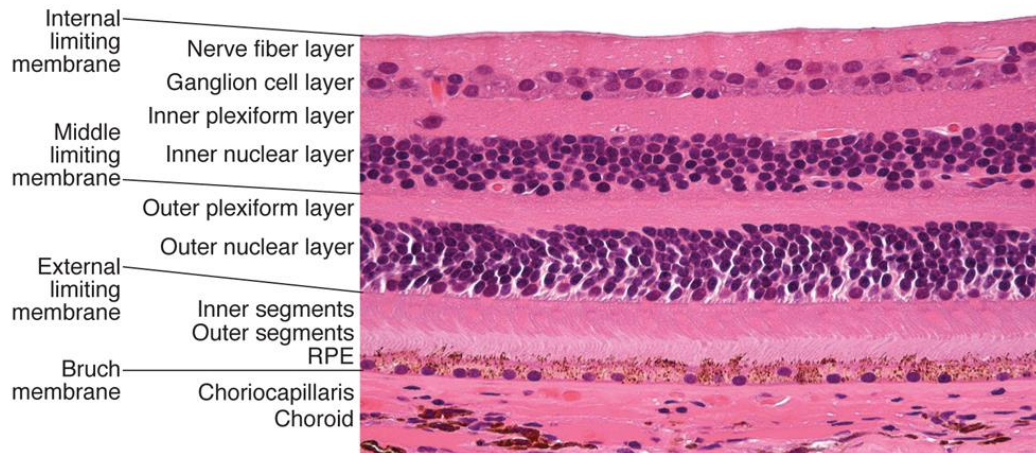
Mrežnica (*retina*) je fotosenzibilna membrana, sloj živčanog tkiva koji pokriva unutrašnje dvije trećine oka te čini unutarnju očnu ovojnica. Tkivo mrežnice specifičirano je da sakuplja svjetlost inicirajući osjetilo vida, kodira te informacije u električne signale i prenosi ih preko optičkog živca u više dijelove mozga. Sastoji se od vanjske stijenke koja postaje retinalni pigmentni epitel (*pars caeca retinae*) i unutarnje stijenke od koje se razvija neurosenzorna retina (*pars optica retinae*) (1,2).

Retinalni pigmentni epitel (RPE) sloj je pigmentiranih stanica koji se nalazi između Bruchove membrane koja ga odvaja od srednje očne ovojnice s vanjske strane i neuralnog sloja s unutarnje strane. Tipična stanica RPE sadrži melanosome u kojima se nalazi pigment melanin preko kojega se odvija apsorpcija svjetla. RPE sloj doprinosi funkciji mrežnice na više načina, uključujući apsorpciju svjetla, fagocitozu vanjskih segmenata štapića i čunjića, a uz to formira vanjsku krvno-očnu barijeru, održava subretinalni prostor, stvara ožiljkasto tkivo na mjestu ozljede te regenerira i reciklira očni pigment (3). Najveća koncentracija melanina nalazi se središnjem makularnom području. Starenjem se smanjuje količina pigmenta u RPE pa koroidalne žile postaju vidljivije što fundusu oka daje mozaični, tigrasti izgled (4).

Bruchova membrana struktura je bogata elastinskim i kolagenim vlaknima koja regulira difuziju biomolekula između žilnice i retinalnog pigmentnog epitela. Metaboličke otpadne tvari nastale u ostalim slojevima mrežnice filtriraju se preko Bruchove membrane u žilnicu, a ona ograničava i staničnu migraciju između ovih slojeva. Bruchova membrana omogućuje stanicama RPE prijanjanje, migraciju i diferencijaciju (5).

Neurosenzorna retina sastoji se od devet unutarnjih slojeva mrežnice koji su priljubljeni uz deseti pigmentni sloj mrežnice. Ovi slojevi sadrže fotoreceptore, njihove jezgre, sinapse i potporne stanice. Iznad pigmentnog epitela nalazi se sloj štapića i čunjića (neuroepitelne stanice), koji sadrži vanjske dijelove tih stanica gdje se nalaze fotoreceptori. Vanjska granična membrana sadrži aksone štapića i čunjića i izdanke potpornih, Müllerovih stanica, a vanjski zrnati sloj sadrži jezgre štapića i čunjića. Sljedeći je vanjski mrežasti sloj u kojem su vlakna i sinapse bipolarnih i neuroepitelnih stanica, a iznad njega unutarnji zrnati sloj u kojem se nalaze bipolarne stanice. Slijedi unutarnji mrežasti sloj u kojem su vlakna i sinapse ganglijskih i bipolarnih stanica. Sljedeća dva sloja su sloj

ganglijskih stanica koji sadrži tijela ganglijskih stanica i sloj živčanih vlakana u kojem su aksoni ganglijskih stanica. Posljedni sloj je unutarnja granična membrana, bazalna membrana prekrivena tranverzalnima vlaknima Müllerovih stanica (2).



**Slika 1.** Mikroskopski prikaz slojeva mrežnice

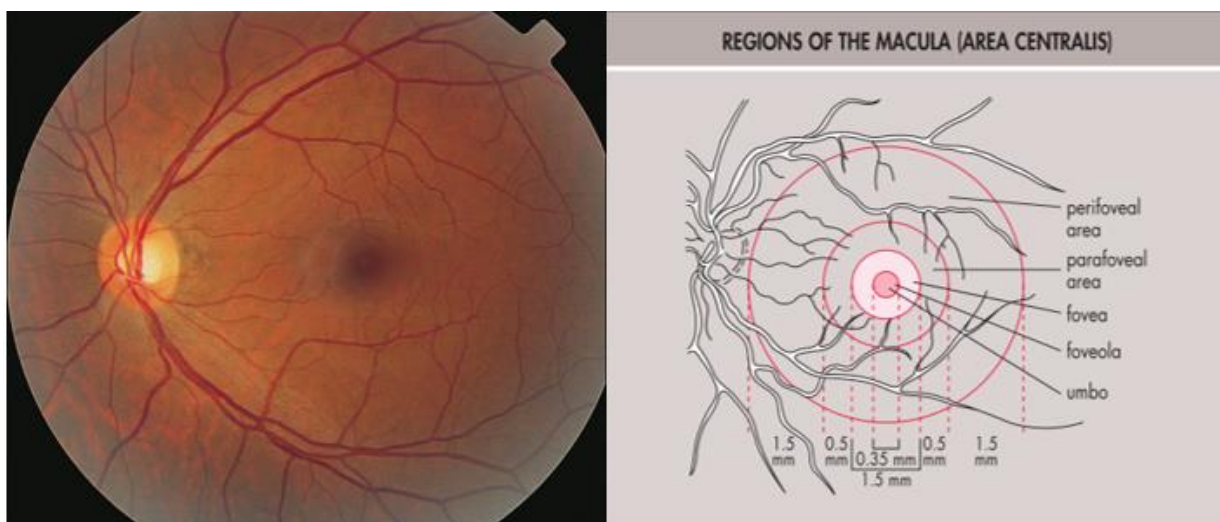
Izvor: McCannel CA. Retina and Vitreous. Basic and Clinical Science Course. American Academy of Ophthalmology; 2018. str. 18

Tri neurona vidnog puta nalaze se u mrežnici. Prvi neuron čine neuroepitelne stanice, koje se aktiviraju svjetlošću i informacija se prenosi preko drugog neurona vidnog puta, bipolarnih stanica, u treći neuron vidnog puta kojeg čine ganglijske stanice. Ganglijske stanice prenose informacije preko duž svojih aksona koji čine vidni živac (*nervus opticus*). Vidni živac se spaja s onim sa suprotne strane gdje tvori križanje (*chiasma nervorum opticorum*), te se nastavlja preko središnjih živčanih putova u stanice lateralnog genikulatnog tijela, koje čini četvrti neuron vidnog puta. Informacija se naposljetku prenese i potom obrađuje u vidnom dijelu kore velikog mozga (*area striata*) (1,6).

Na stražnjem polu mrežnice vlakna vidnog živca konvergiraju u optički disk (*papilla nervi optici*) i izlaze iz očne jabučice na mjestu koje nema fotoreceptora i koje se naziva slijepa pjega (*macula caeca*). Lateralno od slijepa pjege, točno nasuprot zjenice, nalazi se makula ili žuta pjega (*macula lutea*) u centru koje je središnja jamica (*fovea centralis*), specijalizirana za visoku prostornu oštrinu i vid u boji. To je plitka udubina u mrežnici gdje su ostali slojevi mrežnice

razmaknuti, ostavljajući samo izdužene, uske i gusto poredane čunjiće. Na dnu foveje nalazi se mjesto najjasnijeg vida, *foveola*, a u samom njenom središtu *umbo*. Upravo zbog nedostatka ostalih slojeva, svjetlo na foveju pada direktno na čunjiće, minimalno se raspršujući, što je odgovorno za visoku vidnu oštrinu u tom području. Oko foveje nalazi se prsten, *parafovea*, mjesto najveće debljine ganglijskog, unutarnjeg zrnatog i vanjskog mrežastog sloja. Oko ove zone je *perifovea*. *Umbo* kao centar makule i *perifovea* kao njena granica čine središnje područje (*area centralis*). Makula sadrži ksantofilni pigment koji cijelom području daju žućkastu boju. Ksantofilni pigment ima antioksidativna svojstva i filtrira potencijalno štetno ultraljubičasto svjetlo te tako pomaže zaštititi čunjiće u foveji (2,3).

Vaskularna opskrba mrežnice dolazi od krvnih žila u mrežnici i žilnici (*choroidea*). Oftalmička arterija prema oku se grana na lijevu i desnu centralnu retinalnu arteriju koja opskrbljuje unutarnje dvije trećine mrežnice, dok su posteriorne cilijarne arterije koje dolaze iz koroidalne cirkulacije odgovorne za vanjsku trećinu, avaskularni dio mrežnice. Granicu između ove dvije cirkulacije čini vanjski mrežasti sloj. U samom središnjem dijelu nema kapilara, što se naziva fovealna avaskularna zona. Vaskulatura mrežnice s retinalnim kapilarama čini krvno-očnu barijeru. Unutarnji dio barijere čini unutarnji nefenestrirani endotel retinalnih kapilara, a vanjski dio čine uske veze među stanicama pigmentnog epitela (4).



**Slika 2.** Normalan izgled fundusa oka s detaljnim pregledom središnje zone makule

Izvor: Yanoff M, Duker JS. Ophthalmology. Elsevier; 2019. str. 421

## 1.2. Staklovina

Staklovina (*corpus vitreum*) je prozirni gel sastavljen 98-99% od vode s vlaknima kolagena i molekulama hijaluronske kiseline te zauzima 80% volumena oka. Gel u staklovini sastoji se od kolagenih vlakana odvojenih hidratiziranim molekulama hijaluronske kiseline, koji ispunjavaju i odvajaju obližnja kolagena vlakna. Staklovina je obavijena tankom membranom, *membrana hyaloidea*. Na svojoj bazi pričvršćena je za prednji dio mrežnice, a čvrsto je spojena i na stražnju kapsulu leće, retinalne krvne žile, vidni živac i makulu. Istaknuto područje likvefakcije gela iznad spoja staklovine i makule naziva se premakularna burza, njena funkcija je smanjivanje traksijskih sila koje se stvaraju očnim pokretima zbog tromosti gibanja vitrealnog gela u usporedbi s makulom. U staklovini se nalaze stanice hijalociti, koji proizvode kolagen i hijaluronsku kiselinu. Hijalociti za svoju urednu funkciju trebaju mnogo kisika, koji dolazi difuzijom iz koroidalne i retinalne cirkulacije (3). Staklovina održava oblik očne jabučice, podupire mrežnicu, ima metaboličku funkciju, amortizira sile kod udara u oko, a zbog svoje prozirnosti dopušta prolaz svjetlosti do mrežnice (7).

## 1.3. Makularni edem

Makularni edem nastaje akumulacijom tekućine u slojevima mrežnice oko makule. Ako je zahvaćena i foveja, dolazi do smanjenja vidne oštine. Može dovesti do funkcionalnog poremećaja stanica u mrežnici i potaknuti upalni popravni odgovor. Najčešće je povezan s promjenom propusnosti krvno-očne barijere. Nespecifičan je znak očnog poremećaja i može biti povezan s brojnim očnim bolestima (8).

Glavni je uzrok oštećenja vida tijekom metaboličkih, vaskularnih i upalnih bolesti mrežnice. Više od 20 milijuna ljudi na svijetu pogođeno je ovom bolešću u sklopu dijabetesa i 3 milijuna zbog venske okluzije (9,10). Smatra se odgovornom za 40% oštećenja vida kod bolesnika s uveitisom (11). U razvijenim zemljama 5% stanovništva starijeg od 60 godina ima makularni edem u sklopu senilne makularne degeneracije (12).

Abnormalno nakupljanje tekućine može postojati u unutarstaničnom i izvanstaničnom prostoru. Unutarstanično nakupljanje nastaje kod očuvane krvno-očne barijere uslijed promjene stanične ionske distribucije, zbog čega dolazi do pretjeranog nakupljanja natrijevih iona u

stanicama. Još se naziva i citotoksični edem. Može nastati akumulacijom ekscitatornih neurotransmitera ili nagomilavanjem mliječne kiseline, a može biti i direktna posljedica ishemije, ozljede ili toksične celularne ozljede (8). Mnogo češći je izvanstanični makularni edem, koji nastaje zbog patološke hiperpermeabilnosti retinalnih krvnih žila. Dolazi do ekstravazacije tekućine, proteina i drugih makromolekula u intersticij mrežnice (13). Ovisno o uzročnoj bolesti, može se raditi o prostaglandinima, leukotrienima, protein kinazi C, dušičnom oksidu i različitim citokinima, poput vaskularnog endotelnog čimbenika rasta (engl. *Vascular Endothelial Growth Factor*, VEGF), čimbenika tumorske nekroze  $\alpha$ , inzulinu-sličnog čimbenika rasta-1 i interleukina (14).

Ekstravazacija tekućine povećava se ovisno o čimbenicima koji utječu na protok krvi u mrežnici, poput vazodilatacije, povišenog intraluminalnog tlaka i povećanog volumena krvi (13). Može poprimiti difuzni uzorak kada čitavo područje makule izgleda uglavnom zadebljano ili, češće, karakteristični oblik latica (engl. *petaloid*) poznat po nazivu cistoidni makularni edem. Ciste su karakterizirane promjenom svjetlosnog refleksa sa smanjenim centralnim refleksom i tankim, izrazito reflektivnim rubom (15). Histološke studije pokazuju da su ciste područja mrežnice odakle su istisnute stanice (16–19). Tekućina se nakuplja u točkama najmanjeg otpora i u početku blizu izvora propuštanja. S obzirom da u neurosenzornoj mrežnici nema potencijalnog prostora, u tom tkivu tekućina se može nakupljati samo istiskanjem stanica i njihovih staničnih komponenti. Morfološki izgled edema ovisi o zaprekama propuštanja i fizičkih ograničenja zbog same organizacije mrežnice. Unutarnji mrežasti sloj i sinaptički dio vanjskog mrežastog sloja sadrže izrazito otporne zapreke prolasku tekućine kroz mrežnicu, zbog čega nastaje karakteristična distribucija cistoidnog makularnog edema (20). Müllerove stanice imaju važnu ulogu u održavanju suhoće makule. Djeluju kao metaboličke pumpe koje reguliraju protok i održavaju makulu dehidriranom. Ipak, nakupljanje tekućine može nastati i u Müllerovim stanicama što dodatno smanjuje makularnu funkciju mrežnice (21).

Za kliničku evaluaciju makularnog edema bitno je odrediti proširenost makularnog edema (područje koje pokazuje zadebljanje mrežnice), distribuciju edema u makularnom području (fokalno ili difuzno), zahvaćenost foveje, promjenu krvno-očne barijere i ciste unutar mrežnice, znakove ishemije, znakove trakcije staklovine, opseg povećanja debljine mrežnice i cista u mrežnici i kroničnost edema (8).

S vremenom dolazi do rezolucije upalnog procesa, smanjena je proizvodnja citokina, a očno-krvna barijera se vraća u normalu te prestaje pretjerano izlučivanje tekućine u mrežnicu (21). Vaskularna permeabilnost vraća se s povišene na normalnu razinu. Ako se preostali višak tekućine ukloni prije nastanka degenerativnih promjena, makula može zadržati svoju strukturalnu i funkcionalnu ulogu. Međutim, kod kroničnog i jako uznapredovalog procesa dugotrajna prisutnost izljeva dovodi do gubitka živčanog tkiva i zadržavanja cistoidnih prostora koji ostaju i nakon povratka kapilarne permeabilnosti na normalu (15). Degenerativne promjene uključuju stanjivanje i progresivnu fibrozu mrežnice, pa rezolucijom edema ne dolazi do povratka normalnog vida (22).

### 1.3.1. Utjecaj makularnog edema na vidnu funkciju

Oštećenja vida kod makularnog edema mogu biti rezultat različitih mehanizama, ali se njegova važnost očituje u tome što zahvaća centralni vid. Kod gubitka centralnog vida bolesnici obično prijavljuju relativni središnji skotom (ispad u vidnom polju) koji utječe na vid na blizinu i daljinu (23). Često dolazi i do metamorfopsije, poteškoća sa čitanjem, poremećaja trodimenzionalnog vida i otežanog prepoznavanja boja (24,25). Kontrastna osjetljivost makularnog područja promijenjena je kod makularnog edema i ovisi o debljini mrežnice i vidnoj oštrini (26,27). Brzina čitanja, subjektivni test koji služi za procjenu vida na blizinu, ovisi o središnjoj makularnoj debljini (28,29).

Akutni učinci makularnog edema su često prolazni, i nestaju pri resorpciji tekućine. Makularni edem ometa normalni put svjetlosti od unutarnje površine mrežnice do vanjskih segmenata fotoreceptora (23). Povećanje fovealne avaskularne zone, stanje koje se često viđa u dijabetičkom makularnom edemu, smatra se neovisnim čimbenikom gubitka vidne oštrine (30). Za razliku od akutnih učinaka, dugotrajni makularni edem dovodi do nepovratnog oštećenja mrežnice. Trajne promjene fotoreceptora nalazimo kod stanjenja vanjskog zrnatog sloja i atrofije vanjskog segmenta. Kod dijabetičkog makularnog edema dugoročno povećanje fovealne avaskularne zone može dovesti do trajne fovealne ishemije, koja se naziva ishemična makulopatija. Konačno, kronični makularni edem utječe na trajni gubitak vida, što je posljedica strukturalne narušenosti unutarnjih slojeva mrežnice (23).

### 1.3.2. Dijagnostičke metode

Vidna oštrina određuje se mjerenjem centralnog vida i izraz je kvalitete centralnog ili makularnog vida. To je slika koja se stvara na mrežnici, i to u foveji (31). Ispitivanje vidne oštrine test je koji se najčešće koristi za procjenu i praćenje promjena u cjelokupnoj učinkovitosti vidnog sustava u praksi. Ispitivanje vidne oštrine mjeri sposobnost vidnog sustava da razluči fine detalje na određenoj udaljenosti koristeći visokokontrastrna slova različitih veličina (32).

Tradicionalna klinička metoda za određivanje makularnog edema je subjektivna procjena prisutnosti ili odsutnosti makularnog zadebljanja koristeći biomikroskop s procjepnom svjetiljkom. Mogu se vidjeti znakovi povezani s debljinom mrežnice, poput hemoragije i mikroaneurizmi, a korištenje uske zrake može biti korisno u opažanju cistoidnih prostora. Subjektivne metode poput pregleda biomikroskopom s procjepnom svjetiljkom i pregleda očne pozadine su relativno neosjetljive na manje promjene debljine mrežnice i ne mogu opaziti specifične anatomske detalje, posebice na vitreomakularnoj granici. Pregled očne pozadine se zato koristi najviše u sklopu praćenja liječenja i učinkovitosti terapije (21,33).

Fluoresceinska angiografija široko je dostupan i koristan test koji otkriva poremećaje krvno-očne barijere (21). Njime se ispituju krvne žile mrežnice i žilnice u normalnom i poremećenim stanjima (34). Razina curenja fluoresceina ovisi o disfunkciji retinalnog vaskularnog endotela (21). U slučaju makularnog edema, fluorescencija se pojavljuje samo u kasnoj fazi te postaje vidljiva nakon 10-15 minuta. Pojavljuje se oko foveje i širi se centralno i periferno te zahvaća samo dio foveje. Ako nastanu cistoidne formacije u makuli, curenje fluoresceina može biti vidljivo i u cistama (33).

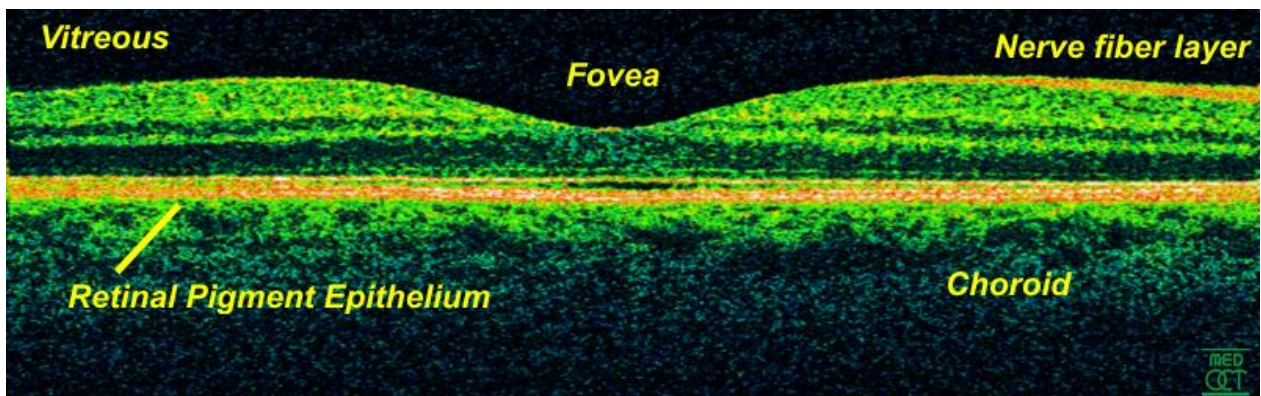
Optička koherentna tomografija (engl. *Optical Coherence Tomography*, OCT) nova je, neinvazivna metoda objektivnog mjerenja debljine i procjene strukture mrežnice. Može se smatrati „očnom biopsijom“ koja omogućava analizu tkiva in vivo i in situ. Metoda je ponovljiva zbog čega ju je moguće koristiti u raznim istraživanjima. Daje slojevitu sliku mrežnice i ima visoku razlučivost te se može koristiti za uočavanje zadebljanja mrežnice (35). Slikovna dijagnostika pomoću OCT-a radi na principu sličnom ultrazvuku, osim što koristi optičke umjesto akustičnih valova, na temelju kojih se dobija mnogo viša razlučivost mrežnice. Razlučivost je teoretski oko 10  $\mu\text{m}$ , ali na kliničkim pregledima uglavnom bude 15-20  $\mu\text{m}$  (36). Zbog valne duljine svjetla koja je blizu infracrvenoj, pregled uzrokuje minimalnu nelagodu kod ispitivanih bolesnika (37).



Prednost OCT-a je što se pomoću njega mogu pratiti strukturne promjene mrežnice i kvantitativna mjerenja makularnog edema kroz vrijeme, a što je izrazito korisno u praćenju odgovora na terapiju (33). OCT metoda preporučuje se u ranom prepoznavanju i praćenju bolesnika s makularnim edemom (38).

Makularni edem se na OCT-u očituje kao višestruki okrugli hiporeflektivni prostori unutar mrežnice, koji su obično u blizini makularnog područja ili oštećene kapilarne mreže (39). Raznim parametrima mjerenima na OCT-u opisuju se makularne promjene. Debljina središnjeg polja (engl. *Central Subfield Thickness*, CST), poznata i kao fovealna debljina, srednja je vrijednost svih debljina mrežnice izmjerenih unutar središnjeg uskog prstena oko foveje. Obujam mjerenog kvadranta (engl. *Cube Volume*, CV) predstavlja obujam mrežnice u kvadratnoj zoni u kojoj OCT skenira mrežnicu. Prosječna središnja debljina mrežnice (engl. *Cube Average Thickness*, CAT) srednja je vrijednost svih mjerenja debljine mrežnice prilikom jednog skeniranja makule u kvadratnoj zoni OCT skena. CST i CAT mjere se u  $\mu\text{m}$ , a CV u  $\text{mm}^2$ .

Gubitkom tkiva mrežnice, atrofija se prikazuje stanjenjem mrežnice zbog čega podležće strukture bivaju vidljivije. Najčešće atrofija zahvaća vanjske mrežnične slojeve skupa s RPE, a na pregledu se uočava pojačani transmisijski učinak na OCT signal koji omogućava dobru vidljivost žilnice i spoja žilnice i bjeloočnice (39).



**Slika 3.** Normalan izgled mrežnice na OCT-u



#### 1.4. Dijabetički makularni edem

Šećerna bolest (*diabetes mellitus*) česta je bolest i pojavljuje se u dva glavna oblika, tip 1, prethodno poznat kao inzulin-ovisni dijabetes melitus, i tip 2, prethodno poznat kao inzulin-neovisni dijabetes melitus. U ovoj bolesti nastaju generalizirane makro- i mikrovaskularne komplikacije. Mikrovaskularne komplikacije uslijed mikroangiopatije izravno su povezane s glikemijskom kontrolom i štetno djeluju na bubrege, oči i periferne živce. Izgled očne pozadine karakterističan je u starijih osoba, a oftalmoskopska slika može se dodatno komplicirati arteriosklerozom, hipertenzijom ili čak bubrežnom bolešću. Gotovo svi bolesnici s dijabetesom tipa 1 razviju retinopatiju tijekom prvih 15 godina. Kod dijabetesa tipa 2, rizik od dijabetičke retinopatije raste s duljinom trajanja bolesti, uz popratni dijabetes i pušenje. Dijabetičari imaju 20 – 25 puta veći rizik od sljepoće u usporedbi s normalnom populacijom (40).

Dijabetički makularni edem (DME) najčešći je uzrok gubitka vida kod bolesnika s dijabetičkom retinopatijom u razvijenim zemljama, posebice kod odraslih ljudi s dijabetesom tipa 2 (41). Svjetska prevalencija DME je 6 – 8% kod dijabetičara u dobi od 20 – 79 godina, što bi značilo da jedna od 15 osoba s dijabetesom ima dijabetički makularni edem (9). Prevalencija DME ovisi o tipu dijabetesa i trajanju bolesti, ali za oba tipa nakon 25 godina trajanja bolesti iznosi otprilike 30% (42).

Osobe oboljele od dijabetesa tipa 2 imaju veći rizik obolijevanja od DME (43). Dulje trajanje dijabetesa također je važan rizični čimbenik za DME (44). Hiperglikemija znatno utječe na ovaj proces te je dokazano da intenzivna kontrola glikemije može smanjiti rizik (45). Drugi važni tjelesni čimbenici kod dijabetesa koji utječu na razvitak DME su viši sistolički krvni tlak i viši hemoglobin A1C (42).

Glavni poticaj metaboličkih promjena u organizmu kod dijabetesa je hiperglikemija, koja dovodi do stvaranja složenih krajnjih proizvoda glikozilacije i aktivacije sorbitolskih i heksozaminskih putova metabolizma glukoze, zbog čega raste proizvodnja slobodnih radikala i razina oksidativnog stresa. Ovi procesi aktiviraju mnogobrojne putove u tkivima, posebno one vezane uz angiogenezu i upalu. Oksidativni stres uzrokuje hipoksiju tkiva i vezan je uz povećanu proizvodnju VEGF-a, koji dovodi do povećanja vaskularne permeabilnosti mrežnice i vazodilatacije (46). Hiperpermeabilnost mrežničnog kapilarnog sustava dovodi do pucanja unutarnje očno-krvne barijere, uzrokujući ekstravazaciju tekućine, elektrolita i, ponekad, velikih

makromolekula u izvanstanični prostor (47). Ovo stanje klinički se očituje kao dijabetički makularni edem.

Makularni edem obično se definira kao zadebljanje mrežnice ili prisutnost tvrdih eksudata u centru makule. Može se podijeliti u dva podtipa, fokalni i difuzni. Fokalni makularni edem označava prisutnost lokaliziranih područja zadebljanja mrežnice uzrokovanih fokalnim curenjem iz mikroaneurizmi, proširenih mrežničnih kapilara i, rjeđe, mikrovaskularnih nepravilnosti unutar mrežnice (48). Područja fokalnog curenja često su razgraničena djelomičnim ili potpunim prstenom tvrdih eksudata kružnog (engl. *circinate*) izgleda (49).

Difuzni makularni edem proizlazi iz opsežno oštećenih kapilara, mikroaneurizmi, i arteriola, i obilježen je proširenijim zadebljanjem makule zbog sveopće poremećene permeabilnosti mrežničnih kapilara koje izgledaju difuzno prošireno. Najčešće je simetričan i bez značajnog izljeva. Cistoidni makularni edem, često povezan s difuznim makularnim edemom, rezultat je raspadanja krvno-očne barijere s nakupljanjem tekućine u obliku latica. U kliničkoj praksi, razlikovanje fokalnog i difuznog edema nije uvijek jasno te postoji mnogo miješanih oblika (49).

Za procjenu ozbiljnosti bolesti postoji oftalmološka klasifikacija klinički značajnog makularnog edema (engl. *Clinically Significant Macular Edema*, CSME). CSME postoji ako su ispunjeni kriteriji: svako retinalno zadebljanje unutar 500  $\mu\text{m}$  u centru foveje, tvrdi eksudati unutar 500  $\mu\text{m}$  od centra foveje povezani s susjednim zadebljanjem mrežnice (koje može biti više od 500  $\mu\text{m}$  od centra foveje), područje zadebljanja mrežnice širine barem jednog područja diska, ako se bilo koji dio nalazi unutar udaljenosti jednog diska od centra foveje (50). Ovaj niz tvrdnji se, iako široko korišten u znanstvenim istraživanjima, u svakodnevnoj upotrebi pokazao teškim i nepraktičnim. U svrhu primjerenije komunikacije među liječnicima i jednostavnijeg određivanja tretmana liječenja dijabetičke retinopatije i makularnog edema, predložena je novija klasifikacija, kako slijedi (51):

- Dijabetički makularni edem – svako vidljivo zadebljanje mrežnice ili tvrdi eksudati na stražnjem polu
- Blagi dijabetički makularni edem – prisutno zadebljanje mrežnice ili tvrdi eksudati na stražnjem polu, ali udaljeno od središta makule

- Umjereni dijabetički makularni edem – zadebljanje mrežnice ili tvrdi eksudati u blizini središta makule, ali bez zahvaćanja središta
- Teški dijabetički makularni edem – zadebljanje mrežnice ili tvrdi eksudati koji zahvaćaju središte makule

Mnoge dijagnostičke metode, poput pregleda očne pozadine i fluoresceinske angiografije, mogu se koristiti u otkrivanju prisutnosti DME, ali većinom su zamijenjene optičkom koherentnom tomografijom (52). Svaka promjena debljine mrežnice veća od 11% u usporedbi s prethodnim mjerenjem prelazi varijabilnost OCT mjerenja i može se smatrati stvarnom promjenom makularne debljine (53). OCT generira podatke o debljini mrežnice na raznim područjima makule i može se koristiti u identifikaciji morfoloških karakteristika koje se često viđaju kod DME i koje su od prognostičke važnosti. Može se vidjeti intraretinalna tekućina, intraretinalne ciste, subretinalna tekućina, vitreomakularna trakcija i prekid u unutarnjim i vanjskim slojevima mrežnice (54,55).

U terapiji se najviše koriste lijekovi koji imaju suprimirajuće djelovanje na VEGF ili protuupalno djelovanje. Kortikosteroidna terapija opravdana je u liječenju DME jer ima suprimirajuće djelovanje na proliferaciju i migraciju upalnih stanica i blokira sintezu i aktivnost brojnih proupalnih tvari uključenih u stazu leukocita i razdor krvno-očne barijere, uključujući i VEGF (56).

### **1.5. Okluzija središnje mrežnične vene**

Okluzija mrežnične vene najučestalija je vaskularna bolest mrežnice nakon dijabetičke retinopatije, i jedna je od glavnih uzroka oštećenja vida u svijetu (57,58). Kod okluzije centralne mrežnične vene (engl. *Central Retinal Vein Occlusion*, CRVO) gdje je zahvaćena makula, cistoidni makularni edem može dovesti do gubitka vida. Edem, u slučaju da je značajan ili kroničan (trajanje dulje od osam mjeseci), dovodi do trajnog pogoršanja vida zbog poremećaja mikroskopskih unutar mrežničnih veza i do ozbiljnog unutarstaničnog oštećenja dijelova vizualnog sustava (59).

Mnoge sustavne bolesti su prepoznate kao važni rizični čimbenici za CRVO. Neki od njih uključuju hipertenziju, dijabetes, dislipidemiju, i druge kardiovaskularne bolesti (60). Uočeno je da rizik raste s dobi i da je veći kod muške populacije, kao i kod prisutnosti glaukoma otvorenog kuta (61). Rizik od CRVO smanjuje se povećanjem fizičke aktivnosti i povećanom konzumacijom

alkohola. Kod žena, rizik od okluzije smanjuje se s korištenjem postmenopauzalnih estrogena i raste kod viših razina sedimentacije eritrocita (62). Također je uočeno da su neki lijekovi povezani s nastankom okluzije, poput inhibitora angiotenzin-konvertirajućeg enzima, aspirina i varfarina (63).

Nastanak edema započinje rastom unutarvaskularnog tlaka u mrežničnim žilama distalno od mjesta okluzije. Povišeni hidrostatski tlak u mrežničnim kapilarama dovodi do povećane transudacije tekućine u izvanstanični prostor. Slijedi raspad krvno-očne barijere, posredovan citokinima poput VEGF-a koji dolaze u hipoksičnu mrežnicu, te se uvelike olakšava ekstravazacija tekućine, proteina i drugih makromolekula (13). U akutnoj fazi CRVO, pogoršanje vida uslijedi zbog makularne hipoksije, edema i krvarenja unutar mrežnice. Kronični edem može dovesti do stanjenja RPE i zgrušavanja ispod foveje s gubitkom fotoreceptora. Trajno smanjenje vidne oštrine nastaje zbog oblikovanja epiretinalnih membrana i makularne ishemije (64).

Okluzija centralne mrežnične vene dijeli se u dva glavna tipa, ishemičnu i neishemičnu. Kod neishemične okluzije uočava se proširenje mrežničnih žila i edem, dok kod ishemične često postoje široka područja bez kapilarnog protoka ili znakovi neovaskularizacije mrežnice. Ishemični CRVO smatra se ozbiljnijim oblikom bolesti jer je skloniji komplikacijama, ali kod neishemičnog oblika kronični edem često uzrokuje loš vidni ishod (60).

Najčešći prvi simptom je nagli, jednostrani, bezbolni pad vida. Pad vidne oštrine ovisi o opsežnosti zahvaćanja mrežnice i pogođenosti makule (60). Svježe nastala CRVO očituje se prisutnošću mrežničnog edema, edema optičkog diska, mrežničnog krvarenja, karakterističnih pjega (engl. *cotton-wool spots*) i venske staze. Na OCT-u tipična je prisutnost unutarmrežničnih cistoidnih prostora koji su razlog povećane makularne debljine. Cistoidni prostori mogu biti brojni i konfluirati (58).

Količina makularnog edema kod bolesnika s CRVO može pokazivati dnevne promjene. Uočen je značajno deblji makularni edem mjeren u sedam sati ujutro u usporedbi s mjerenjem u sedam sati navečer. Ove promjene odgovaraju i promjenama u vidnoj oštrini (65,66).

Liječenje CRVO usmjereno je ka dva cilja. Prvi cilj je otklanjanje uzroka koji su doveli do opstrukcije venskog protoka. Drugi cilj je rješavanje posljedica venske okluzije, misleći

prvenstveno na makularni edem i posljedice mrežnične ishemije. Terapija teži spriječiti dodatno pogoršanje vidne oštine, a u nekim slučajevima dovesti i do poboljšanja (64).

## 1.6. Senilna makularna degeneracija

Senilna makularna degeneracija (SMD) bolest je koja zahvaća makularnu regiju mrežnice, uzrokujući progresivni gubitak centralnog vida (67). Najčešći je uzrok oštećenja vida u osoba starijih od 55 godina u razvijenim zemljama (68). Razvijena bolest predstavlja se u dva oblika, suhi ili atrofični i vlažni ili eksudativni (neovaskularni) oblik. Suhi oblik češći je od vlažnog i zahvaća otprilike 90% bolesnika s dijagnozom SMD. Vlažni oblik bolesti obično dovodi do težeg gubitka vida i odgovoran je za 90% sljepoće uzrokovane ovom bolesti (40).

Glavni rizični čimbenici za SMD uključuju stariju životnu dob, pušenje cigareta, prethodnu operaciju katarakte i pozitivnu obiteljsku anamnezu. Uočena je povezanost i s drugim čimbenicima, poput višeg BMI (engl. *body-mass index*), kardiovaskularnih bolesti, hipertenzije i višeg fibrinogena u plazmi (69).

Bolest se može razvrstati u rane, srednje i kasne stupnjeve na temelju ozbiljnosti simptoma, uključujući broj i veličinu druzi praćenih hiper- ili hipopigmentiranim promjenama i prisutnost ili odsutnost neovaskularizacije žilnice. Druze su žučkaste nakupine bogate lipidima i proteinima i nakupljaju se između retinalnog pigmentnog epitela i Bruchove membrane. Smatraju se glavnim obilježjem SMD te su svojstvene ranom stupnju bolesti (70).

Suhi oblik senilne makularne degeneracije odnosi se na rane i srednje stupnjeve, kao i na kasni stupanj bolesti koji se naziva i geografska atrofija. Klinički se geografska atrofija očituje kao dobro određena mjesta stanjivanja retinalnog pigmentnog epitela i mrežnice na čijim rubovima mogu postati uočljive podležće krvne žile žilnice. Kod vlažnog oblika SMD nastaje nakupljanje unutarmrežnične tekućine kao posljedica stvaranja patoloških krvnih žila u žilnici (koroidalna neovaskularizacija). Poremećene krvne žile omogućuju curenje sadržaja krvi i povezane su sa zadebljanjem mrežnice i stvaranjem cistoidnih prostora unutar mrežnice. Vlažni oblik klinički se očituje krvarenjima, eksudatima i zadebljanjem mrežnice koje je posljedica edema. Ovo stanje može napredovati do fibroze podležće mrežnice koje se, ako postane opsežno, naziva disciformnim ožiljkom (71).

Klinički znakovi ovise o stupnju bolesti. Kod prisutnosti isključivo druza, opisane su blage promjene u kontrastnoj osjetljivosti, kolornom vidu, središnjem vidnom polju i prilagodbi na mrak. Bolesnici su ipak uglavnom asimptomatski s manjim ili beznačajnim gubitkom vida. S napredovanjem geografske atrofije, može se pojaviti stupnjevano smanjivanje središnje vidne oštine ili skotomi u središnjem vidnom polju. Pogoršanje uglavnom nastupa sporo i može trajati više godina, pa i desetljeća. Za razliku od njih, bolesnici s neovaskularnim oblikom imaju akutne znakove zamućenog vida, metamorfopsije (poremećaja središnjeg vida gdje se ravne linije prikazuju kao valovite) i skotome (71).

Optička koherentna tomografija vrlo je korisna dijagnostička metoda u dijagnozi i liječenju SMD. Mogu se vidjeti područja nakupljanja tekućine ili krvarenja ispod ili unutar mrežnice i RPE. Velike konfluirajuće druze ponekad mogu biti praćene nakupljanjem tekućine ispod mrežnice čak i kod odsutnosti koroidalne neovaskularizacije. Tekućina je na OCT vidljiva u udubljenju između druza i ne prelazi njihove rubove (72). Kod suhog oblika ova metoda može prikazati druze i područja stanjene mrežnice i RPE (73).

Glavno je načelo u liječenju suhog oblika SMD zaustavljanje napredovanja gubitka vida i omogućavanje dobrog vida bolesnicima uz pomoć vidnih pomagala. Kod vlažnog oblika, novije metode liječenja dovele su ne samo do usporenja napredovanja bolesti, već i do povratka vida i poboljšanja vidne oštine. Rano dijagnosticiranje i liječenje ključni su za najbolji mogući vidni ishod (74).

## 1.7. Terapijske metode

### 1.7.1. Načini primjene lijekova u oko

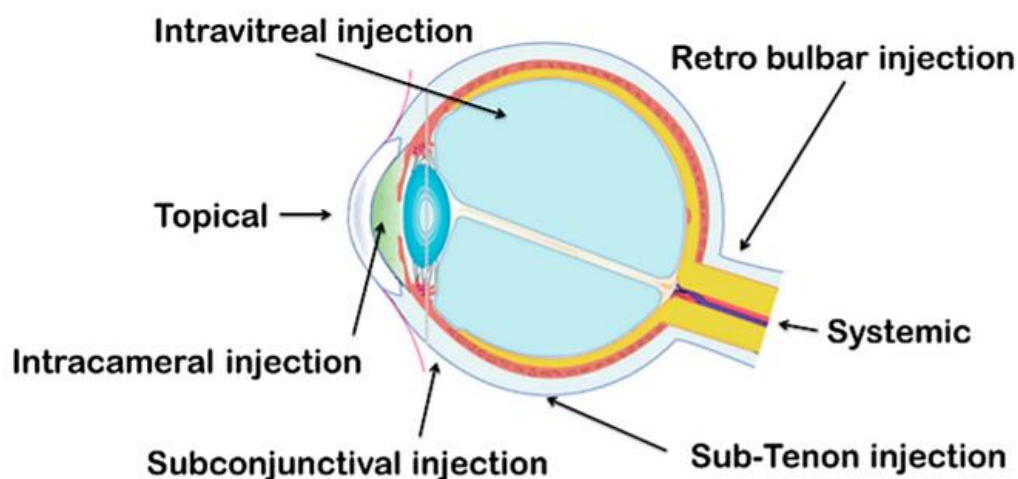
Istraživanja o učinkovitom sustavu primjene lijeka u oko s ciljem dostizanja terapijske razine u točno određenom očnom tkivu iscrpno se provode. Dva glavna dijela oka za primjenu lijekova su prednji i stražnji očni segment. Strukturalne razlike pojedinog sloja očnog tkiva mogu predstavljati značajnu zapreku protjecanju lijeka na svakoj liniji primjene lijeka. Općenito, lijekovi se primjenjuju na tri glavna načina – topikalno, sustavno i periokularno (ubrizgavanjem). Brojne očne barijere jedinstvene su očnoj anatomiji i fiziologiji, a glavna uloga im je zaštita oka od štetnih i otrovnih spojeva (75).

Topikalna primjena lijeka, najčešće u obliku kapi za oko, najviše se koristi u liječenju bolesti prednjeg segmenta oka. Značajne prednosti pred drugim načinima primjene su mogućnost samostalnog provođenja terapije, suradljivost bolesnika, neinvazivnost primjene i odsutnost sustavnih nuspojava. Rožnica čini najveću zapreku ovom načinu primjene, a dodatne zapreke čine i drugi slojevi oka, poput spojnice i bjeloočnice (75). Posljedično brojnim zaprekama, topikalna primjena lijeka najčešće je neučinkovita u liječenju poremećaja stražnjeg segmenta oka.

Kod sustavne (parenteralne) primjene lijeka glavne zapreke provođenju lijeka do mrežnice čini krvno očna-barijera, koja odvaja oko od ostatka tijela. Ima dva sastavna dijela – barijere krv-očna vodica i krv-mrežnica. Obje barijere sadrže epitelne i endotelne uske veze koje ograničavaju prijenos lijekova, s tim da je barijera krv-mrežnica odgovorna za ograničen prijenos lijeka u stražnji segment oka nakon sustavne primjene (76,77). Lijekovi primjenjeni oralno ili intravenozno dolaze do žilnice brzo i učinkovito zbog njene visoke vaskularnosti u odnosu na mrežnične kapilare. Međutim, vanjski sloj krvno-očne barijere, RPE, sadrži uske veze koje učinkovito ograničavaju međustaničnu propusnost i spriječavaju daljnji prolaz lijekova iz žilnice u mrežnicu. Zbog toga, kao i zbog sustavne toksičnosti, koja je najopasnija kod primjene lijeka u starijih bolesnika, parenteralna primjena nije česta u liječenju očnih bolesti (75).

Periokularna i intravitrealna primjena, unatoč slabijoj suradljivosti bolesnika, u sve je većoj uporabi zbog mogućnosti izbjegavanja prepreka koje su ključne za neučinkovitost topikalne i sustavne primjene (75). Najčešće metode periokularne primjene lijekova uključuju subkonjunktivalnu i subtenonsku primjenu i često se koriste *off-label* za doziranje lijekova putem

injekcija (76). Periokularnim uštrcavanjem lijek može doći do stražnjeg segmenta na tri načina – transskleralnim putem, sustavnom cirkulacijom preko žilnice i prednjim putem preko suznog filma, rožnice, očne vodice i staklovine. Periokularne injekcije smatraju se značajno manje invazivnima od intravitrealnih (78). Međutim, intravitrealni pristup omogućuje direktnu primjenu lijeka u staklovinu. Time se postiže stopostotna razina lijeka u staklovinu i izbjegavaju se brojne očne barijere. Ipak, distribucija lijeka nije ravnomjerna, pa se manje molekule brzo šire kroz cijelu staklovinu, dok veće zaostaju na mjestu primjene (75). Distribucija lijeka također ovisi o patofiziološkoj podlozi i o molekularnoj težini primjenjenog lijeka (79). Ovo je najinvazivnija metoda i povezana je s najozbiljnijim komplikacijama nakon primjene (78). Potencijalno otrovanje mrežnice, invazivni način primjene, potreba za ponavljajućim injekcijama i rizik od endoftalmitisa ozbiljna su prepreka intravitrealnim injekcijama (80). Unatoč navedenim rizicima, intravitrealne injekcije trenutno su najučestaliji način primjene lijekova u stražnji očni segment, a najčešće se koriste za primjenu anti-VEGF lijekova (81).



**Slika 4.** Načini primjene lijekova u oko

Izvor: Dubald M, Bourgeois S, Andrieu V, Fessi H. Ophthalmic Drug Delivery Systems for Antibiotherapy—A Review. *Pharmaceutics*. 2018.



Napretkom terapijskih mogućnosti liječenje je sve više usmjereno kombinaciji različitih načina primjene lijekova. Teži se razvijanju sustava koji će ne samo produljiti vrijeme doticaja sredstva s očnom površinom, već i istovremeno usporiti uklanjanje lijeka. Kombiniranje više načina primjene lijekova otvara nove terapijske mogućnosti za poboljšanje rezultata i terapijskog odgovora prethodno neučinkovitih sustava (82).

### 1.7.2. Kortikosteroidno liječenje

Kortikosteroidi (KS) su sintetički analozi prirodni steroidnih hormona koje proizvodi kora nadbubrežne žlijezde. Kao i prirodni hormoni, njihovi sintetički spojevi ima glukokortikoidna i/ili mineralokortikoidna svojstva (83). Glukokortikoidi su uključeni u metabolizam ugljikohidrata, masti i proteina, a ima brojna važna djelovanja (84):

- Protuupalno – inhibira upalu onemogućavajući aktiviranje upalnih medijatora, ili poticanjem protuupalnih medijatora
- Imunosuprimirajuće – potiskuje odgođenu reakciju preosjetljivosti izravno djelujući na T-limfocite
- Antiproliferativno – inhibira sintezu DNK (deoksiribonukleinske kiseline) i smanjuje promet epidermalnih stanica
- Vazokonstriktivno – inhibira učinak histamina i drugih vazokonstriktivnih medijatora

Kortikosteroidi se koriste kod širokog spektra upalnih stanja kod oka u posljednjih 50 godina. Smatraju se najčešće propisivanim lijekovima u oftalmologiji. Unatoč tome što još nisu otkriveni svi poželjni i štetni učinci ovih lijekova, njihovi protuupalni i imunosuprimirajući učinci vrlo se cijene u terapiji očnih bolesti. Priprema kortizola za topikalnu aplikaciju bila je ključna za daljnji napredak protuupalne terapije u oftalmologiji. Proširenjem indikacija za korištenje KS i otkrivanjem prednizona i prednizolona, liječnici su dobili mogućnosti davanja 5-10 puta učinkovitije i moćnije protuupalne terapije u usporedbi s kortizonom, a uz značajno smanjenje metaboličkih nuspojava. Ipak, očne nuspojave otkrivene su vrlo brzo nakon početka korištenja KS (85). Među najvažnijim štetnim učincima ističe se rast intraokularnog tlaka te je dokazana kortikosteroidima potaknuta očna hipertenzija i glaukom (86–89).

Nalik na učinke u drugim tkivima, KS u oku nemaju točno određene učinke već se njihovo djelovanje odnosi na široki raspon protuupalne aktivnosti. Smatra se da je njihovo djelovanje učinkovitije u akutnim nego u kroničnim upalnim stanjima. Njihovi povoljni učinci uključuju smanjenje upalne vaskularne propusnosti, vazokonstrikciju, supresiju adhezije i migracije leukocita, inhibiciju proliferacije fibroblasta i smanjeno otpuštanje hidrolitičkih enzima iz leukocita i makrofaga (90). Važno svojstvo intraokularne upale čini slom dviju fizioloških barijera, između krvi i očne vodice kao i između krvi i mrežnice. KS mogu učinkovito povratiti selektivnu kapilarnu propusnost i inhibirati patološku eksudaciju proteina, time dovodeći do poboljšanja mrežničnog edema (85).

Kortikosteroidi se lokalno mogu primjenjivati topikalno, subkonjunktivalno, subtenonski i intravitrealno, a način primjene ovisi o dijelu oka koji je zahvaćen. Lokalna primjena omogućuje visoko doziranje lijekova uz istovremeno najmanje sustavne nuspojave (91). Topikalna primjena trenutno je najčešći način primjene KS u oko, ali je uglavnom neučinkovita za bolesti stražnjeg očnog segmenta zbog lošeg prodora. Periokularni pristupi i intravitrealne injekcije koriste se već dugo vremena i mogu biti iznimno učinkovite (81).

Periokularnu injekciju KS poželjno bi bilo izvesti u obliku subtenonske injekcije. Ovim načinom najviša koncentracija KS pohranjena je u makularnom području. Uz to, hipertenzivni učinak steroida može biti izbjegnuto u većini slučajeva, s obzirom da se spoj ne pohranjuje u području trabekularne mreže, kao što bi bio slučaj kod subkonjunktivalne injekcije. Depo kortikosteroid koji bi se trebao koristiti je triamcinolon acetamid (triamcinolon, Kenalog, KRKA) čija otopina nije otrovna za mrežnicu (u slučaju nenamjerne intraokularne injekcije). Triamcinolon se od svog otkrića koristi u intraokularnim injekcijama za liječenje makularnog edema (92).

### 1.7.3. Anti-VEGF lijekovi

Vaskularni endotelni čimbenik rasta ima važnu ulogu u fiziološkoj i patološkoj angiogenezi i doprinosi povećanoj permeabilnosti kroz krvno-očnu barijeru (93). Otkriven je 1983. godine i otada je mnogim istraživanjima dokazana njegova ključna uloga u angiogenezi (94,95).

Unutar stražnjeg očnog segmenta, VEGF proizvode stanice RPE, neuroni, glija stanice, endotelne stanice, ganglijske stanice, Müllerove stanice i glatke mišićne stanice (96). Iako VEGF

djeluje na sve stanice u mrežnici, njegov glavni cilj su vaskularne endotelne stanice. Dovodi do raspada krvno-očne barijere povećavajući kapilarno curenje u međustanični prostor (93). Hipoksija tkiva glavni je pokretač proizvodnje VEGF-a, a potiču ga i razni citokini koji se oslobađaju u takvom tkivu (97).

Najčešće indikacije za korištenje intraokularnih anti-VEGF injekcija uključuju senilnu makularnu degeneraciju, dijabetičku retinopatiju, okluziju mrežnične vene i retinopatiju nedonoščadi (93).

Bevacizumab (Avastin, Roche Pharma AG) je anti-VEGF lijek koji je odobren 2004. godine u liječenju uznapredovalog adenokarcinoma debelog crijeva. Nije smatran povoljnim lijekom za očnu primjenu. Međutim, 2005. godine izvedene su prve uspješne intravitrealne injekcije bevacizumaba kod bolesnika sa SMD i CRVO (98,99). U novije vrijeme *off-label* intravitrealna primjena bevacizumaba postala je proširena u svijetu i kod većine prvi izbor za liječenje bolesti mrežnice (100). U usporedbi s ostalim anti-VEGF lijekovima, bevacizumab je najjeftiniji i najdostupniji lijek.

Za normalnu fiziološku funkciju i održavanje cjelovitosti tkiva potrebne su niske razine VEGF aktivnosti u organizmu. Potiskivanje ove bazalne aktivnosti, uočeno kod intravenozne primjene bevacizumaba, može uzrokovati hipertenziju, nefrotski sindrom, tromboembolijske događaje, perforaciju crijeva, i odgođeno cijeljenje rana. Sustavne komplikacije mogu se dogoditi kod primjene bevacizumaba unatoč značajno nižim dozama kod korištena u liječenju očnih bolesti. Bevacizumab ima relativno dug poluživot u serumu (20 dana), pa i intravitrealna primjena može potisnuti bazalnu fiziološku VEGF aktivnost. Podaci koji se odnose na sustavne komplikacije intravitrealne primjene bevacizumaba ne mogu se uzeti sa sigurnošću zbog velikog udjela otprije postojećih rizičnih čimbenika za vaskularne komplikacije u ispitivanih bolesnika, poput uznapredovale dobi, hipertenzije i hiperlipidemije (93).

#### 1.7.4. Metode liječenja makularnog edema

Kao vodeći uzrok oštećenja vida koji potječe iz mrežnice, makularni edem zahtijeva opširne analize i istraživanja vezana za liječenje. Liječenje makularnog edema ovisno je o vrsti odnosno podležećem uzroku makularnog edema. Kod uzroka poput dijabetesa ili hipertenzije, liječenjem ovih stanja može dovesti do poboljšanja učinaka liječenja makularnog edema. Ipak, metode liječenja dijabetičkog makularnog edema i makularnog edema uzrokovanog drugim bolestima često su jednake (101).

Trenutne metode liječenja uključuju lasersku fotokoagulaciju i antiangiogenetsku ili protuupalnu terapiju (102). Sve donedavno je standardni način liječenja makularnog edema bila fokalna laserska fotokoagulacija, koja koristi toplinu laserskih zraka kako bi koagulirala mrežnične krvne žile u kojima je uočeno curenje tekućine (101). Unatoč značajnim kliničkim učincima, laserska fotokoagulacija smatra se povezanom sa nastankom skotoma, koroidalne neovaskularizacije i subretinalne fibroze (103). Novija klinička istraživanja usredotočila su se na učinke medikamentne terapije, uključujući sve učestaliju direktnu primjenu lijekova u obliku injekcija.

Intravitrealna injekcija trenutni je standard u liječenju makularnog edema. Lijekovi koji se najčešće koriste u intravitrealnoj injekciji su anti-VEGF lijekovi. U najširoj uporabi je bevacizumab. Jedno nedavno kliničko istraživanje pokazalo je prednost bevacizumaba nad laserskom terapijom, nakon jednogodišnjeg razdoblja, kod bolesnika sa perzistentnim makularnim edemom koji zahvaća središnje područje i koji je prethodno već bio liječen laserskom terapijom (104). Također je uočeno da je intravitrealna primjena bevacizumaba učinkovita kao primarno liječenje makularnog edema posljedično okluziji mrežnice. Nedostatak ove metode je potreba za učestalim injekcijama kako bi se održalo vidno i anatomske poboljšanje (105). Pregledni članak o utjecaju anti-VEGF terapije kod dijabetičke retinopatije pokazao je da bevacizumab ima poželjne kratkotrajne učinke u liječenju DME kod bolesnika koji prethodno nisu liječeni nikakvom terapijom, kao i kod bolesnika koji su refraktorni na lasersko liječenje. Liječenje bevacizumabom dovelo je do poboljšanja u vidnoj oštini i središnjoj makularnoj debljini, međutim, bile su potrebne učestale opetovane injekcije, s optimalnim razmakom između tri i 12 tjedana (106). Kratkoročne učinke bevacizumab je pokazao i kod SMD, gdje je ustanovljeno, uz dobru podnošljivost lijeka, poboljšanje vidne oštine, smanjena debljina mrežnice na OCT-u i smanjeno angiografsko curenje

(107). Nije pronađena razlika u učinkovitosti lijeka kod prethodno tretiranih i netretiranih bolesnika (108).

Unatoč velikom napretku u liječenju bolesnika s makularnim edemom, u mnogo istraživanja dokazana je slabiji ili nikakav odgovor na terapiju anti-VEGF lijekovima (109–111). Kod ovakvih bolesnika, kortikosteroidi bi mogli značajno poboljšati ishod makularnog edema. Međutim, način primjene lijekova može značajno utjecati na omjer poželjnih i štetnih učinaka KS terapije. Trenutno se KS najčešće primjenjuju kao intravitrealne ili periokularne injekcije. Triamcinolon acetonid (TA) minimalno je vodotopljiva suspenzija. Nakon intravitrealne injekcije, triamcinolonski kristali polako se otapaju u staklovini. Dolazi do difuzijskog gradijenta u smjeru staklovine prema makuli, s minimalnom sustavnom izloženosti. Jedan dio lijeka cilja makulu, dok se drugi dio čisti kroz mrežnicu ili difundira u prednji očni segment gdje može izazvati kataraktu ili povišenje intraokularnog tlaka (91). Subtenonska primjena triamcinolona česta je u kliničkoj praksi iz dva razloga. Na ovaj način lijek se isporučuje izravno na mjesto poželjne aktivnosti izbjegavajući sustavne učinke. Uz to, lijek se sporo oslobađa zbog zadržavanja u zatvorenom subtenonskom prostoru, osiguravajući konstantnu lokalnu razinu u tkivima tijekom relativno dug period vremena. Lijek se može primjeniti na više načina, uz pomoć kanile u stražnji subtenonski prostor ili na dno orbite. Obično se koristi doza od 40 mg u 1 ml (81). Ova metoda primjene povećava rizik nastanka povišenog intraokularnog tlaka i katarakte, međutim, izgleda da je ovaj rizik relativno nizak i da su komplikacije vezane više uz primjenu steroida nego uz postupak davanja injekcije (112).

Intravitrealno primjenjeni kortikosteroidi mogu imati koristan učinak u liječenju bolesnika s DME koji su imali nezadovoljavajuć odgovor na intravitrealnu anti-VEGF terapiju (113,114). Istraživanja koja su koristila IVT pokazala su da je primjena triamcinolona relativno sigurna kod primjerene aplikacije te da učinkovito poboljšava vidnu oštrinu kod bolesnika s DME, međutim, izgleda da su ti učinci samo kratkoročni (115,116).

Kod liječenja subtenonskim triamcinolonom dokazano je smanjenje središnje fovealne debljine kod DME refrakternog na liječenje intravitrealnim bevacizumabom (117,118). Drugo istraživanje provedeno na bolesnicima koji imaju vensku okluziju pokazalo je učinkovitost subtenonske primjene triamcinolona u zaustavljanju makularnog edema i poboljšanju vidne oštrine

kod bolesnika s nedavno nastalom okluzijom, a bolesnici s neishemičnim oblikom imali su bolji odgovor na terapiju u usporedbi s bolesnicima s ishemičnim tipom bolesti (119).

U novije vrijeme provodi se sve više istraživanja kombinirane terapije anti-VEGF lijekova i kortikosteroida, jer se pokazalo da bi ova kombinacija mogla pridonijeti smanjenju makularnog edema i sprječavanju gubitka vidne oštine. Međutim, ne pokazuju sve kombinacije jednak krajnji ishod.

Dokazano je da je IVB učinkovit u liječenju DME i da ima dugotrajni učinak u usporedbi s IVT-om i kombinacijom IVT-a i IVB-a. Dodatak IVT-a nije poboljšao krajnji ishod, ali je doveo do povišenja intraokularnog tlaka kod bolesnika u ranom post-injekcijskom razdoblju (120). Slično ovim rezultatima, kod tri uzastopne primjene IVB-a uočeno je poboljšanje vidne oštine i središnje makularne debljine kod DME. Dodatak IVT-a kod prve injekcije doveo je do ranijeg poboljšanja vida, međutim u kasnijem praćenju nije pokazan dodatan koristan učinak (121). Kombinacija obaju lijekova danih intravitrealno značajno povećava volumen dane tekućine i zbog toga dovodi do povišenja intraokularnog tlaka (122). Davanje subtenonskog umjesto intravitrealnog triamcinolona mogao bi spriječiti povišenje tlaka i nastanak katarakte, ukoliko se primjeni na pravilan način.

U nedavnom istraživanju Shimura i sur. uočili su značajan broj bolesnika otpornih na terapiju IVB-om. Gotovo četvrtina (23%) bolesnika nije imalo pozitivan učinak čak ni nakon šest uzastopnih injekcija. Istraživanje je provedeno na bolesnicima koji su imali pozitivan odgovor na IVB i pokazano je da dodatak STT-a ima više poželjnih učinaka. Došlo je do boljih funkcionalnih i morfoloških rezultata kombinirane terapije, a kombinacija je utjecala i na smanjenu potrebu ponavljanja injekcija IVB-a za održavanje ovih učinaka u najmanje jednogodišnjem razdoblju praćenja (122).

## **2. CILJ ISTRAŽIVANJA**

Cilj ovog istraživanja je utvrditi povećava li aplikacija subtenonske injekcije triamcinolon acetonida uz intravitrealni bevacizumab razinu učinkovitosti liječenja u bolesnika koji nisu odgovorili na najmanje tri intravitrealne injekcije samog bevacizumaba.

Hipoteza ovog istraživanja jest da dodatak subtenonskog triamcinolona ima značajan utjecaj na poboljšanje makularnog edema kod bolesnika koji nisu reagirali na monoterapiju intravitrealnim bevacizumabom.



### **3. ISPITANICI I METODE**

### 3.1. Vrsta istraživanja

Prospektivno kohortno istraživanje provedeno je u Klinici za očne bolesti Kliničkog bolničkog centra Split tijekom 2019. godine.

### 3.2. Ispitanici i opis istraživanja

U istraživanje je uključen 21 bolesnik s edemom makule (CST > 250  $\mu$ m) kod kojih primjena najmanje tri intravitrealne injekcije bevacizumaba (Avastin 1,25mg/0,05ml) nije dovela do zadovoljavajućeg poboljšanja makularnog edema. Pet bolesnika je u pozadini imalo dijagnozu senilne makularne degeneracije, tri okluziju centralne retinalne vene, a 13 dijabetički makularni edem.

Tijekom i nakon istraživanja štite se prava i osobni podaci ispitanika u skladu sa Zakonom o zaštiti prava bolesnika (NN 169/04, 37/08) i Zakonom o zaštiti osobnih podataka (NN 103/03-106/12), a istraživanje je usklađeno s odredbama Kodeksa liječničke etike i deontologije (NN 55/08, 139/15) te pravilima Helsinške deklaracije (1964. – 2013.). Za provedbu istraživanja, zatraženo je i dobiveno odobrenje Etičkog povjerenstva Kliničkog bolničkog centra u Splitu pod brojem 2181-147-01/06/M.S.-19-2.

Kriterij lošeg odgovora definirao se manjkom odgovarajućeg poboljšanja na terapiju, koje se smatra poboljšanjem vidne oštine za najmanje 10% i smanjenjem centralne fovealne debljine pretragom na OCT-u (Cirrus OCT 5000 HD, Zeiss) za najmanje 20%. Ukoliko je na kontroli obavljenoj mjesec dana nakon treće uzastopne mjesečne injekcije utvrđeno kako nema odgovarajućeg poboljšanja, bolesnici su upućeni na aplikaciju anti-VEGF terapije bevacizumabom zajedno sa subtenonskom aplikacijom injekcije triamcinolon acetona (Kenalog 0,4 mg/0,1 ml).

Subtenonska aplikacija izvodi se na način da se na zahvaćeno oko postavi blefarostat i potom bolesnika uputi da gleda prema dolje. Tada se u gornji nazalni kvadrant oka prisloni otvorena kirurška pinceta uz bjeloočnicu i skupi na način da se uhvati i spojnice i tenonska ovojnica. U taj trokut odignute spojnice sa subtenonskom kapsulom injektira se triamcinolon koji se potom samostalno rasporedi po cijelom subtenonskom prostoru.

Kontrolni pregled intraokularnog tlaka radi se dan nakon zahvata i prilikom svake sljedeće oftalmološke kontrole koja, osim mjerenja intraokularnog tlaka, podrazumijeva i pregled vidne

oštrine, OCT makule i pregled očne pozadine. Kontrolni pregledi obavljaju se nakon jednog, a potom tri mjeseca nakon primjene terapije.

Kriteriji uključivanja: bolesnici s edemom makule (CST > 250  $\mu\text{m}$ ) kod kojih primjena najmanje tri intravitrealne injekcije bevacizumaba nije dovela do zadovoljavajućeg poboljšanja makularnog edema.

Kriteriji isključivanja: bolesnici s povišenim intraokularnim tlakom, bolesnici koji su prebolili moždani ili srčani udar u prethodnih 3 mjeseca.

### **3.3. Statistička analiza**

Prikupljeni podaci uneseni su u program za izradu tabličnog prikaza Microsoft Excel. Statistički podaci analizirani su koristeći deskriptivnu statistiku te neparametrijske testove u programu Statistika 10 (StatSoft, SAD).

Kvalitativne varijable su prikazane kao postotak i cijeli brojevi, a kvantitativne u obliku srednje vrijednosti i standardne devijacije. Za ispitivanje razine značajnosti razlike među grupama korišten je studentov t – test.

Kao statistički značajna razlika koristila se razina značajnosti  $P < 0,050$ .

### **3.4. Primarne mjere ishoda**

Primarna mjera ishoda je funkcionalna varijabla, poboljšanje vidne oštrine nakon mjesec dana, a potom i tri mjeseca od kombinirane terapije STT-om i IVB-om, u usporedbi sa vrijednošću mjerenom nakon monoterapije IVB-om.

### **3.5. Sekundarne mjere ishoda**

Sekundarne mjere ishoda su makularne promjene na OCT-u, a uključuju CST, CV i CAT.

## **4. REZULTATI**

U ovo prospektivno kohortno istraživanje bio je uključen 21 bolesnik (12 muškaraca i 9 žena) s refraktarnim makularnim edemom tijekom 2019. godine. Srednja životna dob ispitanika bila je  $72,71 \pm 8,60$  godina. Najmanji broj prethodnih injekcija IVB-a potreban za uključivanje u studiju bio je 3, a prosječno je broj prethodnih injekcija IVB-a bio  $8,14 \pm 3,69$ . Najveći broj primljenih injekcija bio je 15. Bolesnicima je prije početka terapije subtenonskim triamcinolonom napravljen kontrolni pregled gdje su izmjereni svi parametri koji se prate tijekom istraživanja. Srednja vrijednost vidne oštine bolesnika bila je  $0,30 \pm 0,21$ . Srednja vrijednost debljine središnjeg polja (CST) iznosila je  $458,86 \pm 150,87$ . Srednja vrijednost obujma mrežnice (CV) iznosila je  $11,55 \pm 2,19$ . Srednja vrijednost prosječne središnje debljine mrežnice (CAT) iznosila je  $329,48 \pm 66,90$ .

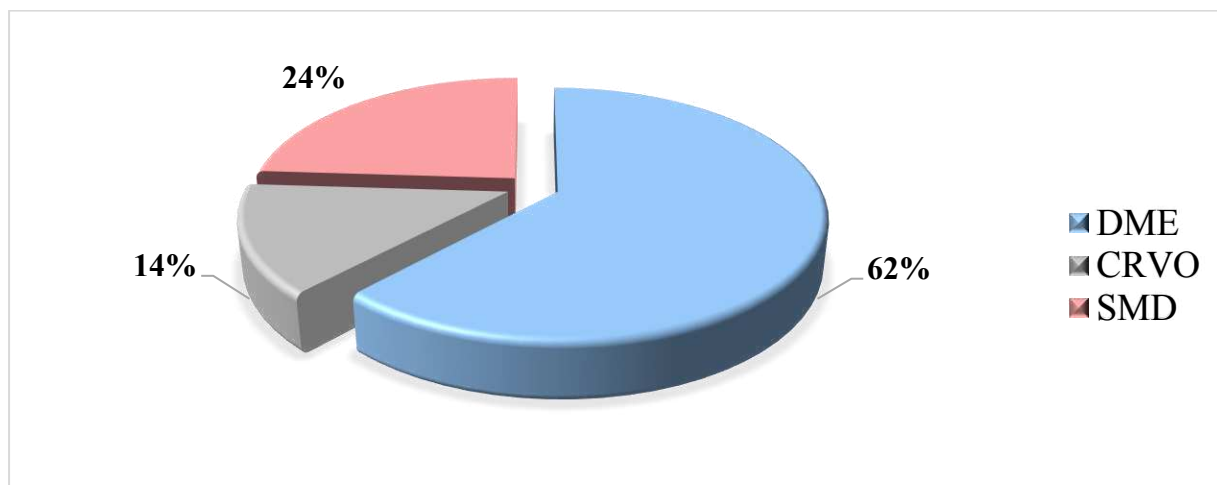
Pacijentima je tijekom istraživanja praćena razina intraokularnog tlaka (engl. *Intraocular Pressure*, IOP), mjerena jedan dan nakon zahvata, a potom nakon jednog i nakon tri mjeseca. Prosječno povećanje IOP-a na svim mjerenjima bilo je oko 1 mmHg (Tablica 1).

**Tablica 1.** Razine IOP mjerene prije zahvata, jedan dan nakon zahvata te jedan i tri mjeseca nakon zahvata.

Intraokularni tlak u mmHg	
IOP0	$15,00 \pm 2,39$
IOP01	$15,76 \pm 2,19$
IOP1	$15,86 \pm 3,10$
IOP3	$16,00 \pm 2,88$

IOP0=IOP prije terapije, IOP01=IOP dan nakon terapije, IOP1=IOP jedan mjesec nakon terapije, IOP3=IOP tri mjeseca nakon terapije

Od ispitivanih bolesnika 13 (62%) ih je u dijagnozi imalo dijabetički makularni edem, 3 (14%) okluziju središnje mrežnične vene, a 5 (24%) senilnu makularnu degeneraciju (Slika 5).



**Slika 5.** Raspodjela ispitanika prema podležućoj bolesti

Među ispitanicima kod njih 12 (57%) bilo je zahvaćeno desno oko, dok je kod njih 9 (43%) bilo zahvaćeno lijevo oko.

Broj prethodnih injekcija razlikovao se među ispitanicima. Od ukupno 21 pacijenta, 3 (14%) ih je primilo tri injekcije, 8 (38%) ih je primilo šest injekcija, 4 (19%) ih je primilo devet injekcija, a 2 (9%) petnaest injekcija.

Uočena je statistički značajna razlika u svim mjerenim parametrima nakon mjesec dana od aplikacije STT (Tablica 2).

**Tablica 2.** Srednje vrijednosti varijabli mjerenih na početnom (0) i kontrolnom pregledu mjesec dana od aplikacije STT (1).

Varijabla	0 ( $\Sigma \pm SD$ )	1 ( $\Sigma \pm SD$ )	t*	P
VA	0,30±0,21	0,35±0,20	-2,41	<b>0,026</b>
CST	458,86±150,87	304,00±85,97	4,56	<b>&lt;0,001</b>
CV	11,55±2,19	10,26±1,86	3,11	<b>0,005</b>
CAT	329,48±66,90	285,19±51,75	3,28	<b>0,004</b>

\*t-student test

Rezultati mjerenja na kontrolnom pregledu učinjenom nakon tri mjeseca od aplikacije STT pokazali su perzistenciju statistički značajnog poboljšanja u svim parametrima, osim u vidnoj oštini (Tablica 3).

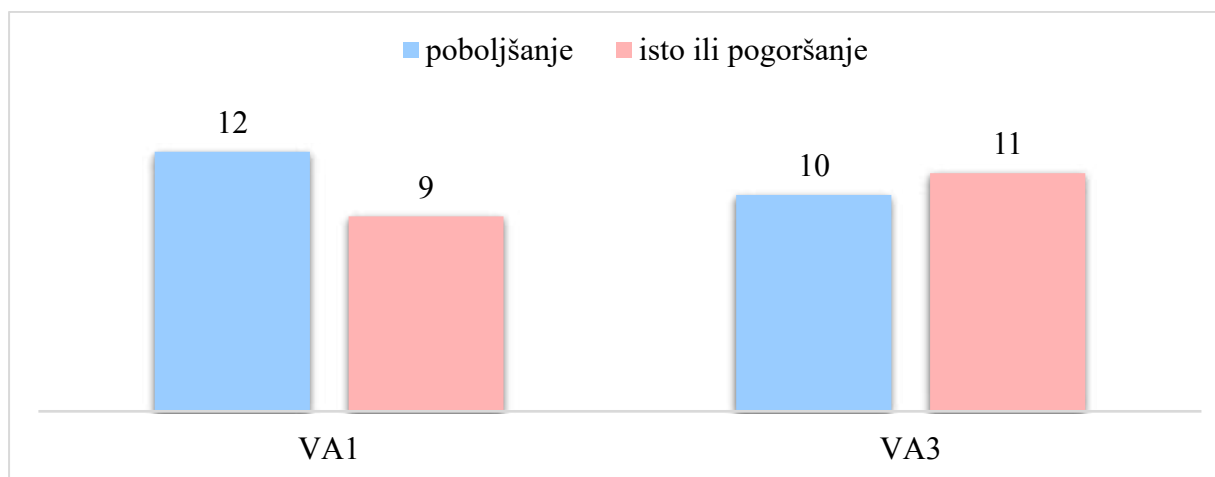
**Tablica 3.** Srednje vrijednosti varijabli mjerenih na početnom (0) i kontrolnom pregledu tri mjeseca od aplikacije STT (3).

Varijabla	0 ( $\Sigma \pm SD$ )	3 ( $\Sigma \pm SD$ )	t*	P
VA	0,30 $\pm$ 0,21	0,33 $\pm$ 0,21	-1,25	0,224
CST	458,86 $\pm$ 150,87	352,29 $\pm$ 141,74	3,08	<b>0,006</b>
CV	11,55 $\pm$ 2,19	10,74 $\pm$ 2,08	2,30	<b>0,032</b>
CAT	329,48 $\pm$ 66,90	297,71 $\pm$ 58,16	2,88	<b>0,009</b>

\*t-student test

Rezultati su pokazali statistički značajno smanjenje debljine središnjeg polja (CST) nakon jednog (-154,96  $\mu\text{m}$ ) i nakon 3 mjeseca (-106,57  $\mu\text{m}$ ) od injekcije. CV značajno je smanjen nakon jednog (-1,29  $\text{mm}^2$ ) i nakon 3 mjeseca (-0,81  $\text{mm}^2$ ). Prosječna središnja debljina mrežnice (CAT) također je statistički značajno smanjena na oba mjerenja, nakon jednog (-44,29  $\mu\text{m}$ ) te nakon 3 mjeseca (-31,77  $\mu\text{m}$ ).

Primarna varijabla u ovom istraživanju, vidna oština, nakon mjesec dana poboljšana je kod 12 (57%) pacijenata (+0,05), dok je kod 9 (43%) ostala ista ili je uočeno pogoršanje. Na drugom kontrolnom pregledu, nakon 3 mjeseca, ostala je poboljšana kod 10 (48%) pacijenata (+0,03), a kod 11 (52%) ostala je ista ili se pogoršala (Slika 6).

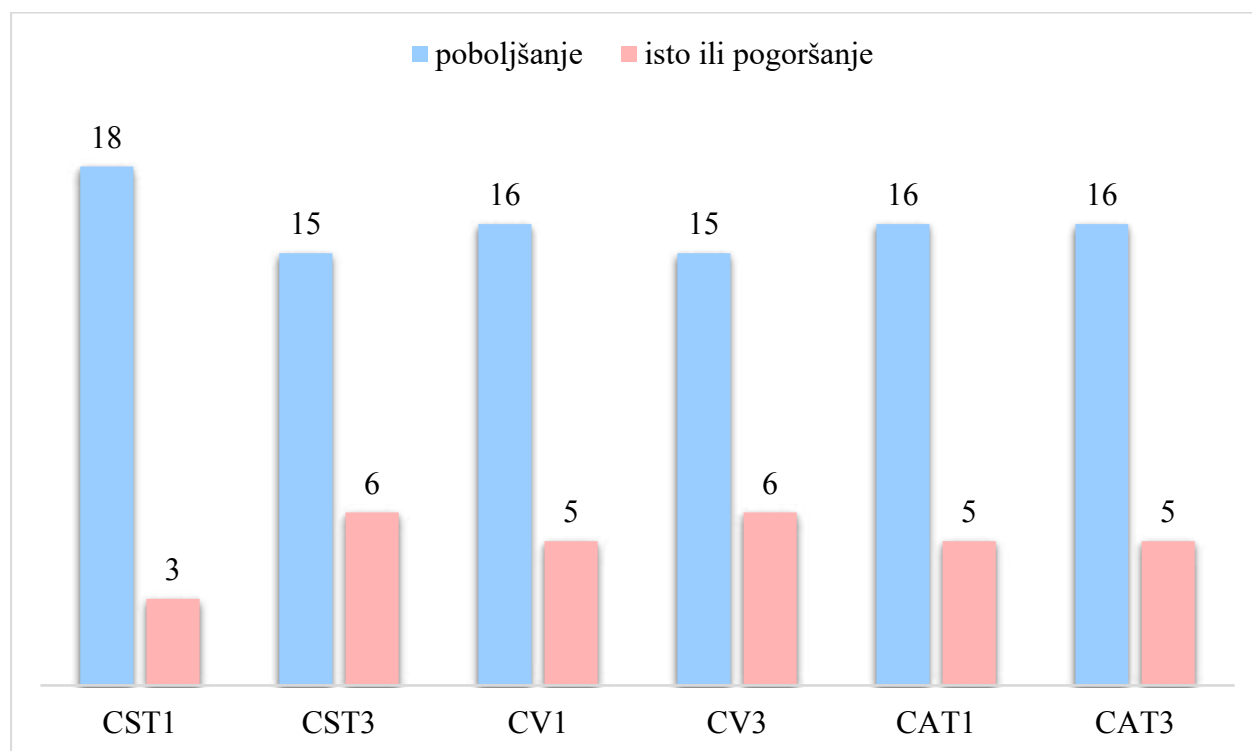


**Slika 6.** Kvaliteta vidne oštine bolesnika na kontrolnim pregledima

Debljina središnjeg polja mjerena nakon mjesec dana (CST1) poboljšana je kod 18 (86%) bolesnika, a ista ili pogoršana kod 3 (14%) bolesnika. Nakon tri mjeseca (CST3) poboljšanje je zabilježeno kod 15 (71%) bolesnika, a manjak poboljšanja ili pogoršanje kod njih 6 (29%) (Slika 7).

Debljina mjenog kvadranta nakon mjesec dana (CV1) bolja je kod 16 (76%) bolesnika, a ista ili gora kod njih 5 (24%). Nakon tri mjeseca (CV3) rezultati su slični – poboljšanje kod 15 (71%), a manjak rezultata ili pogoršanje kod njih 6 (29%) (Slika 7).

Posljednja mjerena varijabla, prosječna središnja debljina mrežnice, pokazala je slične rezultate u postotku uspjeha kao i CV. U oba mjerenja (CAT1 i CAT3) poboljšanje je uočeno kod 16 (76%), a manjak rezultata ili pogoršanje kod njih 5 (24%) (Slika 7).



**Slika 7.** Kvaliteta ostalih varijabli na kontrolnim pregledima



Dio bolesnika kod kojeg je uočeno poboljšanje vidne oštine nakon mjesec dana (VA1) ima statistički značajnu razliku u mjerenoj varijabli debljine središnjeg polja nakon tri mjeseca (-175,33±123,35, P=0,017). Također je statistički značajna razlika u istoj varijabli (CST3) i kod skupine bolesnika koja je iskusila poboljšanje vidne oštine mjereno i nakon tri mjeseca (-180,70±135,49, P=0,037). Ostale varijable ne pokazuju statističku značajnost kod vidne oštine poboljšanje nakon jednog i tri mjeseca (Tablica 4).

**Tablica 4.** Srednje vrijednosti drugih varijabli kod bolesnika u kojih je uočeno poboljšanje i manjak rezultata ili pogoršanje vidne oštine nakon jednog mjeseca (VA1) i nakon tri mjeseca (VA3).

<b>Grupirajuća varijabla VA1</b>				
<b>Varijabla</b>	<b>Poboljšanje (<math>\Sigma\pm SD</math>)</b>	<b>Isto ili pogoršanje (<math>\Sigma\pm SD</math>)</b>	<b>t</b>	<b>P</b>
CST1	-203,50±169,79	-90,00±112,76	-1,73	0,099
CV1	-1,32±1,40	-1,26±2,52	-0,07	0,942
CAT1	-51,92±56,65	-34,11±70,37	-0,64	0,529
CST3	-175,33±123,35	-14,89±158,71	-2,61	<b>0,017</b>
CV3	-1,011±1,37	-0,53±1,92	-0,67	0,514
CAT3	-44,83±46,40	-14,33±53,32	-1,40	0,179
<b>Grupirajuća varijabla VA3</b>				
<b>Varijabla</b>	<b>Poboljšanje (<math>\Sigma\pm SD</math>)</b>	<b>Isto ili pogoršanje (<math>\Sigma\pm SD</math>)</b>	<b>t</b>	<b>P</b>
CST1	-207,60±181,26	-106,91±116,74	-1,53	0,143
CV1	-1,35±1,54	-1,24±2,26	-0,14	0,893
CAT1	-56,20±61,49	-33,46±63,10	-0,84	0,414
CST3	-180,70±135,49	-39,18±152,04	-2,24	<b>0,037</b>
CV3	-0,97±-1,51	-0,66±1,74	-0,44	0,66
CAT3	-47,40±50,86	-17,55±48,22	-1,38	0,18

t-test grupiranje po VA1 i VA3 kategoriji

Kada smo grupirali bolesnike u dvije grupe ovisno o rezultatu debljine središnjeg polja, nismo dobili statistički značajnu razliku ni u jednoj varijabli nakon mjesec dana (CST1), međutim, nakon tri mjeseca (CST3) pronađene su statistički značajne razlike u više varijabli, uključujući VA1, VA3, CV3, CAT3. Rezultati su prikazani u Tablici 5.

**Tablica 5.** Srednje vrijednosti drugih varijabli kod bolesnika u kojih je uočeno poboljšanje i manjak rezultata ili pogoršanje debljine središnjeg polja nakon jednog mjeseca (CST1) i nakon tri mjeseca (CST3).

<b>Grupirajuća varijabla CST1</b>				
<b>Varijabla</b>	<b>Poboljšanje (<math>\Sigma \pm SD</math>)</b>	<b>Isto ili pogoršanje (<math>\Sigma \pm SD</math>)</b>	<b>t</b>	<b>P</b>
VA1	0,06±0,08	-0,03±0,15	1,74	0,098
CV1	-1,57±1,91	0,40±0,46	-1,75	0,097
CAT1	-53,61±61,93	11,67±13,87	-1,78	0,091
VA3	0,04±0,12	-0,03±0,12	1,05	0,307
CV3	-1,05±1,50	0,63±1,74	-1,74	0,094
CAT3	-39,94±47,22	17,33±49,34	-1,94	0,068
<b>Grupirajuća varijabla CST3</b>				
<b>Varijabla</b>	<b>Poboljšanje (<math>\Sigma \pm SD</math>)</b>	<b>Isto ili pogoršanje (<math>\Sigma \pm SD</math>)</b>	<b>t</b>	<b>P</b>
VA1	0,09±0,08	-0,10±0,09	4,71	<b>&lt;0,001</b>
CV1	-1,60±1,75	-0,52±2,21	-1,19	0,247
CAT1	-56,53±59,33	-13,67±62,28	-1,48	0,156
VA3	0,08±0,08	-0,10±0,09	4,71	<b>&lt;0,001</b>
CV3	-1,31±1,53	0,45±1,07	-2,57	<b>0,019</b>
CAT3	-49,53±46,41	12,67±29,91	-3,02	<b>0,007</b>

t-test grupiranje po CST1 i CST3 kategoriji

Grupirajući bolesnike ovisno o rezultatu obujma mjenog kvadranta nakon jednog mjeseca (CV1) uočeno je statistički značajno poboljšanje u CST1 te kod prosječne središnje debljine mrežnice mjerene i nakon jednog i nakon tri mjeseca (CAT1 i CAT3. Nakon tri mjeseca (CV3) jedina varijabla koja je pokazivala statistički značajnu razliku bila je CAT3 (Tablica 6).

**Tablica 6.** Srednje vrijednosti drugih varijabli kod bolesnika u kojih je uočeno poboljšanje i manjak rezultata ili pogoršanje obujma mjenog kvadranta nakon jednog mjeseca (CV1) i nakon tri mjeseca (CV3).

<b>Grupirajuća varijabla CV1</b>				
<b>Varijabla</b>	<b>Poboljšanje (<math>\Sigma \pm SD</math>)</b>	<b>Isto ili pogoršanje (<math>\Sigma \pm SD</math>)</b>	<b>t</b>	<b>P</b>
VA1	0,06±0,06	0,00±0,16	-1,38	0,185
CST1	-193,81±153,62	-30,20±85,34	2,25	<b>0,037</b>
CAT1	-63,44±58,19	17,00±16,66	3,00	<b>0,007</b>
VA3	0,05±0,10	-0,02±0,16	-1,15	0,264
CST3	-139,06±161,34	-2,60±99,85	1,77	0,093
CAT3	-44,50±48,24	9,00±36,71	2,27	<b>0,035</b>
<b>Grupirajuća varijabla CV3</b>				
<b>Varijabla</b>	<b>Poboljšanje (<math>\Sigma \pm SD</math>)</b>	<b>Isto ili pogoršanje (<math>\Sigma \pm SD</math>)</b>	<b>t</b>	<b>P</b>
VA1	0,07±0,08	0,00±0,11	1,58	0,131
CST1	-183,40±150,73	-83,50±157,62	-1,36	0,191
CAT1	-53,87±64,67	-20,33±51,34	-1,13	0,263
VA3	0,06±0,11	-0,03±0,13	1,45	0,165
CST3	-146,80±150,10	-6,00±142,05	-1,97	0,064
CAT3	-45,80±46,86	3,33±44,99	-2,19	<b>0,041</b>

t-test grupiranje po CV1 i CV3 kategoriji

Dijelu bolesnika koji su pokazali poboljšanje odnosno manjak rezultata ili pogoršanje u prosječnoj središnjoj debljini mrežnice nakon mjesec dana (CAT1) izmjerili smo preostale varijable i pronašli statistički značajnu razliku za varijable CST1 i CV1. Kontrolnim pregledom nakon tri mjeseca (CAT3) ustanovljena je statistički značajna razlika u većini mjerenih varijabli (CST1, VA3, CST3, CV3) (Tablica 7).

**Tablica 7.** Srednje vrijednosti drugih varijabli kod bolesnika u kojih je uočeno poboljšanje i manjak rezultata ili pogoršanje prosječne središnje debljine mrežnice nakon jednog mjeseca (CAT1) i nakon tri mjeseca (CAT3).

<b>Grupirajuća varijabla CAT1</b>				
<b>Varijabla</b>	<b>Poboljšanje (<math>\Sigma \pm SD</math>)</b>	<b>Isto ili pogoršanje (<math>\Sigma \pm SD</math>)</b>	<b>t</b>	<b>P</b>
VA1	0,06 $\pm$ 0,06	0,00 $\pm$ 0,16	-1,38	0,185
CST1	-193,81 $\pm$ 163,62	-30,20 $\pm$ 85,34	2,25	<b>0,037</b>
CV1	-1,88 $\pm$ 1,79	0,58 $\pm$ 0,56	2,97	<b>0,008</b>
VA3	0,05 $\pm$ 0,10	-0,02 $\pm$ 0,16	-1,15	0,264
CST3	-139,06 $\pm$ 161,34	-2,60 $\pm$ 99,85	1,77	0,093
CV3	-1,16 $\pm$ 1,56	0,32 $\pm$ 1,30	1,91	0,071
<b>Grupirajuća varijabla CAT3</b>				
<b>Varijabla</b>	<b>Poboljšanje (<math>\Sigma \pm SD</math>)</b>	<b>Isto ili pogoršanje (<math>\Sigma \pm SD</math>)</b>	<b>t</b>	<b>P</b>
VA1	0,07 $\pm$ 0,08	-0,02 $\pm$ 0,11	2,05	0,055
CST1	-195,63 $\pm$ 153,61	-24,40 $\pm$ 69,72	-2,38	<b>0,028</b>
CV1	-1,71 $\pm$ 1,20	0,04 $\pm$ 0,50	-1,91	0,072
VA3	0,06 $\pm$ 0,10	-0,06 $\pm$ 0,11	2,21	<b>0,040</b>
CST3	-153,94 $\pm$ 147,80	45,00 $\pm$ 75,60	-2,86	<b>0,010</b>
CV3	-1,28 $\pm$ 1,46	0,70 $\pm$ 1,08	-2,78	<b>0,012</b>

t-test grupiranje po CAT1 i CAT3 kategoriji

## **5. RASPRAVA**

U novije vrijeme brojna se istraživanja temelje na učinkovitosti raznih terapija u liječenju makularnog edema. Starenjem populacije povećava se rizik nastanka makularnog edema, a time raste i važnost pronalaska najučinkovitije terapije. Najveći broj istraživanja temelji se na korištenju intravitrealnog bevacizumaba, intravitrealnog triamcinolona, subtenonskog triamcinolona i kombinacijama primjene ova dva lijeka. Cilj našeg istraživanja bio je utvrditi postoji li poboljšanje makularnog edema kod kombinacije IVB/STT kod bolesnika koji nisu reagirali na prethodnu terapiju IVB, kao i procijeniti uspješnost ove kombinacije u usporedbi s ostalim načinima primjene terapije u liječenju ove teške i ograničavajuće bolesti. Bitno je ukazati i na potrebu pronalaska terapije koja neće zahtijevati izrazitu učestalost primjene, kao i onu koja će imati dobar sigurnosni profil.

Naše istraživanje nije pokazalo značajan porast intraokularnog tlaka, što je od velike važnosti zbog rizika od nastanka sekundarnog glaukoma kao nuspojave terapije kortikosteroidima. Nije bilo značajnog povišenja jedan dan nakon injekcije STT-a (IOP01 15,76±2,19), a prosječno povišenje IOP-a tijekom istraživanja bilo je 1mmHg. Unatoč malom broju ispitanika, smatramo da je ovo istraživanje ukazalo na nisku incidenciju sekundarnog glaukoma u bolesnika liječenih sa STT-om za razliku od intravitrealne primjene istog lijeka. Slične rezultate imali su Byun i sur., kod kojih je medikamentna terapija za glaukom nakon injekcije STT-a bila potrebna kod 11,3% ispitanika, zbog čega je zaključeno da ovakva primjena ima relativno dobar sigurnosni profil (112).

Na temelju drugih istraživanja možemo uočiti da je primjena lijekova na drugi način dovela do različitih rezultata. Primjerice, kod primjene IVT-a i kombinacije IVB-a i IVT-a, došlo je do značajnog povišenja IOP-a mjenog šest tjedana nakon primjene terapije. Učinak je perzistirao i nakon 12 tjedana kod bolesnika s kombiniranom IVT/IVB terapijom. Kod monoterapije IVB-om nije uočeno značajno povišenje IOP-a tijekom naknadnih praćenja. Marey i sur. savjetovali su izbjegavanje IVT-a i kombinacije IVT/IVB-a upravo zbog rizika od nastanka komplikacija (120).

U preglednom članku Yilmaz i sur. promatrali su porast intraokularnog tlaka kod primjene IVT-a u usporedbi sa STT-om. Značajan porast tlaka smatrao se porast za više od 5mmHg. Uočeno je značajno povišenje IOP-a mjeneno nakon tri mjeseca kod bolesnika koju su primili injekciju IVT-a u usporedbi s onima koji nisu liječeni. Međutim, nije bilo značajne razlike IOP-a kod bolesnika liječenih intravitrealnom u usporedbi sa subtenonskom injekcijom triamcinolona. Isti rezultati uočeni su i nakon šest mjeseci (115).

Prethodna istraživanja govore o kratkotrajnosti učinaka bevacizumaba u bolesnika koji su reagirali na monoterapiju IVB-om. Diabetic Retinopathy Clinical Research Network studija iz 2007. godine zaključila je da je značajno smanjenje debljine mrežnice (CST) izraženo nakon 3 tjedna, ali nema jasnih učinaka nakon 6, 9 i 12 tjedana praćenja (123).

U našem istraživanju debljina središnjeg polja (CST) mjerena na OCT-u na oba kontrolna pregleda bila je statistički značajno smanjena, što pokazuje da bi ova kombinirana terapija mogla imati i određene dugoročne učinke na smanjenje makularnog edema.

Od svih mjerenih varijabli, CST je pokazala najveću statističku značajnost ( $P < 0,001$  nakon mjesec dana te  $P = 0,006$  nakon tri mjeseca). Mjerenja CV i CAT također su značajno smanjena na oba kontrolna pregleda, ali je vidljivo da njihova značajnost pada tijekom vremena. P vrijednost CV nakon jednog mjeseca iznosila je 0,005, a nakon tri 0,032, dok je P vrijednost CAT bila 0,004 nakon jednog, a 0,009 nakon tri mjeseca. Ovo je značajan rezultat jer nam ukazuje da kombinirana terapija IVB/STT jamči učinkovito liječenje makularnog edema što u konačnici jamči limitiranje oštećenja mrežnične mikrostrukture koju narušava dugotrajni edem, a samim time jamči i zaustavljanje narušavanja vidne funkcije.

Do sličnih zaključaka došli su Faghihi i sur. ustanovivši veću dugotrajnost u smanjenju makularne debljine u skupini bolesnika koji su liječeni kombinacijom IVB/IVT u usporedbi sa skupinama liječenima monoterapijom IVB-om i laserskom fotokoagulacijom (124).

Vidna oštrina poboljšana je u 57% ispitanika na kontrolnom pregledu mjesec dana od injekcije. Iako je bilo vidljivo statistički značajno poboljšanje mjesec dana nakon injekcije, vidna oštrina pala je ili ostala ista kod 52% bolesnika na drugom kontrolnom pregledu. Srednja vrijednost vidne oštrine uz standardnu devijaciju mjesec dana i tri mjeseca nakon terapije prikazana je u tablicama 2 i 3. Kod dijela bolesnika u kojih je uočeno poboljšanje nakon mjesec dana, značajno je manja debljina središnjeg polja (CST). Rezultat se ponovio i na drugom kontrolnom pregledu. Sličnu korelaciju vidne oštrine i CST-a opazili su Kim i sur. (117).

U većini istraživanja provlači se loš dugoročni ishod vidne oštrine. Özdek i sur. pratili su bolesnike koji su primili triamcinolon na oba načina i ustanovili da, iako je vidna oštrina značajno poboljšana nakon mjesec dana od injekcije, tijekom šestomjesečnog praćenja pada na osnovne vrijednosti. Ipak, pokazali su da injekcija STT-a ima učinkovite rezultate na vidnu oštrinu, kao i na

centralnu fovealnu debljinu. Zaključeno je da, iako su učinci manje izraženi u usporedbi s IVT-om, postoji pozitivan ishod tijekom barem tri mjeseca i da ponavljajuće injekcije STT-a predstavljaju siguran način korištenja lijeka (125).

U drugom istraživanju, gdje je praćen učinak injekcije IVT-a, nakon tri mjeseca vidna oštrina ostaje značajno bolja kod bolesnika koji su primili injekciju u usporedbi s onima koji nisu liječeni, ali također i u usporedbi s onima koji su liječeni STT-om. Ipak, nakon šest mjeseci nema razlike u vidnoj oštrini kod nijedne skupine bolesnika (115).

Slažemo se s autorima studije Schmidt i sur. koji su zaključili da razlog lošim rezultatima vidne oštrine kod dugoročnog praćenja nije potpuno jasan. Moguće je da se vidna oštrina ne poboljša rezolucijom makularnog edema zbog fovealne atrofije, pigmentnih promjena, subfovealnih tvrdih eksudata, makularne ishemije i drugih stanja nevezanih uz mrežnicu (126). Uspješnost terapije potencijalno ovisi o dobi bolesnika, a česta je i podležeca katarakta, čimbenici koje nismo uzeli u obzir u našem istraživanju. Potrebna su daljnja istraživanja koja će navedene čimbenike ispitati i utvrditi njihovu značajnost.

Važno je uzeti u obzir i duljinu djelovanja lijeka. Istraživanje provedeno na zečevima ustanovilo je da mjerljiva razina triamcinolona nakon subtenonske injekcije postoji nakon otprilike 42 dana u neuroretini i 60 dana u RPE i žilnici. Pretpostavlja se da je potrebno ponoviti injekciju nakon 6-8 tjedana (127).

Iz našeg istraživanja moguće je zaključiti da bi dodatak triamcinolona mogao utjecati na poboljšanje makularnog edema koji je rezistentan na anti-VEGF lijekove, što odgovara i drugim istraživanjima sličnog tipa (114). Ipak, vrlo je teško utjecati na sve uzroke rezistentnosti edema, pa je sukladno tome vrlo složen zadatak predvidjeti učinkovitost terapije kod ovih bolesnika.

Istraživanje je provedeno na malom uzorku ispitanika, te snaga istraživanja iznosi manje od 70%. Stoga ne možemo sa sigurnošću tvrditi da je značajna razlika koja je pronađena na našem uzorku. Ipak, s obzirom na dobivene rezultate i slične rezultate potvrđene drugim istraživanjima, moguće je tvrditi da subtenonska injekcija triamcinolona ima vidljive pozitivne učinke na rezistentni makularni edem, što se treba podrobnije ispitati u daljnjim istraživanjima.



## **6. ZAKLJUČCI**

Na temelju rezultata provedenog istraživanja možemo zaključiti da je dodatak subtenoskog triamcinolona značajno utjecao na smanjenje makularnog edema u pacijenata koji nisu reagirali na prethodnu terapiju intravitrealnim bevacizumabom.

Smanjenje je vidljivo nakon jednog te nakon tri mjeseca na svim mjerenim varijablama OCT-a, dok je vidna oštrina, koja se značajno poboljšala na prvom kontrolnom pregledu, u malom broju ispitanika pokazala stagnaciju ili pogoršanje na drugom kontrolnom pregledu. Vidljivo je da je potreban daljnji nastavak liječenja u smislu ponovne primjene injekcija, kako bi vidna oštrina zadržala značajno poboljšanje.

Za pouzdanije rezultate potrebno je provesti istraživanja na većem broju ispitanika.

## **7. POPIS CITIRANE LITERATURE**

1. Rogers K. The eye: the physiology of human perception. 1. izdanje. United States: Britannica Educational Publishing; 2011.
2. Mescher AL, Junqueira LCU. Junqueira's basic histology: text and atlas. 15. izdanje. McGraw-Hill Education; 2018.
3. McCannell CA. Retina and vitreous. U: Basic and clinical science course. Los Angeles: American Academy of Ophthalmology; 2018. str. 15–26.
4. Denniston AKO, Murray PI. Oxford handbook of ophthalmology. 4. izdanje. Oxford University Press; 2018.
5. Booij JC, Baas DC, Beisekeeva J, Gorgels TGMF, Bergen AAB. The dynamic nature of Bruch's membrane. *Prog Retin Eye Res.* 2010;29(1):1–18.
6. Waschke J, Paulsen F, ur. Head, neck and neuroanatomy. U: Sobotta Atlas of anatomy. 16. izdanje. Elsevier Health Sciences; 2018. str. 131.
7. Ivanišević M. Staklovina. U: Ivanišević M, Bojić L, Karaman K, Bućan K, Galetović D, Utrobičić DK i sur. *Oftalmologija.* Split: Medicinski fakultet Sveučilišta u Splitu, Redak; 2015. str. 147.
8. Coscas G, Cunha-Vaz J, Soubrane G. Macular edema: definition and basic concepts. U: *Developments in ophthalmology.* Basel: Karger; 2010. str. 1–9.
9. Yau JWY, Rogers SL, Kawasaki R, Lamoureux EL, Kowalski JW, Bek T, i sur. Global prevalence and major risk factors of diabetic retinopathy. *Diabetes Care.* 2012;35(3):556–64.
10. Rogers S, McIntosh RL, Cheung N, Lim L, Wang JJ, Mitchell P, i sur. The prevalence of retinal vein occlusion: pooled data from population studies from the United States, Europe, Asia, and Australia. *Ophthalmology.* 2010;117(2):313-319.e1.
11. Rothova A, Suttorp-van Schulten MS, Frits Treffers W, Kijlstra A. Causes and frequency of blindness in patients with intraocular inflammatory disease. *Br J Ophthalmol.* 1996;80(4):332–6.
12. Pennington KL, DeAngelis MM. Epidemiology of age-related macular degeneration (AMD): associations with cardiovascular disease phenotypes and lipid factors. *Eye Vis.* 2016;3(1):34.
13. Johnson MW. Etiology and treatment of macular edema. *Am J Ophthalmol.* 2009;147(1):11–21.
14. Kent D. Macular oedema: the role of soluble mediators. *Br J Ophthalmol.* 2000;84(5):542–5.
15. Gass JDM. Cystoid macular edema and papilledema following cataract extraction: a fluorescein fundoscopic and angiographic study. *Arch Ophthalmol.* 1966;76(5):646.
16. Tso MO. Pathological study of cystoid macular oedema. *Trans Ophthalmol Soc UK.* 1980;100(3):408–13.

17. Tso MOM. Pathology of cystoid macular edema. *Ophthalmology*. 1982;89(8):902–15.
18. Gass JD, Anderson DR, Davis EB. A clinical, fluorescein angiographic, and electron microscopic correlation of cystoid macular edema. *Am J Ophthalmol*. 1985;100(1):82–6.
19. Wolter JR. The histopathology of cystoid macular edema. *Albrecht Von Graefes Arch Klin Exp Ophthalmol*. 1981;216(2):85–101.
20. Antcliff RJ. Hydraulic conductivity of fixed retinal tissue after sequential excimer laser ablation: barriers limiting fluid distribution and implications for cystoid macular edema. *Arch Ophthalmol*. 2001;119(4):539.
21. Rotsos TG, Moschos MM. Cystoid macular edema. *Clin Ophthalmol*. 2008;9:19.
22. Guex-Crosier Y. The pathogenesis and clinical presentation of macular edema in inflammatory diseases. *Doc Ophthalmol*. 1999;97(3/4):297–309.
23. Daruich A, Matet A, Moulin A, Kowalczyk L, Nicolas M, Sellam A, i sur. Mechanisms of macular edema: beyond the surface. *Prog Retin Eye Res*. 2018;63:20–68.
24. Achiron A, Lagstein O, Glick M, Gur Z, Bartov E, Burgansky-Eliash Z. Quantifying metamorphopsia in patients with diabetic macular oedema and other macular abnormalities. *Acta Ophthalmol (Copenh)*. 2015;93(8):e649–53.
25. Munk M, Kiss C, Huf W, Sulzbacher F, Bolz M, Sayegh R, i sur. Therapeutic interventions for macular diseases show characteristic effects on near and distance visual function. *Retina Phila Pa*. 2013;33(9):1915–22.
26. Okada K, Yamamoto S, Mizunoya S, Hoshino A, Arai M, Takatsuna Y. Correlation of retinal sensitivity measured with fundus-related microperimetry to visual acuity and retinal thickness in eyes with diabetic macular edema. *Eye Lond Engl*. 2006;20(7):805–9.
27. Vingolo EM, De Rosa V, Rigoni E. Clinical correlation between retinal sensitivity and foveal thickness in retinitis pigmentosa patients. *Eur J Ophthalmol*. 11. 2017;27(3):352–6.
28. Kiss CG, Barisani-Asenbauer T, Maca S, Richter-Mueksch S, Radner W. Reading performance of patients with uveitis-associated cystoid macular edema. *Am J Ophthalmol*. 2006;142(4):620–4.
29. Suñer IJ, Bressler NM, Varma R, Lee P, Dolan CM, Ward J, i sur. Reading speed improvements in retinal vein occlusion after ranibizumab treatment. *JAMA Ophthalmol*. 2013;131(7):851–6.
30. Balaratnasingam C, Inoue M, Ahn S, McCann J, Dhrami-Gavazi E, Yannuzzi LA, i sur. Visual acuity is correlated with the area of the foveal avascular zone in diabetic retinopathy and retinal vein occlusion. *Ophthalmology*. 2016;123(11):2352–67.

31. Ivanišević M. Pregled oka. U: Ivanišević M, Bojić L, Karaman K, Bućan K, Galetović D, Utrobičić DK i sur. *Oftalmologija*. Split: Medicinski fakultet Sveučilišta u Splitu, Redak; 2015. str. 39.
32. Roark MW, Stringham JM. Visual performance in the “real world”: contrast sensitivity, visual acuity, and effects of macular carotenoids. *Mol Nutr Food Res*. 2019;63(15):1801053.
33. Staurenghi G, Pellegrini M, Invernizzi A, Preziosa C. Diagnosis and detection. U: Coscas G, Loewenstein A, Cunha-Vaz J, Soubrane G, ur. *Developments in ophthalmology* [Internet]. S. Karger AG; 2017. str. 39–62. Dostupno na: <https://www.karger.com/Article/FullText/455268>
34. Jaffe NS, Luscombe SM, Clayman HM, Gass JD. A fluorescein angiographic study of cystoid macular edema. *Am J Ophthalmol*. 1981;92(6):775–7.
35. Huang D, Swanson E, Lin C, Schuman J, Stinson W, Chang W, i sur. Optical coherence tomography. *Science*. 1991;254(5035):1178–81.
36. Brancato R. Optical coherence tomography (OCT) in macular edema. *Doc Ophthalmol Adv Ophthalmol*. 1999;97(3–4):337–9.
37. Ripandelli G, Coppé AM, Capaldo A, Stirpe M. Optical coherence tomography. *Semin Ophthalmol*. 1998;13(4):199–202.
38. Hee MR, Izatt JA, Swanson EA, Huang D, Schuman JS, Lin CP, i sur. Optical coherence tomography of the human retina. *Arch Ophthalmol Chic Ill 1960*. 1995;113(3):325–32.
39. Cozzi M, Invernizzi A, Bianchi CD. OCT interpretation: pathological findings. U: *Optical coherence tomography in retinal diseases - a practical interactive book for technicians and retinal clinicians*. str. 51–6.
40. Sihota R, Tandon R, ur. *Diseases of the retina*. U: *Parsons’ diseases of the eye*. 22. izdanje. Elsevier Health Sciences; 2015. str. 310–30.
41. Cheung N, Mitchell P, Wong TY. Diabetic retinopathy. *The Lancet*. 2010;376(9735):124–36.
42. Browning DJ, Stewart MW, Lee C. Diabetic macular edema: evidence-based management. *Indian J Ophthalmol*. 2018;66(12):1736–50.
43. Klein R, Klein BE, Moss SE, Cruickshanks KJ. The Wisconsin epidemiologic study of diabetic retinopathy. XV. The long-term incidence of macular edema. *Ophthalmology*. 1995;102(1):7–16.
44. Varma R, Bressler NM, Doan QV, Gleeson M, Danese M, Bower JK, i sur. Prevalence of and risk factors for diabetic macular edema in the United States. *JAMA Ophthalmol*. 2014;132(11):1334–40.
45. Diabetes Control and Complications Trial/Epidemiology of Diabetes Interventions and Complications Research Group, Lachin JM, Genuth S, Cleary P, Davis MD, Nathan DM.

Retinopathy and nephropathy in patients with type 1 diabetes four years after a trial of intensive therapy. *N Engl J Med.* 2000;342(6):381–9.

46. Moisseiev E, Loewenstein A. Management of diabetic macular edema. *Ophthalmic Res.* 2017;58(1):15–7.
47. Spaide RF. Retinal vascular cystoid macular edema: review and new theory. *Retina Phila Pa.* 2016;36(10):1823–42.
48. Tranos P, Wickremasinghe S, Stangos N, Topouzis F, Tsinopoulos I, Pavesio C. Macular edema. *Surv Ophthalmol.* 2004;49(5):470–90.
49. Bandello F, Battaglia Parodi M, Lanzetta P, Loewenstein A, Massin P, Menchini F, i sur. Diabetic macular edema. U: Coscas G, Loewenstein A, Cunha-Vaz J, Soubrane G, ur. *Developments in ophthalmology* [Internet]. S. Karger AG; 2017. str. 102–38. Dostupno na: <https://www.karger.com/Article/FullText/455277>
50. Early Treatment Diabetic Retinopathy Study research group. Photocoagulation for diabetic macular edema. Early Treatment Diabetic Retinopathy Study report number 1. *Arch Ophthalmol Chic Ill* 1960. 1985;103(12):1796–806.
51. Wilkinson CP, Ferris FL, Klein RE, Lee PP, Agardh CD, Davis M, i sur. Proposed international clinical diabetic retinopathy and diabetic macular edema disease severity scales. *Ophthalmology.* 2003;110(9):1677–82.
52. Davis MD, Bressler SB, Aiello LP, Bressler NM, Browning DJ, Flaxel CJ, i sur. Comparison of time-domain OCT and fundus photographic assessments of retinal thickening in eyes with diabetic macular edema. *Invest Ophthalmol Vis Sci.* 2008;49(5):1745–52.
53. Diabetic Retinopathy Clinical Research Network, Krzystolik MG, Strauber SF, Aiello LP, Beck RW, Berger BB, i sur. Reproducibility of macular thickness and volume using Zeiss optical coherence tomography in patients with diabetic macular edema. *Ophthalmology.* 2007;114(8):1520–5.
54. Alkuraya H, Kangave D, Abu El-Asrar AM. The correlation between optical coherence tomographic features and severity of retinopathy, macular thickness and visual acuity in diabetic macular edema. *Int Ophthalmol.* 2005;26(3):93–9.
55. Kim BY, Smith SD, Kaiser PK. Optical coherence tomographic patterns of diabetic macular edema. *Am J Ophthalmol.* 2006;142(3):405–12.
56. Tamura H, Miyamoto K, Kiryu J, Miyahara S, Katsuta H, Hirose F, i sur. Intravitreal injection of corticosteroid attenuates leukostasis and vascular leakage in experimental diabetic retina. *Invest Ophthalmol Vis Sci.* 2005;46(4):1440–4.
57. Klein R, Klein BE, Moss SE, Meuer SM. The epidemiology of retinal vein occlusion: the Beaver Dam Eye Study. *Trans Am Ophthalmol Soc.* 2000;98:133–41; discussion 141-143.

58. Ho M, Liu DTL, Lam DSC, Jonas JB. Retinal vein occlusions, from basics to the latest treatment. *Retina Phila Pa.* 2016;36(3):432–48.
59. Coscas G, Gaudric A. Natural course of nonaphakic cystoid macular edema. *Surv Ophthalmol.* 1984;28 Suppl:471–84.
60. Yau JWY, Lee P, Wong TY, Best J, Jenkins A. Retinal vein occlusion: an approach to diagnosis, systemic risk factors and management. *Intern Med J.* 2008;38(12):904–10.
61. Rath EZ, Frank RN, Shin DH, Kim C. Risk factors for retinal vein occlusions. A case-control study. *Ophthalmology.* 1992;99(4):509–14.
62. The Eye Disease Case-Control Study Group. Risk factors for central retinal vein occlusion. *Arch Ophthalmol Chic Ill 1960.* 1996;114(5):545–54.
63. Koizumi H, Ferrara DC, Bruè C, Spaide RF. Central retinal vein occlusion case-control study. *Am J Ophthalmol.* 2007;144(6):858–63.
64. McAllister IL. Central retinal vein occlusion: a review. *Clin Experiment Ophthalmol.* 2012;40(1):48–58.
65. Paques M, Massin P, Sahel JA, Gaudric A, Bergmann J-F, Azancot S, i sur. Circadian fluctuations of macular edema in patients with morning vision blurring: correlation with arterial pressure and effect of light deprivation. *Invest Ophthalmol Vis Sci.* 2005;46(12):4707–11.
66. Gupta B, Grewal J, Adewoyin T, Pelosini L, Williamson TH. Diurnal variation of macular oedema in CRVO: prospective study. *Albrecht Von Graefes Arch Klin Exp Ophthalmol.* 2009;247(5):593–6.
67. Lim LS, Mitchell P, Seddon JM, Holz FG, Wong TY. Age-related macular degeneration. *The Lancet.* 2012;379(9827):1728–38.
68. Congdon N, O’Colmain B, Klaver CCW, Klein R, Muñoz B, Friedman DS, i sur. Causes and prevalence of visual impairment among adults in the United States. *Arch Ophthalmol Chic Ill 1960.* 2004;122(4):477–85.
69. Chakravarthy U, Wong TY, Fletcher A, Piau E, Evans C, Zlateva G, i sur. Clinical risk factors for age-related macular degeneration: a systematic review and meta-analysis. *BMC Ophthalmol.* 2010;10:31.
70. Pennington KL, DeAngelis MM. Epidemiology of age-related macular degeneration (AMD): associations with cardiovascular disease phenotypes and lipid factors. *Eye Vis.* 2016;3(1):34.
71. Ong B, Ah-Fat F. Age-related macular degeneration. *Br J Hosp Med.* 02. 2016;77(2):C18–21.
72. Sikorski BL, Bukowska D, Kaluzny JJ, Szkulmowski M, Kowalczyk A, Wojtkowski M. Drusen with accompanying fluid underneath the sensory retina. *Ophthalmology.* 2011;118(1):82–92.



73. Mehta S. Age-related macular degeneration. *Prim Care Clin Off Pract*. 2015;42(3):377–91.
74. Boyer DS, Antoszyk AN, Awh CC, Bhisitkul RB, Shapiro H, Acharya NR, i sur. Subgroup analysis of the MARINA study of ranibizumab in neovascular age-related macular degeneration. *Ophthalmology*. 2007;114(2):246–52.
75. Gaudana R, Ananthula HK, Parenky A, Mitra AK. Ocular drug delivery. *AAPS J*. 2010;12(3):348–60.
76. Yavuz B, Kompella UB. Ocular Drug Delivery. U: Whitcup SM, Azar DT, ur. Pharmacologic therapy of ocular disease [Internet]. Cham: Springer International Publishing; 2016. str. 57–93. (Handbook of Experimental Pharmacology; sv. 242). Dostupno na: [http://link.springer.com/10.1007/164\\_2016\\_84](http://link.springer.com/10.1007/164_2016_84)
77. Macha S, Hughes P, Mitra A. Overview of ocular drug delivery. U: Ophthalmic drug delivery systems. 2003. str. 1–12.
78. Ghate D, Edelhauser HF. Ocular drug delivery. *Expert Opin Drug Deliv*. 2006;3(2):275–87.
79. Barar J, Asadi M, Mortazavi-Tabatabaei SA, Omidi Y. Ocular drug delivery; impact of in vitro cell culture models. *J Ophthalmic Vis Res*. 2009;4(4):238–52.
80. Ciulla TA, Walker JD, Fong DS, Criswell MH. Corticosteroids in posterior segment disease: an update on new delivery systems and new indications: *Curr Opin Ophthalmol*. 2004;15(3):211–20.
81. Moisseiev E, Loewenstein A. Drug delivery to the posterior segment of the eye. U: Coscas G, Loewenstein A, Cunha-Vaz J, Soubrane G, ur. Developments in ophthalmology [Internet]. S. Karger AG; 2017. str. 87–101. Dostupno na: <https://www.karger.com/Article/FullText/455276>
82. Le Broulais C, Acar L, Zia H, Sado PA, Needham T, Leverage R. Ophthalmic drug delivery systems - recent advances. *Prog Retin Eye Res*. 1998;17(1):33–58.
83. Liu D, Ahmet A, Ward L, Krishnamoorthy P, Mandelcorn ED, Leigh R, i sur. A practical guide to the monitoring and management of the complications of systemic corticosteroid therapy. *Allergy Asthma Clin Immunol Off J Can Soc Allergy Clin Immunol*. 2013;9(1):30.
84. NICE. National Institute for Health and Clinical Excellence (NICE) Clinical Knowledge Summaries: Corticosteroids - Oral [Internet]. 2012. Dostupno na: [http://www.cks.nhs.uk/corticosteroids\\_oral](http://www.cks.nhs.uk/corticosteroids_oral)
85. Sherif Z, Pleyer U. Corticosteroids in ophthalmology: past – present – future. *Ophthalmologica*. 2002;216(5):305–15.
86. Blake EM, Fasanella RM, Wong AS. The effect of ACTH in glaucoma. *Am J Ophthalmol*. 1950;33(8):1231–5.
87. Stern JJ. Acute glaucoma during cortisone therapy. *Am J Ophthalmol*. 1953;36(3):389–90.

88. Covell LL. Glaucoma induced by systemic steroid therapy. *Am J Ophthalmol.* 1958;45(1):108–9.
89. Armaly MF. Inheritance of dexamethasone hypertension and glaucoma. *Arch Ophthalmol Chic Ill* 1960. 1967;77(6):747–51.
90. Pleyer U, Sherif Z. Corticosteroids in ophthalmology. U: Cato ACB, Schäcke H, Asadullah K, ur. Recent advances in glucocorticoid receptor action [Internet]. Berlin, Heidelberg: Springer Berlin Heidelberg; 2002. str. 65–81. Dostupno na: [http://link.springer.com/10.1007/978-3-662-04660-9\\_5](http://link.springer.com/10.1007/978-3-662-04660-9_5)
91. Fung AT, Tran T, Lim LL, Samarawickrama C, Arnold J, Gillies M, i sur. Local delivery of corticosteroids in clinical ophthalmology: a review. *Clin Experiment Ophthalmol.* 2020;48(3):366–401.
92. Wolfensberger TJ, Herbort CP. Treatment of cystoid macular edema with non-steroidal anti-inflammatory drugs and corticosteroids. *Doc Ophthalmol Adv Ophthalmol.* 1999;97(3–4):381–6.
93. Stewart MW. The expanding role of vascular endothelial growth factor inhibitors in ophthalmology. *Mayo Clin Proc.* 2012;87(1):77–88.
94. Senger DR, Galli SJ, Dvorak AM, Perruzzi CA, Harvey VS, Dvorak HF. Tumor cells secrete a vascular permeability factor that promotes accumulation of ascites fluid. *Science.* 1983;219(4587):983–5.
95. Ferrara N, Gerber H-P, LeCouter J. The biology of VEGF and its receptors. *Nat Med.* 2003;9(6):669–76.
96. Famiglietti EV, Stopa EG, McGookin ED, Song P, LeBlanc V, Streeten BW. Immunocytochemical localization of vascular endothelial growth factor in neurons and glial cells of human retina. *Brain Res.* 2003;969(1–2):195–204.
97. Semenza G. Signal transduction to hypoxia-inducible factor 1. *Biochem Pharmacol.* 2002;64(5–6):993–8.
98. Rosenfeld PJ, Moshfeghi AA, Puliafito CA. Optical coherence tomography findings after an intravitreal injection of bevacizumab (avastin) for neovascular age-related macular degeneration. *Ophthalmic Surg Lasers Imaging Off J Int Soc Imaging Eye.* 2005;36(4):331–5.
99. Rosenfeld PJ, Fung AE, Puliafito CA. Optical coherence tomography findings after an intravitreal injection of bevacizumab (avastin) for macular edema from central retinal vein occlusion. *Ophthalmic Surg Lasers Imaging Off J Int Soc Imaging Eye.* 2005;36(4):336–9.
100. Brechner RJ, Rosenfeld PJ, Babish JD, Caplan S. Pharmacotherapy for neovascular age-related macular degeneration: an analysis of the 100% 2008 medicare fee-for-service part B claims file. *Am J Ophthalmol.* 2011;151(5):887-895.e1.

101. Macular Edema | National Eye Institute [Internet]. Dostupno na: <https://www.nei.nih.gov/learn-about-eye-health/eye-conditions-and-diseases/macular-edema>
102. Li J, Cheng T, Tian Q, Cheng Y, Zhao L, Zhang X, i sur. A more efficient ocular delivery system of triamcinolone acetonide as eye drop to the posterior segment of the eye. *Drug Deliv*. 2019;26(1):188–98.
103. Bahrami B, Zhu M, Hong T, Chang A. Diabetic macular oedema: pathophysiology, management challenges and treatment resistance. *Diabetologia*. 2016;59(8):1594–608.
104. Michaelides M, Kaines A, Hamilton RD, Fraser-Bell S, Rajendram R, Quhill F, i sur. A prospective randomized trial of intravitreal bevacizumab or laser therapy in the management of diabetic macular edema (BOLT study). *Ophthalmology*. 2010;117(6):1078-1086.e2.
105. Figueroa MS, Contreras I, Noval S, Arruabarrena C. Results of bevacizumab as the primary treatment for retinal vein occlusions. *Br J Ophthalmol*. 2010;94(8):1052–6.
106. Nicholson BP, Schachat AP. A review of clinical trials of anti-VEGF agents for diabetic retinopathy. *Graefes Arch Clin Exp Ophthalmol*. 2010;248(7):915–30.
107. Avery RL, Pieramici DJ, Rabena MD, Castellarin AA, Nasir MA, Giust MJ. Intravitreal bevacizumab (avastin) for neovascular age-related macular degeneration. *Ophthalmology*. 2006;113(3):363-372.e5.
108. Goff MJ, Johnson RN, McDonald HR, Ai E, Jumper JM, Fu A. Intravitreal bevacizumab for previously treated choroidal neovascularization from age-related macular degeneration: *Retina*. 2007;27(4):432–8.
109. Nguyen QD, Brown DM, Marcus DM, Boyer DS, Patel S, Feiner L, i sur. Ranibizumab for diabetic macular edema: results from 2 phase III randomized trials: RISE and RIDE. *Ophthalmology*. 2012;119(4):789–801.
110. Brown DM, Schmidt-Erfurth U, Do DV, Holz FG, Boyer DS, Midena E, i sur. Intravitreal aflibercept for diabetic macular edema. *Ophthalmology*. 2015;122(10):2044–52.
111. Gonzalez VH, Campbell J, Holekamp NM, Kiss S, Loewenstein A, Augustin AJ, i sur. Early and long-term responses to anti-vascular endothelial growth factor therapy in diabetic macular edema: analysis of protocol I data. *Am J Ophthalmol*. 2016;172:72–9.
112. Byun YS, Park Y-H. Complications and safety profile of posterior subtenon injection of triamcinolone acetonide. *J Ocul Pharmacol Ther Off J Assoc Ocul Pharmacol Ther*. 2009;25(2):159–62.
113. Regillo CD, Callanan DG, Do DV, Fine HF, Holekamp NM, Kuppermann BD, i sur. Use of corticosteroids in the treatment of patients with diabetic macular edema who have a suboptimal response to anti-VEGF: Recommendations of an expert panel. *Ophthalmic Surg Lasers Imaging Retina*. 2017;48(4):291–301.

114. Alshareef RA, Garg SJ, Hsu J, Vander J, Park C, Spirn MJ. Intravitreal triamcinolone acetonide injection for macular edema due to central retinal vein occlusion persisting despite multiple intravitreal bevacizumab injections. *J Ocul Pharmacol Ther Off J Assoc Ocul Pharmacol Ther.* 2014;30(6):512–6.
115. Yilmaz T, Weaver CD, Gallagher MJ, Cordero-Coma M, Cervantes-Castaneda RA, Klisovic D, i sur. Intravitreal triamcinolone acetonide injection for treatment of refractory diabetic macular edema. *Ophthalmology.* 2009;116(5):902–13.
116. Gomez-Ulla F, Marticorena J, Alfaro III D, Fernandez M, Mendez E, Rothen M. Intravitreal triamcinolone for the treatment of diabetic macular edema. *Curr Diabetes Rev.* 2006;2(1):99–112.
117. Kim MW, Moon H, Yang SJ, Joe SG. Effect of posterior subtenon triamcinolone acetonide injection on diabetic macular edema refractory to intravitreal bevacizumab injection. *Korean J Ophthalmol KJO.* 2016;30(1):25–31.
118. Bakri SJ, Kaiser PK. Posterior subtenon triamcinolone acetonide for refractory diabetic macular edema. *Am J Ophthalmol.* 2005;139(2):290–4.
119. Lin J-M, Chiu Y-T, Hung P-T, Tsai Y-Y. Early treatment of severe cystoid macular edema in central retinal vein occlusion with posterior sub-tenon triamcinolone acetonide. *Retina.* 2007;27(2):180–9.
120. Marey HM, Ellakwa AF. Intravitreal bevacizumab alone or combined with triamcinolone acetonide as the primary treatment for diabetic macular edema. *Clin Ophthalmol Auckl NZ.* 2011;5:1011–6.
121. Ahmadiéh H, Ramezani A, Shoeibi N, Bijanzadeh B, Tabatabaei A, Azarmina M, i sur. Intravitreal bevacizumab with or without triamcinolone for refractory diabetic macular edema; a placebo-controlled, randomized clinical trial. *Albrecht Von Graefes Arch Klin Exp Ophthalmol.* 2008;246(4):483–9.
122. Shimura M, Yasuda K, Minezaki T, Noma H. Reduction in the frequency of intravitreal bevacizumab administrations achieved by posterior subtenon injection of triamcinolone acetonide in patients with diffuse diabetic macular edema. *Jpn J Ophthalmol.* 2016;60(5):401–7.
123. A phase 2 randomized clinical trial of intravitreal bevacizumab for diabetic macular edema. *Ophthalmology.* 2007;114(10):1860–7.
124. Faghihi H, Roohipoor R, Mohammadi S-F, Hojat-Jalali K, Mirshahi A, Lashay A, i sur. Intravitreal bevacizumab versus combined bevacizumab-triamcinolone versus macular laser photocoagulation in diabetic macular edema. *Eur J Ophthalmol.* 2008;18(6):941–8.
125. Özdek Ş, Bahçeci UA, Gürelík G, Hasanreisöğlü B. Posterior subtenon and intravitreal triamcinolone acetonide for diabetic macular edema. *J Diabetes Complications.* 2006;20(4):246–51.

126. Schmid KE, Neumaier-Ammerer B, Stolba U, Binder S. Effect of grid laser photocoagulation in diffuse diabetic macular edema in correlation to glycosylated haemoglobin (HbA1c). *Graefes Arch Clin Exp Ophthalmol.* 2006;244(11):1446–52.
127. Nan K, Sun S, Li Y, Qu J, Li G, Luo L, i sur. Characterisation of systemic and ocular drug level of triamcinolone acetonide following a single sub-Tenon injection. *Br J Ophthalmol.* 2010;94(5):654–8.

## **8. SAŽETAK**

**Cilj istraživanja:** Ispitati utjecaj subtenonskog triamcinolona uz intravitrealni bevacizumab na smanjenje makularnog edema.

**Ispitanici i metode:** U istraživanje je uključen 21 bolesnik s edemom makule (CST > 250  $\mu\text{m}$ ) kod kojih primjena najmanje 3 intravitrealne injekcije bevacizumaba nije dovela do zadovoljavajućeg poboljšanja makularnog edema. Pet bolesnika je u pozadini imalo dijagnozu senilne makularne degeneracije, tri okluziju centralne retinalne vene, a trinaest dijabetički makularni edem, a svi su liječeni tijekom 2019. godine u Klinici za očne bolesti, KBC Split. Nakon što se ustanovila rezistentnost edema, bolesnici su upućeni na aplikaciju intravitrealne injekcije bevacizumabom uz subtenonsku aplikaciju injekcije triamcinolona. Kontrolni pregled intraokularnog tlaka napravljen je dan nakon zahvata i prilikom svake sljedeće oftalmološke kontrole koja je osim mjerenja intraokularnog tlaka, podrazumijevala i pregled vidne oštine, OCT makule i pregled očne pozadine, a obavljani su 1 i 3 mjeseca nakon primjene terapije.

**Rezultati:** Bolesnici su u prosjeku prije gore navedene kombinacijske terapije primili 8,14 injekcija intravitrealnog bevacizumaba  $\pm$  3,7. Vidna oština nakon jednog mjeseca od injekcije se poboljšala u 12 bolesnika (57%) u odnosu na početnu vidnu oštrinu, dok je nakon 3 mjeseca ostala poboljšana u 10 bolesnika (47%). Nakon jednog mjeseca od injekcije došlo je do statistički značajnog poboljšanja prosječne vidne oštine (+0,05), a nakon tri mjeseca vrijednost prosječne vidne oštine nije statistički značajno promijenjena u odnosu na početnu (+0,03). Rezultati su pokazali statistički značajno smanjenje CST-a nakon jednog (-154,96  $\mu\text{m}$ ) i nakon 3 mjeseca (-106,57  $\mu\text{m}$ ) od injekcije. Nakon jednog mjeseca, u 18 (85%) bolesnika je došlo do smanjenja vrijednosti CST-a, a nakon 3 mjeseca isto se dogodilo u 15 bolesnika (71%). Prosječna vrijednost intraokularnog tlaka povećala se za 1 mmHg.

**Zaključak:** Utvrđeno je statistički značajno smanjenje makularnog edema nakon subtenonske injekcije triamcinolon acetonida u bolesnika koji nisu reagirali na opetovanu monoterapiju intravitrealnim bevacizumabom.

## **9. SUMMARY**



**Diploma thesis title:** Efficiency in the treatment of macular edema with intravitreal bevacizumab monotherapy in comparison to combination treatment with sub-Tenon triamcinolone injections.

**Objectives:** The aim of this study was to determine the influence of sub-Tenon triamcinolone acetate added to intravitreal bevacizumab on reduction of macular edema.

**Materials and methods:** The study included 21 patients with macular edema (CST > 250  $\mu\text{m}$ ) in whom administration of at least 3 intravitreal injections of bevacizumab did not lead to a satisfactory improvement in macular edema. Five patients were diagnosed with senile macular degeneration, three with central retinal vein occlusion, and thirteen with diabetic macular edema. All of them were treated during 2019 at the Department of Ophthalmology, University Hospital of Split. Once edema resistance was established, patients were referred to intravitreal application of bevacizumab together with sub-Tenon injection of triamcinolone. Intraocular pressure screening was performed one day after the procedure and at each subsequent ophthalmic examination, which, in addition to intraocular pressure measurements, included visual acuity, OCT scan of the macula and fundus examination, and were performed 1 and 3 months after injection.

**Results:** Patients received an average of 8.14 injections of intravitreal bevacizumab  $\pm$  3.7 prior to the above combination injection. Visual acuity after one month of injection improved in 12 patients (57%) compared to baseline visual acuity, while after 3 months it remained improved in 10 patients (47%). After one month of injection, there was a statistically significant improvement in average visual acuity (+0.05). After three months, the value of average visual acuity did not change significantly from baseline (+0.03). The results showed a statistically significant decrease in CST after one (-154.96  $\mu\text{m}$ ) and after 3 months (-106.57  $\mu\text{m}$ ) from injection. After one month, the value of CST decreased in 18 patients (85%), and after 3 months the same occurred in 15 patients (71%). The average intraocular pressure value increased by 1 mmHg after 3 months.

**Conclusions:** A statistically significant decrease in macular edema after sub-Tenon injection of triamcinolone acetate was found in patients who did not respond to repeated monotherapy with intravitreal bevacizumab.

## **10. ŽIVOTOPIS**

## **OSOBNI PODATCI**

**Ime i prezime:** Mia Leskur

**Datum rođenja:** 13.03.1996.

**Mjesto rođenja:** Split, Hrvatska

**Državljanstvo:** hrvatsko

**Adresa stanovanja:** Pazdigradska 16, 21000 Split

**Mobitel:** +385955403595

**E-mail:** mleskur13@hotmail.com

## **OBRAZOVANJE**

2002. – 2010. Osnovna škola „Manuš“, Split

2010. – 2014. III. Gimnazija Split

2014. – 2020. Medicinski fakultet Sveučilišta u Splitu, studij medicine

## **STRUČNA PRAKSA**

Profesionalna IFMSA studentska razmjena, Klinika za očne bolesti, Debrecen, Mađarska, 2017.

Profesionalna IFMSA studentska razmjena, Klinika za anesteziologiju, reanimatologiju i intenzivno liječenje, Barcelona, Katalonija, Španjolska, 2018.

Profesionalna IFMSA studentska razmjena, Klinika za anesteziologiju, reanimatologiju i intenzivno liječenje, Patras, Grčka, 2019.

## **ZNANJA I VJEŠTINE**

Strani jezici: engleski jezik - aktivno

njemački jezik – aktivno

Vozačka dozvola B kategorije

## **AKTIVNOSTI**

Članica udruge CroMSIC (Hrvatska udruga studenata medicine) (2014. – 2020.)

Nacionalna dužnosnica za znanstvene razmjene (NORE) (2018. – 2020.)

Volonter u Respiratorno – intenzivističkom centru KBC-a Split tijekom pandemije bolesti COVID-19 (2020.)

Demonstrator na katedri Medicinske kemije i biokemije (2016. – 2019.)

Članica ženskog košarkaškog kluba Split (ŽKK Split) u prvoj Hrvatskoj A1 ligi (2012. – )

Članica ženskog košarkaškog tima MEFST-a (zlatna medalja 2018. godine) i sveučilišnog UniSport tima (srebrna medalja 2015., zlatna medalja 2017. godine, brončana medalja 2018., zlatna medalja 2019.)